This is a digital copy of a book that was preserved for generations on library shelves before it was carefully scanned by Google as part of a project to make the world's books discoverable online.

It has survived long enough for the copyright to expire and the book to enter the public domain. A public domain book is one that was never subject to copyright or whose legal copyright term has expired. Whether a book is in the public domain may vary country to country. Public domain books are our gateways to the past, representing a wealth of history, culture and knowledge that's often difficult to discover.

Marks, notations and other marginalia present in the original volume will appear in this file - a reminder of this book's long journey from the publisher to a library and finally to you.

Usage guidelines

Google is proud to partner with libraries to digitize public domain materials and make them widely accessible. Public domain books belong to the public and we are merely their custodians. Nevertheless, this work is expensive, so in order to keep providing this resource, we have taken steps to prevent abuse by commercial parties, including placing technical restrictions on automated querying.

We also ask that you:

+ *Make non-commercial use of the files* We designed Google Book Search for use by individuals, and we request that you use these files for personal, non-commercial purposes.
+ *Refrain from automated querying* Do not send automated queries of any sort to Google's system: If you are conducting research on machine translation, optical character recognition or other areas where access to a large amount of text is helpful, please contact us. We encourage the use of public domain materials for these purposes and may be able to help.
+ *Maintain attribution* The Google "watermark" you see on each file is essential for informing people about this project and helping them find additional materials through Google Book Search. Please do not remove it.
+ *Keep it legal* Whatever your use, remember that you are responsible for ensuring that what you are doing is legal. Do not assume that just because we believe a book is in the public domain for users in the United States, that the work is also in the public domain for users in other countries. Whether a book is still in copyright varies from country to country, and we can't offer guidance on whether any specific use of any specific book is allowed. Please do not assume that a book's appearance in Google Book Search means it can be used in any manner anywhere in the world. Copyright infringement liability can be quite severe.

About Google Book Search

Google's mission is to organize the world's information and to make it universally accessible and useful. Google Book Search helps readers discover the world's books while helping authors and publishers reach new audiences. You can search through the full text of this book on the web at `http://books.google.com/`

LANE MEDICAL LIBRARY STANFORD
L61 .D56 3 STOR
Clinique medicale de l'Hotel-Dieu de Pa
24503402735

LANE
MEDICAL LIBRARY
SEAL OF THE LELAND STANFORD JUNIOR UNIVERSITY
SEMPER VIRENS
1885
Gift

CLINIQUE MÉDICALE

DE

L'HOTEL-DIEU DE PARIS

III

1898-1899

20361

TOUS DROITS RÉSERVÉS

CLINIQUE MÉDICALE

DE

L'HOTEL-DIEU DE PARIS

III

1898-1899

PAR

GEORGES DIEULAFOY

PROFESSEUR DE CLINIQUE MÉDICALE A LA FACULTÉ DE MÉDECINE DE PARIS
MEMBRE DE L'ACADÉMIE DE MÉDECINE
MÉDECIN DE L'HOTEL-DIEU

L'HOTEL-DIEU DE PARIS

PARIS
MASSON ET Cie, ÉDITEURS
LIBRAIRES DE L'ACADÉMIE DE MÉDECINE
120, BOULEVARD SAINT-GERMAIN

1900

Les figures intercalées dans cet ouvrage sont dues au Dr P. BONNIER, qui avait déjà fait les figures du « Manuel de Pathologie interne », du **Professeur Dieulafoy.**

L 61
D 56
V. 3
1898/99

CLINIQUE MÉDICALE

DE

L'HOTEL-DIEU

III

1898-1899

PREMIÈRE LEÇON

LA PLEURÉSIE MÉDIASTINE

SYNDROME MÉDIASTINAL

MESSIEURS,

Dans quelques circonstances, des fausses membranes, des adhérences cloisonnent la plèvre et limitent le territoire occupé par la pleurésie; la pleurésie se cantonne alors à un espace plus ou moins restreint, elle est dite partielle ou enkystée. Les pleurésies partielles, enkystées, peuvent faire partie de la grande cavité pleurale, il suffit pour cela que des cloisons morcellent cette cavité; toutefois, il est des régions où les pleurésies trouvent des conditions plus favorables à leur enkystement, telles sont les régions interlobaire, diaphragmatique et médiastine.

La pleurésie interlobaire est le type des pleurésies enkystées; il en sera question à l'une de nos prochaines séances. La pleurésie diaphragmatique, confinée entre le diaphragme

et la face inférieure du poumon, emprunte à sa localisation des caractères qui lui sont propres. Quant à la pleurésie médiastine, celle dont je vais vous parler aujourd'hui, il suffit pour préjuger son importance, de se rappeler quels sont les organes du médiastin.

D'une façon générale, il y a une différence absolue entre les pleurésies de la grande cavité pleurale et les pleurésies partielles, enkystées. Cette différence tient à plusieurs causes. Quand une pleurésie se développe librement dans la grande cavité pleurale, le liquide s'accumule entre la paroi thoracique et le poumon; le poumon en est quitte pour se laisser déprimer, il forme tampon, il amortit et il répartit la pression, les organes voisins sont déplacés mais les symptômes se réduisent en somme à peu de chose, et la dyspnée elle-même ne prend quelque intensité que si l'épanchement est considérable.

Tout autres sont les conditions qui régissent les pleurésies enkystées. Quand une pleurésie se développe dans un espace interlobaire, entre les faces contiguës de deux lobes pulmonaires, ces lobes, au contact *de la cavité close infectée*, en subissent aussitôt le contre-coup, ils se fluxionnent et l'épisode pulmonaire masque pour un temps l'épisode pleural; puis, à une période plus avancée, quand l'épanchement est formé, cet épanchement profondément caché échappe en partie à nos moyens d'investigation, auscultation et percusion; aussi les symptômes ne sont-ils en rien comparables aux symptômes des pleurésies de la grande cavité dont le liquide est en contact direct avec la paroi thoracique.

Quand la pleurésie est diaphragmatique, la scène change encore, car le voisinage du diaphragme et les expansions du nerf phrénique donnent à la pleurésie des allures toutes spéciales.

Enfin quand la pleurésie se confine à la région médiastine, le tableau clinique est en rapport avec l'importance des organes comprimés par les membranes et le liquide médiastinal. Pour bien comprendre la valeur de ce tableau clinique, je vous rappelle brièvement quelques notions anatomiques concernant le médiastin et les organes qui y sont contenus.

Le médiastin, dont j'emprunte la description à M. Tillaux[1], est la région comprise entre les deux poumons. Le médiastin s'étend donc d'avant en arrière, du sternum à la colonne vertébrale, et de haut en bas, de la fourchette sternale au diaphragme. Cette région, qui correspond à la partie médiane de la cavité thoracique, peut être subdivisée en deux portions, médiastin antérieur et médiastin postérieur. Mais en réalité cette distinction est factice et cette division en deux médiastins « n'a de véritable raison d'être qu'au niveau de la racine du poumon, puisque au-dessus et au-dessous, il n'existe entre le sternum et la colonne vertébrale aucune séparation qui la motive ».

C'est dans cette région que sont contenus le cœur et les gros vaisseaux, la trachée et les grosses bronches, l'œsophage, les nerfs pneumogastrique, phrénique, splanchnique, le nerf récurrent, la grande veine azygos, le canal thoracique, les ganglions thoraciques, etc. Tous ces organes sont tapissés par un feuillet pleural qui les sépare des poumons, tapissés, eux aussi, par leur feuillet pleural; la plèvre médiastine comme toute séreuse est donc formée de deux feuillets, l'un qui tapisse les organes du médiastin, l'autre qui tapisse la face contiguë des poumons. C'est dans l'espace virtuel qui existe entre ces deux feuillets que s'enkystent les membranes et le liquide de la pleurésie médiastine. La pleurésie médiastine peut siéger à droite ou à gauche; elle peut même être subdivisée en plusieurs variétés, suivant qu'elle prédomine au médiastin antérieur, au médiastin postérieur, à la partie supérieure ou à la partie inférieure du médiastin. Ces subdivisions ne sont guère applicables en clinique; toutefois, dans les quelques cas que je vais vous rapporter, vous verrez qu'il s'agissait surtout de pleurésie médiastine postérieure.

Qu'arrive-t-il quand un épanchement et des fausses membranes s'accumulent entre les feuillets de la plèvre médiastine? Il arrive que membranes et liquide formant tumeur, refoulent d'une part le poumon et d'autre part

1. Tillaux. *Traité d'anatomie topographique*. Paris, 1887, p. 628.

les organes du médiastin. Que le poumon soit refoulé, peu importe; c'est là un état banal et commun à tous les épanchements pleuraux, quel que soit leur siège. Mais que les organes du médiastin soient déviés ou comprimés, c'est une autre affaire. Le cœur, lui, n'est guère gêné par la pleurésie médiastine, mais il n'en est pas de même des autres organes. Que la trachée soit déviée ou aplatie, que son calibre soit rétréci, et des symptômes de premier ordre, la dyspnée, le cornage et le tirage en sont la conséquence. Que l'œsophage soit dévié ou aplati, que son calibre soit rétréci, et la dysphagie apparaît, les aliments solides ne passent plus, les aliments liquides passent à peine. Que la grande veine azygos soit comprimée, comme elle reçoit la petite veine azygos et les sept ou huit veines intercostales droites, il en résulte une stase sanguine et une circulation collatérale qui se traduit par un réseau de veines distendues et saillantes à la région thoracique. Que le nerf pneumogastrique soit impressionné par la présence du liquide et des membranes pleurétiques, le malade est pris de quintes de toux coqueluchoïde avec violents accès de suffocation. Que le nerf récurrent soit gêné par l'exsudat pleural, et vous assistez aux troubles laryngés caractérisés par la raucité de la voix, par la dysphonie, par le spasme de la glotte.

Voilà donc un ensemble de symptômes que je vous propose de nommer « *syndrome médiastinal* ». Dyspnée, accès de suffocation, tirage, cornage, dysphagie, quintes coqueluchoïdes, troubles vocaux, circulation complémentaire thoracique, tel est le syndrome médiastinal qui, plus ou moins au complet, vous permet d'affirmer l'existence d'une tumeur du médiastin postérieur. Ce syndrome est applicable à la pleurésie médiastine, puisqu'il existait, vous allez le voir, chez deux de nos malades. Mais comment savoir qu'il est plutôt l'indice d'une pleurésie que d'une tumeur solide du médiastin? C'est ce que nous aurons à discuter dans le cours de cette étude. Pour le moment, passons aux faits cliniques et voyons quelle a été, chez nos malades, l'évolution de la pleurésie médiastine.

Le jeune homme que je vous présente et qui est aujour-

d'hui en pleine santé, est entré fort malade dans notre service, salle Saint-Christophe, n° 3, il y a quelques semaines. Avant de vous donner de plus amples renseignements sur son état, parlons du symptôme qui, d'emblée attira tout d'abord notre attention. Cet homme était atteint de tirage et de cornage; sa respiration était des plus pénibles et chaque inspiration était accompagnée d'un bruit de raclement qui s'entendait au loin dans la salle. Au moindre effort, cornage et dyspnée augmentaient d'intensité. Vous avez pu voir combien était laborieux chez cet homme l'acte respiratoire. La colonne d'air inspiré finissait bien par pénétrer dans les voies aériennes, mais chaque inspiration nécessitait un grand effort, l'air rencontrait un obstacle et provoquait à son passage le bruit de raclement qui constitue le cornage, pendant qu'aux régions sus-sternale et sous-sternale se produisait la dépression qui est l'indice du tirage.

Eh bien, faisons une bonne sémiologie et étudions ce signe, le *cornage*, qui dans le cas actuel avait une importance prépondérante. D'abord, que faut-il entendre en clinique par ce mot : cornage? C'est un terme emprunté à la médecine vétérinaire; certains chevaux dont la respiration est à peu près normale tant qu'ils sont au repos, sont pris pendant la marche au trot et sous l'influence d'une allure un peu rapide, d'une gêne excessive de la respiration accompagnée d'un bruit de raclement qui constitue le bruit de cornage. A l'état de santé, l'homme exécute les deux temps de la respiration d'une façon silencieuse, on ne l'entend pour ainsi dire pas respirer, parce que l'air traverse librement la glotte, le larynx et la trachée. Mais que la colonne d'air rencontre un obstacle sur son passage, aussitôt des vibrations sonores se produisent et le bruit de cornage se fait entendre. Le timbre de ce bruit est un peu différent suivant les cas; il est comparable à un ronflement, à un raclement, à un bruit de scie (bruit serratique).

La lésion qui produit le cornage peut siéger au larynx ou à la trachée; il y a donc un cornage laryngé et un cornage trachéal. Le cornage laryngé est loin d'être rare;

l'œdème du larynx et des replis aryténo-épiglottiques, le spasme de la glotte, la paralysie des muscles crico-aryténoïdiens postérieurs, le croup, les lésions syphilitiques tuberculeuses et cancéreuses du larynx, en un mot toute lésion qui, par des mécanismes divers, provoque le rétrécissement du larynx, peut déterminer le cornage. Vous avez eu un exemple de ce cornage laryngé chez un de nos malades atteint d'œdème brightique du larynx[1] et peut-être n'avez-vous pas oublié que cet homme, en proie à une terrible suffocation, dut être placé dans une chambre d'isolement, tant était gênante pour les autres malades sa respiration bruyante et serratique. Quand le cornage est d'origine laryngée, les troubles de la voix et surtout l'examen au laryngoscope permettent de fixer nettement le siège de la lésion. Or, chez le malade qui nous occupe aujourd'hui, le larynx était indemne; on devait donc rechercher plus bas, c'est-à-dire à la trachée, la cause du cornage et de la dyspnée.

Les lésions trachéales susceptibles de provoquer le cornage sont intrinsèques ou extrinsèques; intrinsèques, quand elles se développent dans les parois de la trachée (gomme syphilitique, excroissances polypiformes, sténose); extrinsèques, quand elles se développent dans le médiastin (tumeurs solides et liquides). Au point de vue régional, la trachée doit être divisée en deux portions, l'une cervicale, l'autre médiastine. La région cervicale de la trachée est facilement accessible à nos moyens d'investigation, et si des lésions du cou (hypertrophie ganglionnaire, tumeurs du corps thyroïde) aplatissent la trachée ou rétrécissent son calibre au point de provoquer le cornage; ces lésions ne peuvent passer inaperçues. Or, chez notre malade on ne trouvait au cou ni déformation ni tumeur; ce n'était donc pas à la trachée cervicale qu'existait la cause du cornage; cette cause, il fallait la chercher plus bas, à la trachée médiastine. Les tumeurs du médiastin, anévrisme de l'aorte, dégénérescences ganglionnaires, lymphadénome, collections purulentes, sont autant de lésions qui peuvent refouler la trachée, rétrécir son

1. Dieulafoy. *Clinique médicale de l'Hôtel-Dieu de Paris.* 1897, p. 49.

calibre et susciter le cornage et l'angoisse respiratoire. Il s'agissait donc de résoudre le problème suivant : quelle était la lésion du médiastin qui déterminait chez cet homme le cornage et la dyspnée ?

L'examen de la région dorsale correspondante au médiastin postérieur nous donna des renseignements précieux. En pressant la troisième et la quatrième vertèbre dorsale et la gouttière costo-vertébrale gauche, on déterminait une certaine douleur, tandis qu'au-dessus et au-dessous, la pression était indolente. A cette même région, la percussion limitait une submatité qui s'étendait surtout à gauche des vertèbres et qui contrastait avec la sonorité des régions limitrophes. L'auscultation permettait d'affirmer que le bruit de cornage avait son maximum d'intensité dans le médiastin postérieur, d'où il se propageait aux deux poumons, tout en s'affaiblissant. En somme, la percussion et l'auscultation nous aidaient dans notre diagnostic topographique ; il s'agissait maintenant d'arriver au diagnostic pathogénique en étudiant avec soin les autres symptômes et leur évolution.

La maladie avait éclaté brusquement, en pleine santé, cinq semaines avant l'entrée de ce jeune homme à l'Hôtel-Dieu. Il exerçait son métier assez pénible de manouvrier, quand un jour, sans refroidissement et sans cause appréciable, il fut pris de frissons et d'oppression. Ayant à monter plusieurs étages avec une charge assez lourde, il dut s'arrêter, tant son haleine était courte, chose qui ne lui arrivait jamais. Les jours suivants, il continua son travail, mais la dyspnée augmenta ; de vrais accès d'oppression survinrent plusieurs nuits de suite ; la dyspnée qui n'apparaissait d'abord qu'à la suite d'efforts devint maintenant permanente et cet homme dut abandonner son travail. Quelques jours plus tard, la toux apparut, sèche, quinteuse, rappelant la toux coqueluchoïde, sans expectoration. A la même époque, la voix perdit son timbre normal, elle devint rauque, sourde, voilée, sans arriver toutefois à l'aphonie. Quatre semaines environ après le début de la maladie, survint un nouveau symptôme ; le malade constata que les aliments solides passaient difficilement ; on aurait dit « qu'ils s'arrêtaient en chemin » ; il en

fut réduit à se nourrir de lait, de bouillon et de pain trempé dans du vin. Cette dysphagie, jointe au cornage, prouvait que la trachée et l'œsophage étaient l'un et l'autre déviés ou rétrécis par une tumeur solide ou liquide du médiastin. Un autre signe nous confirmait dans cette hypothèse, c'est la présence d'une circulation collatérale complémentaire, fort accentuée à la région thoracique supérieure, preuve que la grande veine azygos était comprimée à son trajet dans le médiastin.

En résumé, la maladie datait de cinq semaines : la dyspnée, les accès d'oppression, les quintes de toux, les troubles laryngés, la dysphagie et le cornage en avaient marqué les étapes successives. Ces symptômes, joints aux troubles circulatoires dans la sphère des veines azygos et aux signes fournis par l'auscultation et par la percussion, permettaient d'affirmer l'existence d'une lésion du médiastin postérieur ; le syndrome médiastinal était complet. Il ne s'agissait pas d'une lésion intrinsèque de la trachée, car la trachée n'était pas seule en cause; c'est dans le médiastin que s'était développée la lésion, et plusieurs organes, trachée, œsophage, nerf récurrent, veines azygos, en avaient subi le contre-coup. Restait à savoir quelle était cette lésion.

Avions-nous affaire à des masses ganglionnaires du médiastin? Non, car on ne retrouvait de ganglions nulle part ailleurs, ni au cou, ni au creux claviculaire, ni dans l'aisselle et le malade n'était ni tuberculeux, ni syphilitique, ni cancéreux. Pouvait-il être question d'un épithéliome de l'œsophage comprimant la trachée? Non car la dysphagie n'avait pas été la première en date, elle avait été précédée d'accès de suffocations et de cornage.

Pouvait-on incriminer une tumeur maligne du médiastin, un lymphadénome? Non, car la maladie avait débuté, tout récemment, d'une façon aiguë, l'examen du sang était normal, les globules blancs étaient en quantité voulue, le nombre des globules rouges atteignait 4.800.000. S'agissait-il d'une collection purulente du médiastin, abcès par congestion, phlegmon, pleurésie médiastine? Je dois dire qu'à l'inspection de ce malade, nous étions hanté par le

souvenir d'une femme que j'avais eue dans mon service de l'hôpital Necker et dont je vous parlerai dans un instant; cette femme avait été prise, elle aussi, d'oppression violente, de toux coqueluchoïde, de cornage, de tirage, de dysphagie, en un mot du syndrome médiastinal, et, après avoir laissé notre diagnostic en suspens, elle avait fait une vomique médiastine à pneumocoques. Aussi, l'idée de pleurésie médiastine chez notre homme de la salle Saint-Christophe n'était pas éloignée de notre esprit.

La nuit qui suivit son entrée à l'hôpital, vers quatre heures du matin, le malade fut pris de quintes de toux violentes, et lui, qui jusque-là n'avait pas eu d'expectoration, il rendit coup sur coup, une série de crachats purulents de très mauvaise odeur, si bien qu'à la visite du matin, nous pûmes constater dans le crachoir une petite vomique de 80 grammes de pus verdâtre, épais, bien lié, ayant l'apparence du pus à pneumocoques. Toutefois, l'examen bactériologique ne décela ni pneumocoques ni autres microbes. Quoique négative, cette recherche ne suffisait pas à écarter l'hypothèse de pleurésie pneumococcique, et, afin de savoir si cet homme était oui ou non, infecté par le pneumocoque, nous eûmes recours à la recherche de la réaction agglutinante telle qu'elle a été formulée par MM. Bezançon et Griffon[1]. C'est M. Griffon, mon interne, qui en fut chargé.

Laissez-moi vous rappeler en quoi consiste cette réaction. Chez un individu sain ou chez un sujet atteint de toute autre maladie que l'infection pneumococcique (rhumatisme, fièvre typhoïde, tuberculose, etc.), vous vous procurez une petite quantité de sérum, au moyen de sang puisé dans la veine ou au moyen de sang retiré par ventouse scarifiée. Vous ensemencez ce sérum avec une parcelle de culture de pneumocoque et vous mettez à l'étuve à 37 degrés. Le lendemain, cette culture est aussi limpide que si le sérum n'avait pas été ensemencé. On n'y voit ni grumeaux ni poussière, et on a beau agiter le tube, la culture reste claire et d'une limpi-

1. Bezançon et Griffon. Pouvoir agglutinatif du sérum dans les infections expérimentales et humaines à pneumocoques. *La Presse médicale*, 17 juillet 1897, et *Gazette des hôpitaux*, 7 mai 1898.

dité parfaite. Au contraire, si vous ensemencez une parcelle de culture de pneumocoques dans du sérum de malades atteints d'infection pneumococcique (pneumonie, pleurésie, péritonite pneumococcique, etc.), la culture mise à l'étuve à 37 degrés présente, dès le lendemain, un aspect caractéristique ; tantôt, au fond du tube, existe une fausse membrane cupuliforme; tantôt, on perçoit plusieurs fragments pseudo-membraneux; parfois, enfin, la culture contient des grumeaux, et quand on agite le tube, ces grumeaux, sous forme de grosse poussière, viennent troubler le liquide et retombent ensuite au fond du tube. Donc, sans le secours du microscope et par l'étude comparative des cultures dans les tubes, on peut dire déjà, s'il y a, ou s'il n'y a pas infection pneumococcique.

Voyons maintenant l'examen comparatif des cultures au microscope : placez sous le microscope une culture de pneumocoques faite en sérum d'individus non atteints d'infection pneumococcique : ainsi que vous le voyez sur la préparation ci-jointe, les pneumocoques sont isolés les uns des autres et ils restent isolés sans avoir aucune tendance à se mettre en chaînette ou à se grouper en amas; il n'y a pas agglutination des éléments.



Au contraire, placez sous le microscope une culture de pneumocoque faite en sérum d'individus atteints d'infection pneumococcique, et vous y voyez que les pneumocoques se réunissent en chaînettes longues, flexueuses, circonscrivant des espaces clairs, dans lesquels on ne trouve généralement

pas de pneumocoques libres; on n'y distingue plus les capsules du pneumocoque. Ces agglomérations de pneumocoques en chaînettes plus ou moins enchevêtrées sont représentées dans la figure ci-jointe.

Dans quelques cas, surtout dans l'infection pneumococcique expérimentale du lapin, les agglomérations pneumococciques revêtent la forme de véritables amas, ainsi que vous pouvez le voir sur la planche ci-dessous.

Dans les infections humaines, la formation de vrais amas est exceptionnelle; ce qu'on voit plus communément, ce sont des chaînettes flexueuses séparées par des espaces vides; la chaînette semble donc être le premier degré de l'agglutination qui, plus accentuée, arrive à la réunion des éléments en amas.

Eh bien, les recherches faites avec le sérum ensemencé de

notre malade donnèrent un résultat *positif;* l'agglutination des pneumocoques se fit en chaînettes et même en amas. Il nous fut donc possible de conclure que le pus contenu dans le médiastin postérieur était le résultat d'une pleurésie médiastine pneumococcique ayant abouti à la vomique.

Vous voyez, Messieurs, quelles avaient été les étapes du diagnostic; le syndrome médiastinal joint aux signes fournis par la percussion et l'auscultation avait permis de préciser le siège de la lésion (siège confirmé par l'image radiographique fait par M. Lacaille), et le séro-diagnostic nous démontrait que la collection médiastine rendue par vomique était de nature pneumococcique. Pleurésie médiastine pneumococcique, tel était le diagnostic; pour y arriver, nous avions fait appel aux moyens d'investigation les plus divers, car ainsi que je le disais à ma leçon d'ouverture : « La clinique prend son bien partout où elle le trouve. » Du reste, la précision du diagnostic ne saurait être trop grande, surtout quand la chirurgie peut être appelée à intervenir, c'est souvent à nous, médecins, qu'incombe le soin de guider la main du chirurgien et de saisir le moment le plus opportun à l'intervention chirurgicale.

La pleurésie médiastine de notre malade était-elle primitive ou était-elle consécutive à une infection du poumon? Je ne saurais répondre à cette question, le malade ayant eu, paraît-il, une pneumonie deux ans avant. Mais sa pleurésie médiastine eût-elle été primitive, qu'il n'y aurait pas lieu de s'en étonner. Nous ne manquons pas d'exemples où l'infection pneumococcique des séreuses est primitive, le poumon paraissant indemne de toute infection; c'est une question bien étudiée par M. Netter. Les cas ne sont pas rares de pleurésies pneumococciques atteignant d'emblée soit la grande cavité pleurale, soit la plèvre des scissures interlobaires. Même remarque pour de la péritonite; il y a deux ans, lors de mes leçons sur la péritonite primitive à pneumocoques, je vous ai cité une vingtaine de cas concernant des péritonites aiguës, purulentes, pneumococciques, survenues chez l'enfant dans le cours d'une excellente santé, alors que les poumons étaient absolument sains et indemnes de toute

tare infectieuse pneumococcique[1]. Un jour viendra certainement, où nous aurons à nous occuper de méningites cérébrales et cérébro-spinales pneumococciques, et là encore nous trouverons des infections méningées primitives et nullement tributaires d'infection pneumonique antérieure. Il est donc probable que la pleurésie médiastine pneumococcique en question était primitive, sans que toutefois il soit possible de l'affirmer.

Reprenons l'histoire de notre malade. Je vous ai dit qu'il eut une petite vomique, dans la nuit du 7 au 8 novembre, le lendemain de son entrée à l'hôpital, cinq semaines environ après le début de sa maladie. L'expectoration purulente, épaisse, de mauvaise odeur, continua les jours suivants dans la même proportion, accompagnée de violentes quintes de toux et tous les matins nous trouvions dans le crachoir, 60 à 80 grammes de crachats purulents, résultat de l'expectoration des vingt-quatre heures. Le 10 novembre, nous constatons une amélioration sensible. Les organes du médiastin étant en partie libérés de leur agent de compression, les symptômes s'amendent. Sans être encore normale, la respiration est moins gênée, on ne constate plus de tirage; le bruit rauque et strident du cornage a fait place à une respiration dont la rudesse est à peine perceptible; la dysphagie a presque disparu, le malade avale des aliments liquides sans la moindre gêne, il demande même des aliments solides. La circulation veineuse du thorax est toujours très accentuée. L'un des agents de compression, le liquide, a été en partie évacué par la vomique, mais il faut encore compter avec l'autre agent de compression, les fausses membranes pneumococciques, qui forment parfois un épais paquet. L'auscultation ne se modifie que lentement; au niveau des troisième et quatrième vertèbres dorsales on entend toujours un souffle rude qui se propage en s'atténuant dans les deux poumons. De chaque côté de la gouttière costo-vertébrale, on perçoit des râles sonores, des râles humides, peut-être même quelques frottements. En avant, dans les régions sous-clavi-

1. *Clinique médicale de l'Hôtel-Dieu*, 1896-1897, p. 396.

culaires, on perçoit également quelques râles et je me demande si le malade ne va pas infecter ses bronches et ses poumons. L'idée d'une intervention chirurgicale prochaine se présente à mon esprit et je prie M. Marion, chef de clinique de M. Duplay, d'y penser et de se tenir prêt à toute éventualité.

Les jours suivants, la situation s'améliore; la fièvre est nulle, « tout est mieux », dit le malade; son aspect est meilleur, l'expectoration diminue de quantité, mais elle conserve encore une odeur fade. L'alimentation se fait sans difficulté et cet homme semble s'acheminer vers la guérison. Toutefois, bien que le 2 décembre l'expectoration ait disparu, je ne suis pas absolument rassuré; j'ai beau me dire que les infections pneumococciques sont assez facilement curables, j'ai beau me rappeler les cas de pleurésie pneumococcique guéris après vomique, je n'en ai pas moins l'arrière-pensée que la lésion du médiastin n'a pas encore complètement disparu chez cet homme, car il suffit de le faire lever et marcher pour ramener de l'oppression avec rudesse du timbre respiratoire. Je me demande même si la disparition totale de l'expectoration ne cache pas une nouvelle accumulation de liquide dans la *cavité close* médiastinale.

Mes craintes étaient compréhensibles, car le 3 décembre, la température s'élève et reste élevée avec des oscillations assez considérables jusqu'au 23 décembre, ainsi que vous pouvez voir sur la courbe de température. jointe à cette observation. Pendant cette phase fébrile, les symptômes du début de la maladie (ceux qui avaient précédé la vomique), le tirage, le cornage, la dysphagie ne reparaissent pas, néanmoins la respiration est gênée, l'appétit est moindre, le malade a des transpirations abondantes, il maigrit, des frottements très nets apparaissent aux deux plèvres, des râles sonores et bullaires sont disséminés à la partie supérieure des deux poumons; la toux reparaît ainsi que l'expectoration. Toutefois, cette expectoration est peu abondante, non purulente et sans odeur; elle est fournie cette fois par la bronchite. Le malade ne serait-il pas sous le coup d'une infection tuberculeuse? Ce n'est pas probable et du reste la

recherche de bacille de Koch dans les crachats est négative.

Enfin, tout rentre dans l'ordre, l'amélioration s'établit franchement, les transpirations s'amendent, les forces reviennent, le malade peut se lever et marcher sans la moindre oppression, la respiration est normale, les frottements et les râles disparaissent totalement et je puis vous présenter aujourd'hui cet homme complétement guéri de sa pleurésie médiastine.

Vous voyez, sur la courbe ci-jointe, que le malade n'avait plus de fièvre lors de son entrée dans le service ; à cette époque, la maladie datait de cinq semaines et la vomique se fit aussitôt. La fièvre ne reprit qu'un mois plus tard, en décembre, et elle coïncida avec une poussée de râles bronchiques aux deux côtés de la poitrine.

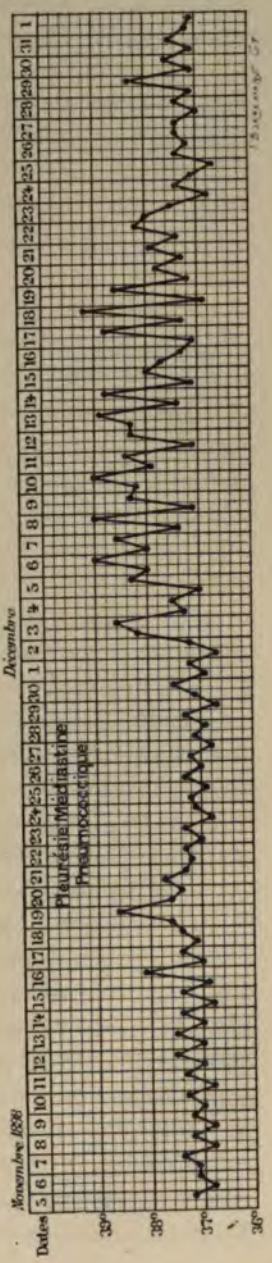

J'ai eu l'occasion d'observer, à l'hôpital Necker, un autre cas de pleurésie médiastine qui, vous allez le voir, offre de plus grandes analogies avec le précédent. Une femme de quarante-quatre ans entre dans mon service, le 19 février 1896, pour une toux opiniâtre qui date de trois mois. Depuis une huitaine de jours ont apparu des accès de suffocation et un cornage permanent et bruyant qui s'entend à distance. La toux est quinteuse et pénible, elle survient par accès au cours desquels la malade devient violette et ne respire pour

ainsi dire plus; c'est avec effort qu'à la suite de chaque quinte elle rend des crachats blanchâtres, spumeux, sans caractères. Lorsque la quinte coqueluchoïde survient après les repas, elle provoque souvent des vomissements alimentaires. Pour peu qu'elle se prolonge, la malade asphyxie, elle se dresse sur son lit, elle s'accroche aux draps pour faciliter les efforts d'inspiration. Le cornage, ainsi que le tirage sus et sous-sternal, augmentent d'intensité pendant les crises dyspnéiques. Par moments, la voix est rauque et éteinte.

La maladie paraît avoir débuté il y a trois mois à la suite d'un refroidissement. Un jour de pluie, cette femme ayant ses vêtements trempés, s'était réfugiée sous une porte cochère; elle est aussitôt prise de frissons, le lendemain elle commence à tousser, bientôt la toux devient quinteuse au point que plusieurs personnes de son entourage lui disent : « Vous avez la coqueluche ». Toutefois, il s'agissait de toux coqueluchoïde et non de coqueluche véritable.

Bien que s'affaiblissant et perdant l'appétit, la malade continuait son métier de blanchisseuse. Cette situation se prolongea pendant deux mois et demi, en empirant progressivement. Au commencement de février, la voix, claire jusque-là, devint rauque et sourde. Quelques jours après, apparurent le cornage et des accès d'oppression de plus en plus violents et prolongés. Enfin, survinrent des troubles dysphagiques; la déglutition était difficile, même pour les liquides; il semblait à la malade que « cela se fermait », dès qu'elle avait avalé le moindre aliment. Elle se décida alors à entrer à l'hôpital.

Nous l'examinons. La respiration s'entend des deux côtés, sans bruit anormal. La percussion donne partout la même sonorité. Les vibrations sont conservées. Il n'existe ni déformation de la poitrine, ni dilatations veineuses sur la paroi thoracique. Les autres organes, cœur et aorte, sont normaux. Pas de fièvre; la température est à 37 degrés.

L'examen laryngoscopique, pratiqué par M. Bonnier, donne les résultats suivants : obliquité du larynx, déviation de la trachée vers la droite; gonflement de la région aryté-

noïdienne, œdème des cordes vocales supérieures qui ne laissent entre elles qu'une fente linéaire et cachent complètement les cordes vocales inférieures. Pas de paralysie du nerf récurrent.

En somme, nous trouvons ici le syndrome médiastinal : toux coqueluchoïde, cornage, accès de suffocation ; dysphagie œsophagienne, compression et déviation de la trachée, indices d'une tumeur du médiastin.

Les antécédents de la malade ne donnaient aucun renseignement sur la nature de la tumeur médiastine : santé parfaite antérieure; pas trace de tuberculose osseuse; nulle hypertrophie ganglionnaire, ni au cou ni aux aisselles, ni aux aines; aucune trace de syphilis. Cependant, il était permis de supposer qu'il s'agissait d'une adénopathie médiastine, tuberculeuse, cancéreuse ou syphilitique. Dans l'espoir d'une lésion syphilitique la malade, fut soumise à un traitement mercuriel et ioduré, mais sans aucun succès ; le cornage augmentait d'intensité, la dyspnée était angoissante et continuelle, les accès de suffocation se rapprochaient, le pronostic devenait extrêmement grave. Le 27 février au soir, huit jours après son entrée à l'hôpital, la malade fut prise d'un grand frisson; la température, jusque-là normale, monta brusquement à 39°8. Les jours suivants, elle se maintint aux environs de 37°5 le matin, 38°5 le soir.

Le 2 mars, au soir, un événement imprévu vint donner la raison de cet état morbide, jusqu'alors si obscur. La malade eut une vomique. A la suite de violentes quintes de toux, elle se mit à rejeter du pus, non pas par gorgées, mais crachat par crachat; toute la nuit elle toussa, et chaque quinte était suivie de l'expulsion de crachats purulents. La quantité de pus fut évaluée à 200 grammes environ. Ce pus était sans odeur. L'examen bactériologique, fait par M. Apert, interne du service, démontra l'existence de pneumocoques abondants, sans adjonction d'autres microbes.

Dès lors, le diagnostic s'imposait; le syndrome médiastinal était dû à une pleurésie médiastine, suppurée, à pneumocoques, qui s'était ouverte dans une bronche, sans doute

par un orifice très étroit, ce qui expliquait le fractionnement de la vomique. La pleurésie médiastine enkystée (liquide et membranes) s'était formée lentement et avait provoqué les mêmes signes qu'une tumeur. Cette terminaison permit d'espérer une prompte amélioration. En effet, la température qui, au moment de la vomique, s'était élevée à 40 degrés le matin, tomba à 38 degrés le soir, et à 37 degrés le lendemain matin; elle se maintint désormais à ce dernier chiffre. Le cornage, la dyspnée, les crises de suffocation, les troubles dysphagiques disparurent; les quintes de toux furent bien moins pénibles; l'état général s'améliora rapidement. Les crachats n'étaient plus purulents; ils étaient séreux, spumeux et ne contenaient plus de pneumocoques.

Un nouvel examen laryngoscopique montra que la trachée n'était plus déviée, elle avait repris sa position naturelle, les cordes vocales supérieures n'étaient plus tuméfiées; la glotte apparaissait normale, la corde inférieure droite était seulement un peu hyperhémiée et légèrement parésiée. La malade n'en continuait pas moins à tousser; une dizaine de jours après sa vomique, elle eut même une recrudescence de quintes de toux très pénibles, ce qui fit craindre, un moment, une reprise de la maladie; mais la température resta normale, et les quintes ne tardèrent pas à diminuer, puis disparurent. Enfin, le 26 mars, la malade quittait l'hôpital en bonne santé, sans le moindre reliquat de sa maladie.

Telles sont nos deux observations de pleurésie médiastine pneumococcique. Elles sont, vous le voyez, absolument comparables. De part et d'autre, syndrome médiastinal, accès de suffocation, tirage, cornage, toux coqueluchoïde, dysphagie, troubles laryngés; de part et d'autre, vomique peu abondante et terminaison de la maladie par guérison.

Nous avons recherché et nous avons trouvé, éparses dans les auteurs, quatre observations de pleurésies médiastines. Les cas de Laënnec, Bouveret, Thoinot et Griffon furent des trouvailles d'autopsies. Dans le cas d'Andral, il y eut une vomique, qui aurait pu mettre sur la voie du diagnostic. Voici ces observations.

Cas d'Andral[1]. — Un carrier, âgé de trente-sept ans, entra à la Charité, le 14 juin 1822. Il présentait alors tous les symptômes de la phtisie pulmonaire au dernier degré. Le 17, l'expectoration, comparable jusqu'alors à celle de tous les phtisiques, changea brusquement de caractère : au milieu de la nuit, le malade s'éveilla en sursaut, il fut pris de violentes quintes de toux et expectora une grande quantité de liquide purulent, d'un blanc mat, inodore, semblable au pus qui s'écoule d'un abcès. La même expectoration continua jusqu'au commencement du mois de juillet : alors, le pus devint grisâtre et très fétide, le malade s'affaissa rapidement et succomba la 8 juillet. A l'autopsie, les deux poumons étaient remplis de vastes excavations tuberculeuses. En ouvrant la bronche principale du poumon droit, on trouva, sur son côté postérieur, une perforation à bords irréguliers, pouvant admettre un petit pois; un stylet, introduit dans cette ouverture, pénétra dans une cavité pleine de pus qui existait immédiatement derrière la bronche : cette cavité était assez ample pour admettre une grosse orange ; les fausses membranes qui formaient ses parois étaient en rapport, en dehors avec le poumon qui était refoulé, en dedans avec la colonne vertébrale, en arrière avec les côtes, en avant avec les vaisseaux qui entrent dans le poumon ou qui en sortent ; le malade avait eu un épanchement pleurétique exactement circonscrit, dont le médiastin postérieur formait la paroi interne.

Cas de Laënnec[2]. — J'ai rencontré quelquefois, dit Laënnec, des pleurésies circonscrites, très peu étendues, et dans lesquelles l'épanchement n'était que d'une à deux cuillerées, vers le sommet d'un poumon adhérent partout ailleurs. J'en ai trouvé de semblables entre la face interne du poumon et le médiastin. M. Andral a rencontré un cas d'inflammation beaucoup plus étendue en ce point. Il est à regretter que cette observation ne renferme pas assez de détails pour savoir quelle disposition s'opposait à ce que le pus se répandît dans le reste de la plèvre...

1. Andral. *Clinique médicale*, 1829, t. II, p. 522.
2. Laënnec. *Traité de l'auscultation médiate*, édition de 1831, t. II, p. 373.

Cas de Bouveret[1]. — Nous avons observé le fait suivant : un homme âgé toussait depuis longtemps; il maigrissait, perdait ses forces, et présentait les signes apparents d'une tuberculose chronique du poumon. A l'autopsie, nous avons constaté l'absence de toute lésion tuberculeuse; il existait une pleurésie purulente enkystée au-devant du hile du poumon, et l'abcès pleural limité par d'épaisses néomembranes fibreuses contenait 300 à 400 grammes de pus.

Cas de Thoinot et Griffon[2]. — Une femme de quarante-cinq ans a été prise, il y a six jours, de frissons violents, avec point de côté à gauche et suffocation telle, qu'arrivée à l'Hôtel-Dieu, on se demandait s'il ne fallait pas pratiquer la thoracenthèse d'urgence. La face est pâle, la dyspnée est des plus violentes, la langue et les lèvres sont sèches, le pouls est faible et rapide, le thermomètre est à 39°2, les urines sont très albumineuses, il n'y a pas d'expectoration. A l'auscultation, on perçoit à gauche quelques gros râles et un double souffle à timbre lointain. L'espace de Traube est sonore, le cœur ne paraît pas dévié; une ponction exploratrice permet de retirer quelques gouttes d'un liquide citrin très riche en pneumocoques. Le pneumocoque est pur et très virulent; une souris inoculée meurt en vingt-quatre heures. Malgré le traitement, la dyspnée ne s'amende pas, l'angoisse est extrême, la température atteint 40 degrés, et la malade succombe dans la nuit, au septième jour de sa maladie.

A l'autopsie, on trouve une pleurésie médiastine. La collection purulente est située entre la face interne du poumon gauche et la paroi gauche du médiastin, limitée par des fausses membranes épaisses, fibrineuses, et nettement enkystées entre les deux feuillets de la plèvre médiastine. Le pus est peu abondant, il a les caractères classiques du pus à pneumocoques, il fuse en bas jusqu'au sinus costo-diaphragmatique qui est rempli de fausses membranes, tandis qu'il ne remonte pas plus haut que le hile du poumon. En résumé, la pleurésie médiastine occupe la partie gauche et inférieure de la plèvre médiastine. De plus, la scissure interlobaire

1. Bouveret. *Traité de l'empyème*, édition de 1890, p. 553.
2. Thoinot et Griffon. *Société anatomique*, juillet 1896, p. 568.

gauche est symphysée et des adhérences existent entre le lobe inférieur et la plèvre costale. Tout le lobe inférieur est augmenté de volume; à la coupe, on y trouve un abcès aréolaire typique, d'aspect spongieux, dont les loges sont pleines de pus. Les ganglions du médiastin sont hypertrophiés. L'examen bactériologique démontre que le pus de la plèvre et du poumon ne contient que du pneumocoque très virulent.

Telles sont, Messieurs, les observations de pleurésie médiastine qui vont nous servir à ébaucher le chapitre de la pleurésie médiastine, chapitre nouveau, non encore développé dans les ouvrages de pathologie et de clinique. Dans notre description, je ne ferai pas entrer en ligne de compte les pleurésies pseudo-médiastines, qui, par leur siège à gauche, simulent des péricardites à grand épanchement. Ces dernières pleurésies ont surtout été visées par M. Grancher[1].

La pleurésie médiastine est primitive ou secondaire; primitive, quand l'infection pneumococcique siège à la plèvre médiastine et nulle part ailleurs; secondaire, quand elle est consécutive à une pneumonie. Elle était primitive, en apparence du moins, chez nos malades de Necker et de l'Hôtel-Dieu, ainsi que dans le cas rapporté par M. Bouveret; elle était associée à des suppurations pneumococciques du poumon, dans l'observation de MM. Thoinot et Griffon ; elle s'était développée chez un tuberculeux, dans le cas d'Andral.

La pleurésie médiastine est unilatérale, il est même rare qu'elle occupe la plèvre médiastine dans toute son étendue; elle se cantonne, suivant les cas, aux régions antérieure, postérieure ou inférieure de la plèvre médiastine; elle peut s'étendre à d'autres régions, au sinus costo-diaphragmatique, et coexister avec d'autres localisations pleurétiques, adhérences de la scissure interlobaire, adhérences du poumon à la paroi thoracique.

Il est probable que le liquide de la pleurésie médiastine est bien rarement séro-fibrineux, il était purulent dans les six cas que je vous ai signalés; la purulence est du reste

1. Grancher. *Bulletin médical*, 1892. — Vélimirovitch. *Thèse* de Paris, 1892.

habituelle aux pleurésies enkystées, qu'elles soient médiastine, interlobaire ou diaphragmatique. Dans les trois cas où l'on a recherché l'agent infectieux de la pleurésie médiastine, c'est le pneumocoque qui a été trouvé. D'autres agents, streptocoque, staphylocoque, tétragène, seront un jour ou l'autre incriminés, mais ils n'ont pas encore été signalés dans la pleurésie médiastine.

Les symptômes qui annoncent le début de la pleurésie médiastine n'ont rien de significatif; la douleur thoracique, la fièvre, la toux ne donnent aucune indication précise. Au moment où se fait l'infection pleurale du médiastin, la partie du poumon qui avoisine le foyer subit le contre-coup de la cavité close; il se fluxionne, se congestionne, ainsi que c'est l'usage dans les pleurésies enkystées. Ce foyer pleuro-pulmonaire profondément caché n'est encore accessible ni à la percussion ni à l'auscultation. Le malade tousse et respire péniblement, il a la fièvre, il se plaint d'oppression; ses crachats sont nuls ou sans caractères, on pense à une pneumonie, à une pleurésie, mais on ne sait en quel point localiser la lésion. Un peu plus tard, liquide purulent et fausses membranes s'accumulent dans le segment de la plèvre médiastine incriminée; ce liquide et ces membranes forment une collection, une sorte de tumeur dont la localisation et les dimensions vont régler l'apparition des symptômes.

Si la collection médiastinale enkystée se porte de préférence vers le poumon et ne fait qu'effleurer le médiastin, les signes sont incertains et le diagnostic reste indécis. Mais si la collection pleurale se porte vers les organes du médiastin, les refoule et les aplatit, alors apparaissent des symptômes significatifs dont l'ensemble forme le « *syndrome médiastinal* ». Dyspnée, accès d'oppression, tirage et cornage, dysphagie, toux coqueluchoïde, déviation du larynx et de la trachée constatée à l'examen laryngoscopique, troubles de la voix, circulation complémentaire sur les parois du thorax, tels sont les symptômes significatifs dont je vous expliquais il y a un instant les causes et le mécanisme.

Pendant que l'atteinte portée aux organes du médiastin se traduit par les symptômes que je viens de vous énumérer,

l'examen de la région dorsale qui correspond au médiastin postérieur vous fournit des signes précieux. La pression sur les premières vertèbres dorsales et sur les gouttières costo-vertébrales correspondantes est douloureuse. Dans la même région vous constatez une matité plus accusée à droite ou à gauche de la colonne vertébrale, suivant que la pleurésie médiastine s'est développée d'un côté ou de l'autre. C'est là qu'est le foyer du bruit à cornage ; à l'auscultation, ce bruit s'atténue à mesure qu'on s'éloigne du médiastin. Des râles sonores et humides peuvent exister dans les territoires pulmonaires voisins du médiastin ; ils témoignent de la participation du poumon fluxionné ; ces râles existent en arrière et en avant, plus nombreux à gauche ou à droite suivant la localisation. L'épreuve radiographique peut donner quelques renseignements utiles, ainsi que vous l'avez constaté chez notre malade.

La pleurésie médiastine étant en pleine évolution, quelle sera sa terminaison ? Comme la plupart des pleurésies suppurées enkystées, elle tend à la vomique. La vomique survient généralement quelques semaines après le début de la maladie ; elle est peu abondante, le pus enkysté dans la plèvre médiastine n'atteignant jamais de fortes proportions. La vomique de notre femme de l'hôpital Necker put être évaluée à 200 grammes ; la vomique de notre malade de l'Hôtel-Dieu ne dépassa pas une centaine de grammes ; elle était fétide dans les deux cas ; le malade d'Andral eut une vomique abondante, mais la quantité approximative n'en est pas donnée.

Le *diagnostic* de la pleurésie médiastine est fort difficile. Les signes sont insuffisants et indécis jusqu'au moment où apparaît le syndrome médiastinal : dyspnée, accès d'oppression, tirage, cornage, toux coqueluchoïde, dysphagie, troubles de la voix, circulation thoracique complémentaire. En même temps que le syndrome médiastinal, la percussion et l'auscultation de la région dorsale qui correspond au médiastin postérieur donnent des renseignements précieux sur la localisation de la lésion. On peut donc, grâce à cet ensemble de signes et de symptômes aidés de la radiographie, arriver au

diagnostic topographique; on sait que la lésion occupe le médiastin, c'est la première étape du diagnostic. Reste à connaître la nature de cette lésion; est-ce une adénopathie tuberculeuse, cancéreuse ou syphilitique; est-ce une tumeur maligne, un lympadénome du médiastin, est-ce un anévrisme de l'aorte; est-ce un abcès ou une pleurésie?

Ainsi que je vous l'ai dit en vous retraçant l'histoire de notre malade de la salle St-Christophe, le début et l'évolution des symptômes peuvent mettre sur la voie du diagnostic. Les adénopathies et les tumeurs médiastines n'ont pas une apparition fébrile et soudaine; le début en est insidieux et la marche en est lentement progressive, sans compter les tumeurs ganglionnaires du voisinage (cou, aisselle), qui aident au diagnostic. La pleurésie médiastine, au contraire, éclate brusquement comme une maladie fébrile aiguë; la fièvre, la douleur, la toux en marquent le début, la dyspnée est précoce et la vomique survient au moins dans la moitié des cas. De plus, veuillez remarquer que dans les trois cas où des recherches de laboratoire ont été faites, trois fois, l'examen bactériologique et le séro-diagnostic ont démontré la nature pneumococcique de la pleurésie médiastine; il serait donc utile de recourir au séro-diagnostic, avant l'apparition de la vomique, afin d'avoir une indication précise sur la nature du mal.

Le pronostic de la pleurésie médiastine n'est pas exempt de gravité. La maladie est redoutable par elle-même, elle est également redoutable par les infections secondaires qui peuvent atteindre les bronches et les poumons. Il faut donc au cas échéant se tenir prêt à agir chirurgicalement. Grâce aux merveilleux progrès de la chirurgie, le médiastin postérieur est devenu assez facilement accessible aux investigations chirurgicales. Le Dr Potarca (de Bucarest), dans un travail intitulé : *la Chirurgie intra-médiastinale postérieure*, a réuni bon nombre d'observations concernant des opérations pratiquées pour des collections purulentes du médiastin postérieur, phlegmon, médiastinite, suppurations par lésions osseuses ou ganglionnaires et par corps étrangers. Bien que dans le mémoire en question, la pleurésie purulente médias-

tine ne soit pas étudiée (à part le cas douteux de Zimbicki), il n'en est pas moins vrai que le procédé opératoire qui consiste à pénétrer dans le médiastin postérieur doit être utilisé, au cas échéant, pour la pleurésie médiastine.

Arrivé au terme de cette étude, je pose les conclusions suivantes :

1° La pleurésie médiastine est primitive ou secondaire; elle n'envahit pas la plèvre médiastine dans toute son étendue, elle est unilatérale et se cantonne de préférence au médiastin postérieur.

2° Il est probable que plusieurs agents pathogènes peuvent déterminer la pleurésie médiastine, mais dans les cas jusqu'ici étudiés bactériologiquement, le pneumocoque a été seul en cause.

3° Le pus et les membranes de la pleurésie médiastine forment une tumeur qui peut comprimer la trachée, l'œsophage, les troncs nerveux, etc., et provoquer ce que j'ai appelé le « syndrome médiastinal » : accès de suffocation, tirage, cornage, toux coqueluchoïde, déviation de la trachée et du larynx constatable au laryngoscope, troubles vocaux, circulation thoracique complémentaire, syndrome commun à toutes les tumeurs du médiastin. En même temps que le syndrome médiastinal, la percussion et l'auscultation de la région dorsale correspondante au médiastin postérieur, ainsi que l'épreuve radiographique donnent des renseignements précieux sur la localisation de la lésion.

4° C'est par l'étude des symptômes qui annoncent le début de la maladie, c'est par l'analyse de leur évolution aidée du séro-diagnostic qu'on arrivera à soupçonner l'existence de la pleurésie médiastine.

5° La vomique paraît être une terminaison heureuse de la pleurésie médiastine, elle est peu abondante.

6° Si la compression de la trachée ou des bronches rend l'asphyxie menaçante, la chirurgie doit intervenir. L'intervention est encore indiquée si l'infection du foyer devient redoutable et tend à se généraliser.

DEUXIÈME LEÇON

LA PLEURÉSIE INTERLOBAIRE

(ÉTUDE MÉDICO-CHIRURGICALE)

MESSIEURS,

Le malade que je vous ai présenté à notre dernière séance nous a donné l'occasion d'étudier la pleurésie médiastine. Le malade que je vais vous présenter aujourd'hui nous donnera l'occasion d'étudier la *pleurésie interlobaire.*

Mais d'abord que faut-il entendre par pleurésie interlobaire? C'est la pleurésie qui se développe et s'enkyste entre les deux lobes d'un poumon. Les poumons, vous le savez, sont divisés en plusieurs lobes; deux lobes pour le poumon gauche, trois lobes pour le poumon droit. Examinez un poumon retiré de la cavité thoracique, vous voyez que sa surface est sillonnée par des scissures qui le pénètrent profondément jusqu'au hile et le divisent en lobes distincts; si bien que les lobes du poumon sont isolés et comme appendus aux grosses bronches.

A gauche, il n'y a qu'une scissure interlobaire; elle commence en arrière à 6 centimètres environ au-dessous du sommet du poumon, qu'elle contourne en descendant très obliquement en bas et en dehors jusqu'à la base de l'organe; le poumon gauche se trouve ainsi divisé en deux lobes : l'un supérieur, l'autre inférieur, beaucoup plus volumineux. A

droite, la scissure interlobaire se comporte à son origine comme celle du côté gauche, mais bientôt elle se bifurque, formant à sa bifurcation une sorte de carrefour. De ses deux branches de bifurcation, l'une continue son trajet presque horizontalement, l'autre contourne le poumon en descendant obliquement en dehors jusqu'à la base de l'organe; le poumon droit se trouve ainsi divisé en trois lobes, le lobe moyen est le plus petit, le lobe inférieur est le plus volumineux.

Telles sont les scissures interlobaires. La plèvre viscérale s'engage entre ces scissures et tapisse les faces correspondantes des lobes du poumon; c'est pour cela qu'on l'a nommée plèvre interlobaire. Que des adhérences viennent à souder les lèvres d'une scissure interlobaire, et la plèvre interlobaire ne communique plus avec la grande cavité pleurale, elle est transformée en un sac pleural interlobaire favorable à la formation d'une pleurésie enkystée. Cette pleurésie enkystée, cachée dans la profondeur du poumon, est presque toujours purulente, ainsi que l'avait si bien vu Laënnec; à la coupe, elle simule, au premier abord, une collection pulmonaire, alors qu'elle est pleurale interlobaire.

La pleurésie interlobaire peut être fort étendue et occuper un espace interlobaire tout entier; en pareil cas, les lobes pulmonaires voisins sont fortement déprimés et le liquide atteint un litre et au delà. Parfois au contraire, des adhérences cloisonnent la cavité virtuelle interlobaire, et le liquide purulent emprisonné dans cet espace restreint ne dépasse pas 150 ou 200 grammes. Il nous est même arrivé, dans une autopsie récente, de trouver plusieurs petits abcès pleuraux interlobaires, distincts, qui ne contenaient qu'une cuillerée de pus. Vous voyez donc qu'entre les pleurésies interlobaires à grand épanchement et les petits abcès pleuraux interlobaires il y a place pour tous les intermédiaires.

La topographie de la pleurésie interlobaire est elle-même très variable. Les planches que je mets sous vos yeux donnent la situation et les rapports des scissures interlobaires à l'état normal. La première planche vous montre les poumons par leur face postérieure, le poumon gauche avec sa

scissure interlobaire simple, le poumon droit avec sa scissure interlobaire qui se bifurque.

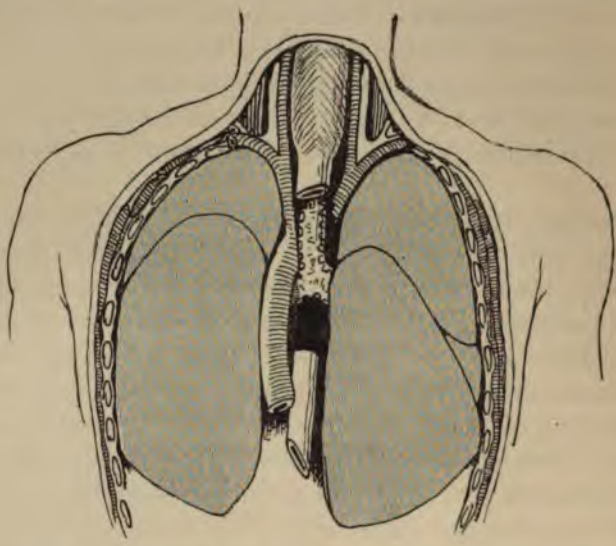

La seconde planche vous montre les poumons par leur face externe ; la scissure du poumon gauche qui était à

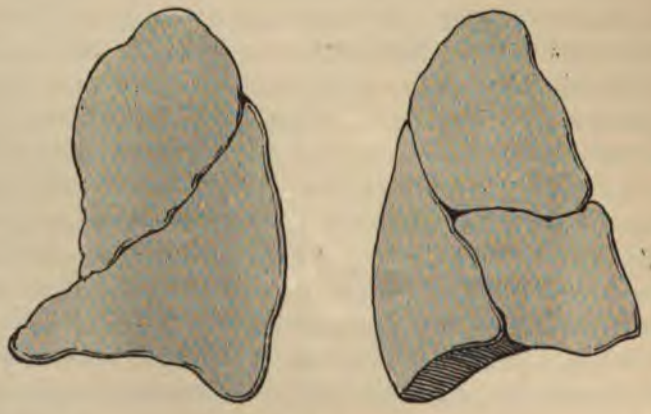

peu près horizontale vue en arrière, devient oblique et descendante vue latéralement, et la scissure du poumon droit,

qui était à peu près horizontale vue en arrière, se bifurque, et de ses deux branches de bifurcation vues latéralement, l'une est horizontale, l'autre est oblique et descendante.

La pleurésie interlobaire, ainsi qu'on le suppose trop communément, n'est pas toujours cantonnée en arrière du thorax au niveau de la scissure horizontale, elle occupe parfois l'aisselle au niveau de la scissure oblique, et peut descendre jusqu'à la base de la poitrine au voisinage de la plèvre diaphragmatique. Ne croyez pas que la situation anatomique et normale des scissures interlobaires soit d'un grand secours pour la localisation précise de la pleurésie, car les rapports normaux des scissures sont singulièrement modifiés par l'épanchement et par le refoulement des lobes du poumon; aussi la topographie pathologique ne correspond-elle pas toujours, il s'en faut, à la topographie normale; nous aurons à discuter tout cela au cours de l'étude que nous allons entreprendre. Ces notions générales étant posées, abordons le côté clinique de la question.

L'homme que je vous présente et qui, vous le voyez, est maintenant en pleine santé, est entré, le 9 octobre, salle Saint-Christophe. A son arrivée, nous avons été frappé de sa mauvaise mine, et de son aspect presque cachectique. Il était fort dyspnéique, mais sans fièvre. Voici quelle avait été l'évolution de sa maladie; bien portant d'habitude, il fut saisi, tout en sueur, par un courant d'air, le 25 septembre, en lavant la cour de la maison où il est concierge. Il est très explicite sur ce début brusque provoqué par un refroidissement, ce qui prouve une fois de plus qu'il faut encore compter avec le facteur *a frigore* dans bon nombre de maladies, telles que pleurésie, pneumonie, angines, bronchites, etc. Le froid, ou pour mieux dire le refroidissement, joue dans l'éclosion de certaines maladies un rôle considérable, c'est indéniable.

Cet homme fut donc pris brusquement de son mal; il dîna sans appétit et ressentit des frissons; la nuit fut agitée. Le lendemain, accalmie passagère, mais le surlendemain, nouveaux frissons avec fièvre, courbature, douleurs dans les

jambes. Dans la soirée, vers neuf heures, apparaît au côté gauche « une douleur à crier ». Des frictions vigoureuses restent sans résultat, la douleur persiste avec intensité toute la nuit, gênant la respiration qui est saccadée et angoissante. A la douleur se joint une toux sèche fréquente, extrêmement pénible, non suivie d'expectoration. En résumé, le point de côté, la toux *sans expectoration* et la fièvre furent les symptômes dominants de ces premiers jours.

Le Dr Courtade appelé le 28 au matin examine le malade et diagnostique une fluxion pulmonaire avec un commencement de pleurésie gauche. Il prescrit un grand vésicatoire et une potion calmante. Les jours suivants, la douleur et la toux persistent, l'expectoration est nulle ou insignifiante, l'abattement est grand et l'état général est mauvais. Après quelque temps de cet état indéterminé, où le rôle du poumon et de la plèvre était mal défini, vers le 7 ou 8 octobre, l'haleine devient mauvaise, le malade se plaint d'un mauvais goût, et il en fait part à sa femme qui constate elle-même la mauvaise odeur de l'haleine. Ce n'était pas encore la vomique, mais il y avait quelque part un foyer qui se fissurait et une vomique se préparait, comme vous allez le voir. A dater de ce moment, l'état du malade s'aggrave, la faiblesse augmente, l'inappétence est absolue, des sueurs apparaissent toutes les nuits, la toux devient de plus en plus fréquente et les quelques crachats rendus ont une odeur fétide.

C'est dans ces conditions que le malade entre dans mon service le 9 octobre, au douzième jour de sa maladie. Après un examen des plus attentifs, à peine ose-t-on formuler un diagnostic. Le côté gauche de la poitrine est atteint, principalement en arrière, vers les deux tiers inférieurs, et la lésion s'étend également à l'aisselle et à la région thoracique antérieure. On trouve, çà et là, des râles et du souffle comme s'il s'agissait d'une congestion pulmonaire, on perçoit même quelques frottements-râles qui prouvent que la plèvre est en cause. A la percussion, le signe dominant est une zone de matité qui s'étend du cinquième au huitième espace intercostal, en arrière et qui se continue dans l'aisselle et à la partie antérieure du thorax.

Au-dessus et au-dessous de cette zone mate, la percussion dénote un reliquat de sonorité. Il y avait donc une matité assez nettement localisée en arrière, à la partie moyenne de la poitrine, *matité suspendue*, qui s'affaiblissait aux parties supérieure et inférieure du poumon. Les vibrations thoraciques absentes dans la région mate persistaient aux autres régions.

A l'auscultation, on ne percevait presque rien au niveau de la zone de matité, pas de murmure vésiculaire, peu de râles, pas de souffle, pas d'égophonie, pas de bronchophonie; c'était une zone à peu près silencieuse. Plus bas, la respiration était soufflante; plus haut, ainsi que dans l'aisselle gauche et en avant, on entendait des râles sibilants et muqueux. Tous les organes voisins étaient à peu près en place, le cœur était légèrement dévié, l'espace de Traube conservait sa sonorité, la percussion sous-claviculaire gauche dénotait un léger skodisme. A l'inspection du thorax, on ne constatait ni déformation, ni œdème. Le poumon droit était sain. Dans les crachats fétides, on constata la présence du pneumocoque.

Il fallait faire un diagnostic. Qu'était-ce donc que cette affection thoracique aiguë, unilatérale, avec zone diffuse, mate et silencieuse, entourée de souffle et de râles, avec haleine et crachats fétides? Le poumon était-il en jeu, était-ce une pneumonie terminée par abcès ou par gangrène; ou bien était-ce une pleurésie enkystée, interlobaire, tendant à la vomique? Nous avions à discuter ces deux hypothèses, les seules qui fussent admissibles en face de cet état aigu datant de quinze jours.

Pour admettre la pneumonie avec abcès et vomique, il nous manquait la phase initiale de la pneumonie. Le malade n'avait eu ni le grand frisson, ni les crachats rouillés de la pneumonie; le point de côté et la toux n'avaient été suivis d'expectoration d'aucune sorte; de plus, pour que la zone de matité diffuse que nous constations fût l'indice d'un bloc pneumonique, l'auscultation aurait dû nous révéler bien d'autres signes, exagération des vibrations thoraciques, souffle tubaire, bronchophonie; or, il n'y avait rien de tout

cela. Il était donc plus probable que nous avions affaire à une pleurésie partielle, pleurésie interlobaire primitive à pneumocoques, qui commençait à s'ouvrir dans les bronches sous forme d'expectoration fétide. Le liquide pleural, enkysté dans la profondeur de l'espace interlobaire, devait occuper la portion postérieure de la scissure ainsi que sa portion oblique et descendante, tandis que les lobes pulmonaires voisins, fluxionnés et engoués comme c'est l'usage, donnaient leur note soufflante et crépitante, englobant et masquant l'épanchement. Tel fut le diagnostic qui nous parut le plus vraissemblable, bien qu'une ponction aspiratrice pratiquée dans le neuvième espace intercostal (trop bas évidemment) n'eût pas ramené de liquide.

Le malade fut mis à un régime d'attente, lait et potions calmantes, et on le tint en observation avant de prendre une décision. Les jours suivants, la fièvre atteint 40 degrés, la dyspnée augmente, les crachats sont toujours fétides et peu abondants. Sur ces entrefaites, le 15 octobre au matin, éclate un épisode significatif; cet homme est pris de violentes quintes de toux et au milieu d'efforts angoissants il rend une quantité de liquide purulent dont l'odeur absolument fétide se répand dans la salle au point d'incommoder tous les voisins. Il rejette ainsi plusieurs centaines de grammes de liquide, c'était, dit-il, « comme s'il vomissait du pus ». La vomique qui jusque-là s'était annoncée à très petites doses sous forme de crachats fétides, venait d'éclater avec les caractères d'une abondante vomique. On me montra un plein crachoir de pus.

Du même coup, un changement se produisit dans les signes fournis par l'auscultation; la zone silencieuse était remplacée par une zone soufflante, à souffle cavitaire doux. Le diagnostic était donc confirmé, le malade venait de vider dans ses bronches une pleurésie interlobaire pneumococcique. J'attendis quelques jours avant de discuter l'opportunité de l'intervention chirurgicale, car les cas ne sont pas rares où la pleurésie pneumococcique se termine par vomique et guérit sans opération. Mais chez notre homme, aucune amélioration ne survint; l'expectoration continua, abondante et

fétide ; dans la matinée et surtout au réveil éclataient des quintes de toux suivies de vomique, tandis que peu de crachats étaient rendus dans la journée. Le malade, poursuivi par l'odeur de son haleine et de son expectoration, s'alimentait mal, transpirait beaucoup et continuait à maigrir. Les signes d'auscultation variaient peu ; la zone mate et soufflante était entourée de râles sonores et bullaires. Malgré le traitement, pulvérisations d'eucalyptol, perles de térébenthine, etc., la situation empirait et je trouvai périlleux d'ajourner plus longtemps l'intervention chirurgicale ; il était utile d'ouvrir largement le foyer infectieux interlobaire.

Le 20 octobre, l'opération est pratiquée par M. Marion, chef de clinique de M. Duplay. Une dernière inspection pratiquée sous le chloroforme par mon chef de clinique, M. Kahn, permet de préciser une fois de plus la zone qui sur le thorax correspondait à la cavité intra-thoracique. Le centre de cette zone coïncidait avec le sixième espace intercostal gauche, à huit centimètres du bord externe de l'omoplate. En conséquence, M. Marion commençe son incision au niveau du bord externe de l'omoplate, à la hauteur de la cinquième côte, et la dirige obliquement en bas et en dehors jusque dans l'aisselle. Il obtient ainsi un large volet qui permettra de voir clair au cas échéant. Le périoste costal est détaché à la rugine; la face interne de la plèvre non adhérente est refoulée et, à l'aide du costôtome, on fait sauter 8 centimètres de la sixième côte. Au-dessous, la plèvre apparaît adhérente, épaisse et blanchâtre; c'est là qu'est le foyer, on le ponctionne au bistouri et immédiatement une odeur infecte se répand et un pus verdâtre, bien lié, qui s'échappe en assez grande abondance, indique qu'on est bien entré dans le foyer purulent. M. Marion introduit le doigt dans la cavité et constate qu'elle est très bien limitée en haut et en bas, elle se prolonge en dedans vers le hile du poumon, dans la direction de la scissure interlobaire.

En regardant attentivement le poumon respirer, on voit très nettement que les deux lobes du poumon gauche limitent la cavité qui s'étend profondément; il s'agissait

donc bien d'une pleurésie interlobaire. On ne pratique pas de lavage. On suture la peau en ménageant un espace de 8 centimètres destiné à recevoir deux gros drains en caoutchouc. L'examen bactériologique du liquide purulent démontre qu'ici comme dans les crachats, le pneumocoque est l'agent pathogène principal, il est associé à quelques cocci et à des bâtonnets divers.

Le lendemain de l'opération, 21 octobre, le malade est notablement amélioré, il respire mieux, l'haleine est beaucoup moins fétide, la toux est moindre, l'expectoration est très diminuée. Sur le pansement, on trouve du pus en abondance. Les jours suivants, l'amélioration est graduelle ; l'expectoration diminue et perd sa fétidité, le suintement par la plaie se tarit, si bien qu'on ne fait le pansement que tous les deux jours. L'état général s'améliore, la dyspnée disparaît complètement, l'appétit revient; le malade dort bien, il est sans fièvre, il engraisse.

Après une quinzaine de jours, on nous renvoie le convalescent salle Saint-Christophe ; les drains ont été enlevés, la plaie est cicatrisée, et aujourd'hui, six semaines après l'opération, je vous présente cet homme en état de complète guérison. Sur la courbe de température ci-jointe, vous pouvez suivre les différentes phases de sa maladie.

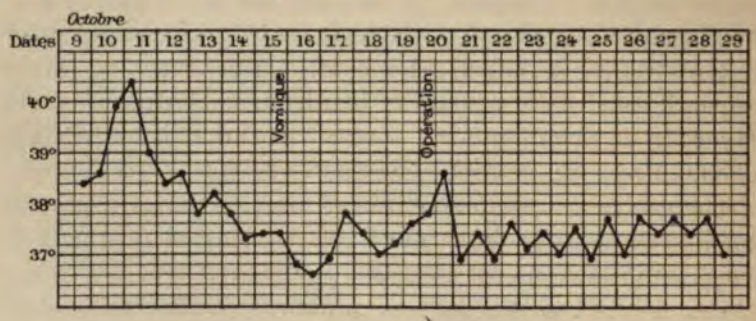

Passons maintenant à une autre observation du plus grand intérêt : Le 5 juillet, j'étais appelé par le Dr Carron de la Carrière auprès d'une fillette de dix ans et demi, malade depuis trois jours. Cette enfant avait été prise d'un point de

côté gauche avec oppression, fièvre et température élevée. Quand je vis la petite malade, au troisième jour de sa maladie, il était vraiment impossible de porter un diagnostic précis; le point de côté était moindre, la respiration était gênée, la toux n'avait rien de particulier; il n'y avait pas de crachats (et cependant cette enfant savait expectorer), la fièvre était vive, le pouls très accéléré. A la percussion, on constatait une diminution de sonorité en arrière et à gauche vers la partie moyenne du thorax, et à l'auscultation on percevait à la même région du souffle et quelques râles disséminés. Ce souffle n'était ni tubaire, ni voilé : il n'avait donc aucun des caractères francs d'un souffle de pneumonie ou d'épanchement pleural. Les râles étaient peu nombreux, sous-crépitants, mélangés à quelques frottements-râles; on les percevait surtout au-dessus de la zone soufflante. Rien au poumon droit, par le moindre râle; rien au cœur, tous les autres organes étaient normaux. Ce n'était pas là une pneumonie, ce n'était pas un épanchement pleural, la lésion avait tous les caractères d'une congestion pulmonaire avec participation de la plèvre; la dénomination de pleuro-congestion paraissait applicable à cet état; c'était l'opinion de M. J. Simon, qui avait vu la veille la petite malade et nous partagions avec M. Carron de la Carrière ce diagnostic, qui, faute de mieux, nous donnait satisfaction. Pendant quelques jours, la situation resta sensiblement la même; la fièvre était vive, la température du soir oscillait entre 39 et 40 degrés, ainsi que vous pouvez le voir sur la courbe qui accompagne cette observation, la matité s'étendait, le souffle et les râles gardaient leurs caractères et leurs localisations.

Cependant un signe nouveau attirait notre attention, le cœur était légèrement dévié sur la droite, comme c'est l'usage dans les épanchements pleuraux du côté gauche. Nous ne trouvions néanmoins aucun signe certain de pleurésie ; pas d'égophonie, pas de pectoriloquie aphone, matité incomplète, intégrité de la sonorité de l'espace de Traube, conservation des vibrations thoraciques. L'état général de l'enfant était assez satisfaisant, la toux était modérée, les nuits n'étaient pas trop agitées, mais la respiration était fré-

quente et atteignait quarante inspirations par minute. Nous arrivions au onzième jour de la maladie et rien n'annonçait la détente; non seulement la défervescence espérée ne venait pas, mais la fièvre (température rectale) atteignait et dépassait le soir 40 degrés, et la crainte d'une lésion tuberculeuse effleurait notre esprit. Le côté droit de la poitrine était toujours indemne.

A partir du douzième jour de la maladie, les signes se modifièrent un peu, la matité disparaissait le long du rachis et à la base de la poitrine, tandis qu'elle s'accusait sous forme de zone mate empiétant sur l'aisselle et sur la partie antérieure du thorax. Le cœur était plus dévié, on le sentait battre à droite du sternum; la sonorité de l'espace de Traube restait normale. L'idée de pleurésie suppurée nous vint à l'esprit, et nous nous demandions s'il s'agissait d'une pleurésie purulente de la grande cavité pleurale ou d'une pleurésie interlobaire. Les parois du thorax ne présentaient pas le moindre œdème, mais la violence et la continuité de la fièvre étaient pour nous un indice de suppuration. Ce qui nous paraissait difficile, c'était de faire la part de la plèvre et la part du poumon. Nous faisions le raisonnement suivant : Si le poumon était seul en cause, s'il s'agissait d'une pneumonie, même d'une pneumonie bâtarde, nous aurions eu des signes de pneumonie, la défervescence se serait déjà produite et le cœur ne serait pas dévié ; s'il s'agissait d'une pleurésie séro-fibrineuse de la grande cavité pleurale, les signes de l'épanchement, matité, égophonie, absence de vibrations, etc., existeraient avec leur localisation habituelle et la température ne se maintiendrait pas à 40 degrés au quatorzième jour de la maladie. Nous nous arrêtâmes donc au diagnostic de pleurésie purulente et nous en fîmes part à la famille ; seule la localisation de la pleurésie nous laissait encore quelque incertitude.

Pendant cette phase de la maladie, l'enfant s'était bien alimentée, elle avait pris tous les jours 800 grammes de lait, 25 grammes de lactose dans de l'eau d'Evian et des bouillons. On avait prescrit comme médication 30 centigrammes de lactate de quinine, 25 centigrammes d'anti-

pyrine et des badigeons iodés. Les urines étaient en quantité normale, sans trace d'albumine. Au quinzième jour de la maladie, les signes se précisaient, la sonorité, qui à la percussion, existait le long de la colonne vertébrale et à la partie inférieure du thorax, contrastait maintenant avec la matité qui, de la partie moyenne, s'avançait dans l'aisselle et à la partie antérieure du thorax. Le côté droit de la poitrine était absolument indemne, la fièvre était toujours vive, *le cœur était fort dévié*, l'espace de Traube restait sonore. La mère de la petite malade s'aperçut alors, et nous fit part de la mauvaise haleine de l'enfant, signe précurseur d'une vomique. Le moment était venu de prendre une décision ; nous avions parlé à la famille de pleurésie purulente, probablement localisée à l'espace interlobaire et nous tenions à pratiquer une ponction exploratrice qui aurait précisé le siège de l'épanchement, et qui aurait permis d'en faire l'analyse bactériologique.

Une consultation, à laquelle prirent part MM. Potain et Jules Simon, eut lieu le 17 juillet. J'avais pris mes précautions pour pratiquer la ponction et pour recueillir du pus. Nous venions d'examiner la petite malade, nous étions dans un salon voisin, en train de discuter le siège de l'épanchement et je me préparais à faire la ponction, lorsque l'enfant fut prise de violentes quintes de toux et rendit plusieurs crachats fétides que la mère nous porta aussitôt ; c'était un commencement de vomique. Séance tenante, je fis recueillir ces crachats par mon chef de laboratoire, M. Jolly, à l'effet d'en pratiquer l'examen bactériologique.

Devant cet incident nouveau, il fut convenu qu'on ajournerait au surlendemain une nouvelle consultation où l'on prendrait alors une décision. Si la vomique était suivie d'amélioration notable avec chute de la fièvre, il y aurait lieu d'espérer une guérison spontanée, car il n'est pas rare de voir la guérison faire suite à la vomique. Mais si, malgré la vomique, la température restait élevée, si l'état de l'enfant n'était en rien amélioré, l'intervention chirurgicale s'imposerait sans retard.

La petite malade, au milieu de quintes de toux inces-

santes, rendit dans la soirée et dans la nuit, 130 à 140 grammes de pus. Mais malgré l'évacuation de ce foyer, tous les symptômes persistèrent, fièvre vive, dyspnée intense, pouls à 130; je dois même dire que la situation empirait, le teint était blafard, l'infection faisait son œuvre. Aussi, l'opération fut-elle immédiatement décidée et pratiquée par M. Tuffier, le samedi matin, 21 juillet. Dès que l'enfant fut sous le chloroforme, M. Potain eut soin de contrôler par la percussion le siège du foyer purulent profond. Les signes des jours précédents n'avaient pas varié; une sonorité presque normale existait le long du rachis et à la partie inférieure de la poitrine, la matité ne commençait qu'en dehors de l'omoplate et se continuait dans l'aisselle et à la partie antérieure du thorax. C'est donc à la partie moyenne de l'aisselle, dans les parages de la scissure interlobaire oblique que porta l'incision. La quatrième côte fut réséquée sur une étendue de trois centimètres, la plèvre fut trouvée épaissie, adhérente et la sonde cannelée pénétra dans un foyer d'où jaillirent aussitôt 200 grammes de pus d'une horrible fétidité. Il s'agissait bien d'une pleurésie interlobaire; le doigt, profondément introduit dans la plaie, sentait le lobe inférieur et le lobe supérieur du poumon, dont la souplesse éloignait toute idée de lésion pneumonique; la pleurésie occupait toute la scissure interlobaire, y compris sa partie oblique et descendante et se prolongeait profondément jusqu'au médiastin. Ainsi s'expliquait la *déviation du cœur* à droite du sternum.

L'observation de cette petite malade, qui a été suivie de près, jour par jour, on pourrait presque dire heure par heure, vous montre une fois de plus combien est difficile le diagnostic de la pleurésie interlobaire. Au début, rien de net, rien de précis; pendant bien des jours, signes et symptômes restent vagues et indécis. C'est un point sur lequel j'insisterai tout spécialement à notre prochaine séance, quand je vous retracerai le début et l'évolution de la pleurésie interlobaire.

Après l'opération, M. Tuffier ne fit pas de lavage et bourra la cavité de bandelettes de gaze stérilisée. L'amélioration fut immédiate; la toux et l'expectoration cessèrent aussi-

tôt; la température qui la veille au soir de l'opération était au delà de 40 degrés tomba le lendemain à la normale. Les pansements ne furent faits d'abord que tous les deux jours, mais devant une nouvelle ascension de la température, on les fit tous les jours. L'éclairage électrique de la cavité permit de la voir dans toute sa profondeur jusqu'au médiastin. Il était facile de préciser le point où s'était faite la perforation; à ce niveau, le liquide étalé sur la paroi de la cavité était soulevé à l'expiration à la façon d'une bulle de savon. En peu de jours, l'enfant était en bon état, appétit excellent, respiration normale; et nous pouvions constater, une fois de plus, les bienfaits de l'intervention chirurgicale faite en temps opportun.

Les agents pathogènes de cette pleurésie interlobaire avaient été le pneumocoque et le tétragène; ces deux microbes existaient dans le pus des crachats rendus par vomique; plus tard, dans la profondeur de la plaie, on ne trouvait plus que du pneumocoque en chaînettes.

La courbe ci-jointe vous permet de suivre les phases fébriles de cette pleurésie interlobaire, avant la vomique, avant l'opération et après l'opération.

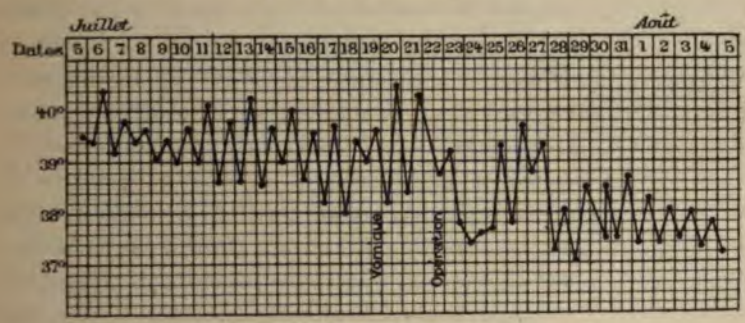

Mais voilà qu'après cette période d'amélioration, la fièvre a reparu, la suppuration de la plaie est devenue plus abondante, des clapiers profonds ont fusé en différentes directions. M. Tuffier a dû pratiquer une nouvelle résection costale et plus tard une contre-ouverture; néanmoins, l'enfant continue à s'alimenter; on la lève tous les jours; elle com-

mence même à sortir, la situation n'est pas périlleuse car aucune complication ne s'annonce, mais la guérison sera lente à obtenir.

Ces deux observations vous montrent sous ses principaux aspects la question de la pleurésie interlobaire. Néanmoins, afin de donner plus de poids à notre description, il me paraît préférable de vous en citer encore d'autres cas, car ce sont les observations bien prises qui donnent la vie aux tableaux cliniques; elles sont le travail d'analyse sans lequel le travail de synthèse n'aurait aucune valeur.

Pour éviter toute cause d'erreur dans l'interprétation des faits, je limiterai mes citations aux observations concernant des malades chez lesquels la pleurésie interlobaire a été vérifiée par l'opération ou par l'autopsie.

Le cas suivant (Prengrueber et de Beurmann[1]) est relatif à une pleurésie interlobaire droite opérée et guérie. Il s'agit d'une fillette de douze ans, entrée à l'hôpital Trousseau pour une excavation considérable à la partie moyenne du poumon droit. Les crachats fétides et abondants étaient rendus, après les quintes de toux, sous forme de petites vomiques qui se renouvelaient cinq ou six fois par jour. Chaque vomique était accompagnée d'une odeur fétide si intense que la salle en était infectée. Les parents racontaient que la maladie remontait à quatre ans. A cette époque, l'enfant avait été prise de fièvre vive avec douleurs au côté droit et crachements de sang abondants. Six mois plus tard, après plusieurs autres hémoptysies, l'enfant avait vomi une quantité de pus excessivement fétide. Ces vomissements purulents avaient reparu à différentes époques, puis la fièvre s'était calmée, l'appétit était meilleur, la toux et les crachats étaient plus rares, enfin la petite malade avait pu se lever et sortir, bien qu'elle eût continué à se plaindre de temps en temps du côté droit et que son haleine eût conservé une mauvaise odeur.

Mais après quelques mois d'accalmie relative, la fièvre

1. *Bulletin de l'Académie de médecine*, 19 octobre 1886.

reparut, et bientôt se reproduisirent, à intervalles plus ou moins éloignés, une dizaine de vomiques en tout semblables aux premières. L'examen actuel de la petite malade permettait de constater la présence d'une grande excavation et faisait croire à une ancienne pleurésie interlobaire suppurée ouverte dans les bronches. Malgré la présence des hémoptysies, l'hypothèse de la tuberculose fut écartée à cause de la marche des accidents et de l'absence de bacilles dans les crachats.

L'intervention chirurgicale fut décidée comme pouvant seule amener la guérison. L'opération pratiquée par M. Prengrueber démontra qu'il s'agissait bien d'une pleurésie interlobaire. Les jours qui suivirent l'opération, la plaie prit peu à peu l'aspect rosé, granulé, des plaies de bonne nature, l'écoulement purulent et son odeur diminuèrent, mais lentement, car trois semaines après l'opération, il n'avaient pas complètement disparu, ce qui résultait probablement des anfractuosités de la caverne et de la difficulté qu'avait le poumon à revenir sur lui-même; néanmoins l'état général de la malade était excellent.

Voici une autre observation de pleurésie interlobaire gauche guérie par intervention chirurgicale. Un jeune garçon de vingt-trois ans, entré dans le service de M. Letulle le 6 avril 1898, raconte qu'il est malade depuis six mois. Il aurait été soigné à cette époque pour une pleurésie gauche et six semaines environ après le début de cette pleurésie, il eut une vomique, l'expectoration, rare jusqu'alors, ayant pris d'un seul coup une abondance extrême. Depuis la vomique, l'expectoration purulente remplissait deux ou trois crachoirs par jour. Cet état était accompagné de fièvre, de perte d'appétit, d'amaigrissement rapide et de sueurs profuses. A l'entrée du malade dans le service de M. Letulle, on constata une très grande oppression avec douleurs vives au côté gauche ; l'expectoration puriforme atteignait 300 ou 400 grammes par jour. A la partie moyenne du poumon gauche en arrière, le murmure vésiculaire était remplacé par des râles humides à timbre amphorique. La première inspection fit songer à un pneumothorax partiel; puis,

la région devenant moins sonore, on pensa à une pneumonie gauche caséeuse, diagnostic d'autant plus vraisemblable que pendant une quinzaine de jours le malade fut pris d'une hémoptysie abondante qui ne céda qu'à l'usage de l'ergotine. Cependant l'examen des crachats, fait à plusieurs reprises, fut absolument négatif.

Après quelques alternatives, on finit par localiser les signes dominants à la partie moyenne du poumon gauche. C'est à cette région que la matité est plus accusée, c'est là qu'on constate un souffle rude et presque amphorique. Le diagnostic de pleurésie interlobaire gauche, longtemps hésitant, se confirme chaque jour. Après plusieurs ponctions exploratrices restées sans résultat, une nouvelle ponction pratiquée vers la pointe de l'omoplate, permet de retirer 2 centimètres cubes de liquide puriforme riche en staphylocoques. L'opération est décidée et pratiquée par M.Segond. On arrive profondément sur une poche purulente contenant un litre de liquide. Les suites de l'opération furent des plus simples, la fièvre tomba, l'appétit revint et l'expectoration purulente cessa rapidement. Quelques semaines plus tard, on pouvait enlever les drains et le malade, ayant retrouvé ses forces et la santé, quittait l'hôpital complètement guéri.

Voici encore une observation de pleurésie interlobaire droite guérie par l'opération. Il s'agit d'un homme de trente-six ans entré dans le service de M. Letulle, avec fièvre, douleurs thoraciques et expectoration purulente tellement abondante que cet homme remplissait trois crachoirs de liquide purulent dans sa journée. On avait pratiqué une dizaine de ponctions à la piste du foyer purulent, mais toutes ces recherches avaient été négatives. Trois autres ponctions furent faites dans le service de M. Letulle, et ce n'est qu'à la troisième ponction pratiquée dans le troisième espace intercostal, dans l'aisselle droite, au niveau de la zone mate, qu'on ramena quelques grammes de pus. Le diagnostic de pleurésie interlobaire s'imposait. M. Ricard pratiqua la résection de la quatrième côte et pénétra dans une cavité anfractueuse et irrégulière, à direction transversale. Les suites de l'opération furent des plus simples : dimi-

nution considérable de l'expectoration purulente, puis cessation absolue de tout crachat. Le malade engraissa de jour en jour d'une façon notable, il quitta le service trente-quatre jours après l'opération, absolument guéri, sans la moindre fistule[1].

L'observation suivante concerne une pleurésie interlobaire de la scissure oblique droite, guérie, elle aussi, par opération. Un homme ayant une dyspnée intense et des douleurs au côté droit de la poitrine, entre à l'hôpital Lariboisière dans le service de M. Poirier. Depuis quelques jours, cet homme a été pris de vomiques qui se répètent plusieurs fois en vingt-quatre heures. Son état paraît des plus graves. L'examen de la poitrine ne donne pas de signes bien nets; toutefois, on constate, dans l'aisselle droite, une légère voussure et une zone de matité. C'est à ce niveau que M. Poirier pratique une incision en forme de volet. La cinquième et la sixième côtes sont dénudées et réséquées sur une étendue de 12 centimètres. La plèvre est épaissie et on pénètre à une profondeur de 2 à 3 centimètres dans une cavité qui contient environ un litre de pus. Il s'agit d'une cavité interlobaire car les parois supérieure et inférieure de la cavité sont mobiles et se distendent à chaque inspiration. Les suites de l'opération furent excellentes et, deux mois plus tard, le malade quittait l'hôpital en pleine santé.

Je viens de vous relater six observations de pleurésie interlobaire vérifiées et guéries par l'opération. Afin d'examiner la question sous toutes ses faces, il est encore nécessaire que je vous fasse connaître deux observations de pleurésie interlobaire terminées par gangrène et vérifiées à l'autopsie.

Une fillette âgée de six ans et demi entre, le 12 mars 1889, dans le service de M. Olivier, aux Enfants-Malades. Cette enfant a été prise, il y a une quinzaine de jours, de frissons, de fièvre, de douleur thoracique droite et de quintes de toux. L'examen de la poitrine dénote l'existence des symptômes diffus sans localisation appréciable; toutefois, on croit à

1. Cette observation et la suivante sont publiées dans le mémoire de M. Rochard : *Topographie des scissures interlobaires du poumon*. Paris, 1892.

l'existence d'une collection intra-thoracique dont il est impossible de déterminer la nature. Vingt-cinq jours après le début de la maladie, l'haleine et l'expectoration de l'enfant prennent une odeur gangreneuse des plus fétides. L'expectoration composée de crachats brun verdâtre, nageant dans une sérosité sale, dégage une odeur infecte qui se répand non seulement autour du lit de la malade, mais dans toute une partie de la salle ; l'abondance de l'expectoration augmente ; la toux est incessante.

A l'examen de la poitrine, on trouve à droite, entre le lobe moyen et le lobe inférieur, une zone mate avec souffle amphorique ; il est évident que l'air a pénétré dans le foyer évacué. Les jours suivants, l'expectoration prend les caractères de vomiques qui se reproduisent plusieurs fois dans la journée à intervalles plus ou moins éloignés ; la fétidité de l'haleine et des crachats continue, la dyspnée est très intense, l'état général s'aggrave et la fillette finit par mourir, la maladie ayant duré près de trois mois.

A l'autopsie, on trouve une cavité interlobaire entre les lobes moyen et inférieur du côté droit. Le liquide qu'elle renferme est horriblement fétide et rappelle l'odeur de matières organiques putréfiées. Les parois de ce kyste intrapleural sont irrégulières, molles, couvertes d'un détritus putrilagineux à odeur gangreneuse des plus prononcées. Il existe une escarre noirâtre encore très nette. Des sections multiples du tissu pulmonaire limitant la cavité permettent de reconnaître une sclérose des plus accentuées sous la coque pleurale ; mais on ne trouve aucun foyer circonscrit de gangrène pulmonaire. Il n'y a pas trace de tuberculose[1].

Voici une deuxième observation d'empyème gangreneux interlobaire : Une femme de soixante-trois ans a été prise, en pleine santé, il y a un mois, d'un point de côté droit avec frissons. Une dyspnée assez vive, des quintes de toux et une diarrhée abondante ont accompagné le début de la maladie. La situation ne s'améliorant pas, en dépit du traitement

1. Cette observation et la suivante sont consignées dans la thèse de M. Millet : *L'empyème gangreneux interlobaire*. Paris, 1890.

employé, elle entre à l'hôpital Broussais dans le service de M. Chauffard. Cette femme est extrêmement dyspnéique; elle a 45 respirations par minute, la fièvre est vive, la température du soir dépasse 39 degrés. A l'examen du thorax, on constate en arrière, du côté droit, une submatité dans les deux tiers inférieurs avec abolition du murmure vésiculaire et souffle léger à l'expiration. Ces signes simulaient, jusqu'à un certain point, un épanchement pleurétique et, cependant, plusieurs ponctions pratiquées dans divers espaces intercostaux restent sans résultat. On abandonna alors le diagnostic de pleurésie et on pensa à une splénopneumonie. Quelques jours plus tard, un souffle à timbre caverneux se localisant à une partie moyenne du poumon droit, on songea à une pleurésie interlobaire et on pratiqua dans cette région une ponction aspiratrice qui ramena 100 grammes de pus sanieux d'une horrible fétidité. L'examen bactériologique de ce pus fit constater des micrococques, des streptocoques et des bâtonnets. Quelques jours plus tard survint une vomique purulente et fétide. Le souffle constaté au niveau de l'espace interlobaire prit un timbre amphorique. On pratiqua dans le foyer des ponctions suivies d'injections antiseptiques. L'infection du foyer interlobaire continua ses ravages et la malade mourut un peu moins de deux ans après le début de sa maladie. A l'autopsie, on trouva la poche purulente et gangreneuse occupant la scissure interlobaire. Outre cette lésion primordiale, on constata une série de foyers broncho-pneumoniques, secondaires, suppurés et fétides, siégeant de préférence dans le lobe inférieur du poumon.

Telles sont, Messieurs, les observations de pleurésie interlobaire que je désirais vous faire connaître en détail. Dans ces huit observations où la pleurésie interlobaire a été vérifiée par l'opération ou par l'autopsie, nous allons trouver une richesse de documents qui nous permettra de reconstituer l'histoire de la pleurésie interlobaire et de fixer son mode de début, son évolution, son diagnostic, ainsi que son traitement. Ce sera l'objet de notre prochaine leçon.

TROISIÈME LEÇON

LA PLEURÉSIE INTERLOBAIRE

(ÉTUDE MÉDICO-CHIRURGICALE)

MESSIEURS,

Grâce aux documents cliniques et anatomiques qui nous sont fournis par les huit observations de *pleurésie interlobaire* dont je vous ai fait part à notre dernière séance, il nous sera possible aujourd'hui de reprendre, dans son ensemble, l'histoire de cette pleurésie qui, jusqu'ici, ne me paraît avoir été qu'ébauchée.

La pleurésie purulente interlobaire, comme la pleurésie purulente de la grande cavité pleurale, peut être primitive ou secondaire; on la dit secondaire quand elle est consécutive à une pneumonie; la plèvre est infectée après le poumon. Si la pleurésie interlobaire suit de près l'infection pneumonique, si elle apparaît dans le cours de la pneumonie, elle est dite parapneumonique; si la pleurésie interlobaire n'apparaît que tardivement, plusieurs jours, plusieurs semaines après la pneumonie, elle est dite post-pneumonique ou métapneumonique. Eh bien, pour si paradoxal que paraisse le fait, je pense que la pleurésie interlobaire est le plus souvent primitive, indépendante d'une pneumonie antérieure; elle évolue pour son propre compte, *du moins en apparence*. Dans

aucune des huit observations que je vous ai citées, la pleurésie interlobaire ne semblait faire suite à la pneumonie, et, dans nos deux observations personnelles, nous sommes bien certains qu'il n'y avait pas eu antérieurement une pneumonie, l'état du poumon ayant été vérifié à l'opération. Du reste, l'infection primitive d'une séreuse par le pneumocoque n'a rien qui doive nous surprendre; on en possède aujourd'hui des exemples aussi probants que nombreux; ce qui était autrefois considéré comme une rareté est devenu un fait courant : péritonite pneumococcique, pleurésie pneumococcique, méningite pneumococcique, indépendantes de la pneumonie, se comptent actuellement par douzaines; la pleurésie interlobaire, elle aussi, me paraît évoluer bien souvent pour son propre compte à titre d'infection primitive.

La description que je vais entreprendre ne s'adressera donc pas à la pleurésie interlobaire post-pneumonique, elle visera surtout la pleurésie interlobaire en apparence primitive, qui est à mon sens la plus fréquente.

Rien n'est plus difficile à dépister que le *début* d'une pleurésie interlobaire. Le point de côté, la fièvre, la toux vous indiquent bien qu'une affection thoracique aiguë entre en scène, mais quand il s'agit de fixer la nature et le siège de cette affection thoracique, vous n'avez, pour vous orienter, aucun signe précis. Quelle différence avec la pneumonie lobaire ou avec la pleurésie de la grande cavité pleurale! S'agit-il de pneumonie : le frisson, les râles crépitants, le souffle tubaire, les crachats rouillés vous mettent vite sur la voie du diagnostic. S'agit-il de pleurésie : les frottements, les frottements-râles, et bientôt les signes de l'épanchement, matité, disparition des vibrations thoraciques, souffle lointain et voilé, égophonie, etc., vous font assister à l'évolution de la pleurésie. S'agit-il de fluxion de poitrine : les douleurs thoraciques, la *bilatéralité* des signes, les râles de bronchite disséminés aux deux côtés de la poitrine, les frottements qui témoignent de la participation de la plèvre, le souffle qui témoigne de la participation du poumon, sont autant de signes qui vous engagent à diagnostiquer la fluxion de poitrine.

Tout autre est le début de la pleurésie interlobaire. L'infection qui constitue cette pleurésie enkystée est un peu comparable à l'infection d'une cavité close, des adhérences ayant supprimé toute communication avec la grande cavité pleurale. Les parties des lobes pulmonaires contiguës au foyer infectieux en subissent le contre-coup. Dès sa formation, le foyer infectieux interlobaire retentit sur le tissu pulmonaire du voisinage. Le territoire pulmonaire fluxionné, trahit sa fluxion par des signes que nous allons étudier et masque du même coup l'état naissant de la lésion interlobaire, cause de tout le mal.

A ce moment, en effet, aux premiers jours de la pleurésie interlobaire, examinez avec soin votre malade, percutez, auscultez la poitrine ; que trouvez-vous? Vous trouvez, soit en arrière, soit dans l'aisselle, dans une région vaguement limitée, de la submatité, des râles, du souffle, signes pulmonaires et non pleuraux. Parfois aussi, percevez-vous quelques frottements erratiques. Rien à l'autre côté de la poitrine, pas de souffle, pas de râles ; la lésion est unilatérale. Impossible à ce moment-là de préciser un diagnostic, vous avez conscience qu'il ne s'agit ni d'une pneumonie vraie, ni d'une vraie pleurésie, vous prescrivez une médication d'attente, des ventouses, de la quinine, de l'antipyrine, des potions calmantes, et vous observez.

Les jours suivants, même incertitude, même insuffisance des signes fournis par l'examen thoracique. La lésion reste unilatérale ; le point de côté est plus ou moins violent, la toux plus ou moins forte, l'expectoration est nulle ou insignifiante, la fièvre est vive, la température est élevée, la dyspnée est intense, le temps passe, et votre diagnostic est toujours indécis. Que le souffle soit plus ou moins fort, que les râles soient plus ou moins étendus, que la matité soit plus accusée, peu importe, vous en êtes toujours à vous demander quelle est la part du poumon et la part de la plèvre dans cette maladie qui ne s'accuse pas franchement et que vous nommez, faute de mieux, pleuro-congestion, ce qui ne vous compromet pas.

Cependant, en face de cet état fébrile et dyspnéique,

vous n'êtes pas sans quelque appréhension, vous vous demandez si cette lésion, d'apparence bâtarde, ne cache pas une infection tuberculeuse : vous arrivez ainsi au dixième, douzième jour de la maladie, et la défervescence ne se fait pas.

Alors, le tableau va changer. Si la quantité de liquide accumulé dans la scissure interlobaire est suffisamment abondante, si l'épanchement atteint 400 ou 500 grammes chez l'adulte, 200 grammes chez l'enfant, vous percevez soit en arrière, soit dans l'aisselle, une zone plus ou moins étendue de matité à peu près en rapport avec la situation de la scissure interlobaire. Si le liquide occupe la scissure oblique et descendante du côté gauche, une forte déviation du cœur à droite en est la conséquence, ainsi que nous l'avons constaté chez notre petite malade dont le cœur battait à droite du sternum. Le cœur est dévié comme s'il s'agissait d'un fort épanchement de la grande cavité pleurale gauche ; c'est là un signe paradoxal, car, en réalité, l'épanchement interlobaire est relativement restreint. La preuve que l'épanchement est restreint, c'est que la percussion dénote des régions sonores en divers points, le long de la gouttière vertébrale, à la base du thorax, et la sonorité de l'espace de Traube est conservée. Alors, l'idée de pleurésie enkystée gagne du terrain dans votre esprit. La percussion finit par mieux délimiter l'existence d'une zone mate, comme suspendue entre des régions plus sonores, soit vers la partie moyenne et postérieure du thorax, soit dans l'aisselle ; vous formulez votre diagnostic : il s'agit d'une pleurésie interlobaire.

En résumé, ce qui domine pendant la première période de la pleurésie interlobaire, ce sont des signes pulmonaires *d'emprunt*, râles, souffle, submatité ; et ce qui domine quand l'épanchement est formé et assez abondant, c'est l'existence d'une zone mate entourée de régions plus sonores, soit en arrière, soit dans l'aisselle.

Des travaux anatomiques intéressants ont précisé la topographie normale des scissures interlobaires et leurs rapports avec les espaces intercostaux et avec la paroi thoracique. Je

vous signale à ce sujet le travail de M. Rochard[1]. Mais cette topographie de l'état normal n'est plus rigoureusement vraie à l'état pathologique. La situation et la direction des scissures interlobaires sont singulièrement modifiées par le liquide accumulé entre les deux lobes du poumon et par le refoulement de ces lobes.

Ce n'est donc pas exactement au niveau des scissures interlobaires que l'on constate la zone de matité suspendue qui est un des signes précieux du diagnostic; la localisation de cette matité est assez variable.

De cette étude, il ressort que, pendant la première phase de la maladie, le diagnostic en est à peu près impossible. Il peut y avoir quelques probabilités, il n'y a aucune certitude. Vous n'avez qu'à vous rappeler nos observations: le début de la maladie est brusque, douloureux, fébrile, le malade tousse et se plaint d'un point de côté; mais on ne sait pas ce que cela sera; on pense à la pneumonie, on pense à la pleurésie, à la pleuro-congestion, mais on reste dans l'indécision. Pendant plusieurs jours, la douleur, la toux, l'oppression sont les symptômes dominants; l'épanchement interlobaire entouré par le poumon ne se révèle encore par aucun signe spécial; par contre, les parties contiguës du poumon engoué ou fluxionné donnent naissance à du souffle, à des râles, signes d'emprunt, qui attirent toute l'attention sur le poumon, alors que c'est dans l'espace interlobaire que se cache et se déroule la maladie.

Il n'y a vraiment, je vous le répète, qu'un signe qui ait une grande valeur : c'est la limitation d'une zone mate, entourée de régions plus sonores; encore cette zone de matité, habituellement silencieuse à l'auscultation, n'acquiert-elle une existence réelle que lorsque le liquide interlobaire est déjà abondant. Cette zone de matité peut exister en différents points du thorax. Si la pleurésie interlobaire se développe à la portion horizontale de la scissure, la zone de matité siège en arrière vers le tiers supérieur ou vers la partie moyenne du thorax. Si la pleurésie interlobaire envahit la

1. *Topographie des scissures interlobaires du poumon.* Paris, 1892.

portion oblique et descendante de la scissure, c'est dans l'aisselle et jusqu'à la partie antérieure du thorax qu'on trouve la zone de matité. Toutefois, ne vous attendez pas à trouver là ni la matité absolue ni les signes classiques des épanchements de la grande cavité pleurale. Quand il s'agit de pleurésie de la grande cavité pleurale, le liquide est au contact de la paroi thoracique; rien ne l'en sépare, aussi les signes habituels des épanchements pleuraux, la matité, la diminution des vibrations thoraciques, le souffle pleural, l'égophonie, etc., sont-ils portés à leur maximum. Au contraire, quand l'épanchement pleurétique est profondément caché dans un espace interlobaire, les parties du poumon interposées entre l'épanchement et la paroi thoracique affaiblissent les signes, les dénaturent ou les rendent illusoires.

Le liquide de la pleurésie interlobaire droite est incapable d'abaisser le foie, mais le liquide de la pleurésie interlobaire gauche, alors que la pleurésie envahit la scissure oblique descendante, est parfaitement capable de dévier le cœur à droite, ainsi que vous l'a démontré notre seconde observation.

La dyspnée provoquée par les pleurésies interlobaires est autrement forte que la dyspnée due aux pleurésies de la grande cavité pleurale. Je vous ai dit bien souvent qu'on peut avoir dans la plèvre deux litres de liquide et au delà, sans gêne respiratoire notable; tandis que la pleurésie interlobaire, même limitée, est une cause de dyspnée précoce et intense.

Le tableau clinique est bien différent, vous le voyez, entre les pleurésies de la grande cavité pleurale et les pleurésies interlobaires et vous seriez exposés à de grands mécomptes si vous supposiez que les mêmes signes sont applicables aux deux cas.

Parmi les symptômes possibles de la pleurésie interlobaire, il en est deux, l'hémoptysie et la vomique, sur lesquels je désire particulièrement insister. L'*hémoptysie* a été plusieurs fois signalée au cours de la pleurésie interlobaire. La petite

malade de la troisième observation (Prengrueber et de Beurmann) eut à plusieurs reprises de fortes hémoptysies et cependant elle n'était pas tuberculeuse. Le jeune garçon dont il est question dans le cas de MM. Letulle et Segond eut pendant une quinzaine de jours des hémoptysies très abondantes dont on ne put trouver la cause, ce jeune homme n'ayant ni tuberculose, ni dilatation bronchique. Dans une autre observation de M. Letulle, le malade atteint de pleurésie interlobaire eut également des hémoptysies qui firent redouter une pneumonie caséeuse ; l'avenir prouva qu'il n'était nullement tuberculeux.

Ces hémoptysies sont notées dans le cas suivant qui vient de m'être communiqué par le Dr Thalis : Un homme de quarante-cinq ans, convalescent d'une pneumonie gauche, fut pris de fièvre, de point de côté et de dyspnée violente. Quelques jours plus tard, on constatait à la partie moyenne et postérieure du thorax une zone de matité environnée de râles. Pendant une vingtaine de jours, la fièvre, la toux, la dyspnée, la douleur et la tachycardie furent les symptômes dominants. Un matin, le malade eut des quintes de toux plus intenses que d'habitude et il rendit une quantité de pus; il venait de vider une pleurésie interlobaire. A la suite de cette vomique, il continua à remplir tous les matins un ou deux crachoirs d'expectoration purulente, après quoi la toux restait modérée une partie de la journée. Cet état dura quatre à cinq semaines pendant lesquelles la fièvre disparut, mais l'accélération du pouls persista. Un jour, survinrent quelques crachats sanglants suivis d'une abondante hémoptysie. On craignit la tuberculose, mais on ne trouva de bacilles de Koch ni dans l'expectoration purulente ni dans le sang de l'hémoptysie. La convalescence fut lente ; l'expectoration ne se tarit qu'après quatre mois, ce qui n'empêcha pas cet homme de revenir complètement à la santé sans conserver le moindre reliquat de sa pleurésie interlobaire. Le crachement de sang n'a plus reparu.

L'hémoptysie, vous le voyez, n'est donc pas rare au cours de la pleurésie interlobaire, puisque je viens de vous en citer quatre cas. Ce fait n'était pas passé complètement inaperçu,

car M. Pailhas[1] en fait mention et en discute les causes. La première idée, quand des hémoptysies surviennent chez un pleurétique atteint de fièvre et d'expectoration purulente, c'est que ce malade est tuberculeux. Mais vous voyez qu'il faut se garder de pareille interprétation ; les quatre malades dont je viens de vous rapporter l'histoire ont complètement guéri de leur pleurésie interlobaire et malgré leurs hémoptysies ils n'étaient pas tuberculeux. J'insiste tout spécialement sur ces hémoptysies de la pleurésie interlobaire, parce qu'elles ne sont pas assez connues ; il ne s'agit pas là de quelques crachats sanguinolents mais bien de vraies hémoptysies, parfois abondantes, et se reproduisant tantôt plusieurs jours de suite, tantôt à intervalles plus espacés. Tantôt le crachement de sang survient après la vomique, comme chez le malade de M. Thalis ; tantôt il la précède ou il en est contemporain, comme chez les trois autres malades. Je pense qu'on peut mettre ces hémoptysies sur le compte du processus ulcéreux qui s'attaque aux parois de la cavité interlobaire. Ce processus, qui provoque l'ulcération d'une bronche et la vomique, peut provoquer également l'ulcération d'un vaisseau et les hémoptysies.

Chez la fillette opérée par M. Tuffier (deuxième observation), il nous fut facile de voir au fond de la cavité interlobaire, éclairée à l'électricité, la section de la bronchiole par où la vomique s'était effectuée. Supposez que l'artériole satellite ait participé à l'ulcération, une hémoptysie ou plusieurs hémoptysies en eussent été la conséquence. Si les hémoptysies sont relativement fréquentes au cours de la pleurésie interlobaire, et si rares, pour ne pas dire inconnues, au cours de la pleurésie purulente de la grande cavité pleurale, c'est que le processus ulcéreux qui aboutit aux vomiques et aux hémoptysies est autrement actif dans la pleurésie interlobaire, qui représente, après tout, eu égard à la plèvre, un diverticulum transformé « en cavité close » avec ses conséquences.

Du reste, quelle que soit la pathogénie de ces hémoptysies

1. M. Pailhas. De l'emphysème gangreneux interlobaire. *Thèse* de Paris, 1890.

que je vous propose d'appeler à l'avenir « *hémoptysies interlobaires* », il faut les bien connaître et se garder de conclure de ces hémoptysies à la tuberculose.

Occupons-nous maintenant d'un symptôme presque constant de la pleurésie interlobaire, je veux parler de la *vomique*. D'une façon générale, l'ouverture du foyer purulent dans les bronches est beaucoup plus fréquente dans les pleurésies enkystées que dans les pleurésies purulentes de la grande cavité pleurale. On voit des pleurésies purulentes de la grande cavité pleurale qui durent des mois et des années sans aboutir à la vomique. En voici des exemples : A la fin de novembre 1898, je fus appelé auprès d'une jeune fille, qui devait partir le lendemain pour le Brésil. Je la trouvai fort dyspnéique, elle ne pouvait ni marcher un peu vite, ni monter un escalier sans être prise d'oppression violente, sa respiration était gênée, même au repos. Cet état qui durait depuis bien des mois s'aggravait de jour en jour. L'examen de la malade ne fut ni compliqué ni difficile ; d'emblée je découvris un épanchement de trois ou quatre litres dans la plèvre gauche. La matité était absolue du haut en bas, l'auscultation ne laissait entendre ni bruits normaux ni bruits anormaux, et le cœur était tellement dévié qu'on le sentait battre dans l'aisselle droite.

La famille parut fort surprise de mon diagnostic et assez mécontente de ma décision, car je m'opposai d'une façon absolue au lointain voyage qu'on allait entreprendre. J'appris alors que la jeune fille avait eu au Brésil, un an avant, une pleuro-pneumonie. Depuis cette époque, elle ne s'était jamais rétablie, elle ne pouvait supporter ni corset ni vêtements ajustés, sa respiration élait haletante, elle avait parfaitement senti son cœur battre à droite, et malgré cet état, elle avait continué à voyager à travers l'Europe « se croyant atteinte d'anémie ». Bien que n'ayant constaté ni fièvre, ni œdème thoracique, je pensai néanmoins qu'une aussi vieille pleurésie, datant d'un an environ, devait être une pleurésie purulente. J'appelai M. Potain en consultation, et il fut convenu qu'avant d'en arriver à conseiller

l'opération de l'empyème, j'essayerais, par des ponctions successives et espacées, de tarir cet épanchement.

Le 25 novembre, je pratiquai la première ponction aspiratrice, et j'arrêtai l'écoulement après avoir retiré 850 grammes de liquide puriforme. Ce liquide placé dans une éprouvette se divisait en deux couches, l'une inférieure mince, dense, l'autre supérieure presque séreuse. C'était un liquide absolument stérile ; il ne contenait pas un seul microbe, et il était très pauvre en globules purulents. Il est évident que la pleurésie n'était plus en activité. Cette première ponction fut suivie d'un grand soulagement, et je retirai successivement, le 29 novembre, 900 grammes; le 4 décembre, 850 grammes; le 13 décembre, 800 grammes, et le 7 janvier, 700 grammes, ce qui faisait pour les cinq ponctions un total de 4.100 grammes.

Après chaque ponction, le liquide ne paraissait pas se reformer, le cœur reprenait peu à peu sa place normale, le poumon retrouvait progressivement ses fonctions, la dyspnée s'amendait, puis disparaissait totalement, la jeune malade marchait et montait un cinquième étage sans la moindre difficulté, si bien que, lorsque je pratiquai la dernière ponction, j'eus l'espoir que la guérison serait définitive. Elle le fut, en effet ; la jeune fille resta encore trois mois à Paris, ayant repris la santé, n'éprouvant plus la moindre anhélation, et quand elle partit, l'auscultation me permit de constater que le poumon gauche respirait dans toute son étendue. Voilà donc un cas de pleurésie purulente considérable qui durait depuis une année, et qui n'avait pas abouti à la vomique.

En 1880, je voyais avec le Dr Acosta un Américain qui était atteint depuis longtemps de pleurésie purulente et qui, malgré son épanchement considérable, avait fait plusieurs fois la traversée entre la France et l'Amérique. A chacun de ses voyages je lui retirais un litre de liquide purulent. J'ignore ce qu'est devenu ce malade, mais, ce que je sais, c'est que cet épanchement purulent a pu séjourner plusieurs années dans la plèvre sans donner lieu à une vomique.

Guéneau de Mussy raconte l'histoire d'un malade qui portait un épanchement pleurétique gauche depuis une

quinzaine d'années. Une première ponction donna issue à 1.800 grammes de liquide puriforme qui, examiné au microscope, ne renfermait pas un seul leucocyte; on aurait dit une émulsion de matières grasses. Quinze jours plus tard, on retira 1.700 grammes du même liquide et le malade se trouva tellement soulagé après ces deux ponctions qu'il repartit pour la Russie. Cette pleurésie purulente qui durait depuis bien des années n'avait pas abouti à la vomique[1].

Guéneau de Mussy cite encore le cas d'un jeune homme atteint depuis dix-huit mois de pleurésie purulente du côté gauche. Le malade fut ponctionné et on retira deux litres et demi de liquide purulent. Deux nouvelles ponctions furent pratiquées à quelques semaines de distance et l'amélioration fut telle, qu'on put considérer ce malade comme guéri. Bien que datant de dix-huit mois, cette pleurésie purulente n'avait pas provoqué de vomique.

J'ai actuellement, dans mon service, salle Saint-Christophe, n° 14, un homme dont la pleurésie purulente doit remonter à deux ans. Je lui ai fait pratiquer plusieurs ponctions et tout fait supposer qu'il va guérir; son liquide est stérile et très pauvre en globules purulents. Il n'a jamais eu de vomique.

Vous n'avez peut-être pas oublié les deux cas d'empyème pulsatile dont je vous ai parlé l'an dernier; ici encore la pleurésie purulente ne fut pas suivie de vomique[2].

Vous voyez donc que les épanchements purulents de la grande cavité pleurale peuvent durer des mois et des années, sans aboutir à la perforation du poumon et à la vomique. Il n'en est plus de même des épanchements enkystés. Qu'il s'agisse de pleurésie médiastine, interlobaire, ou diaphragmatique, l'enkystement, à l'instar des cavités closes, favorise l'ulcération des parois, la perforation et la vomique. Veuillez vous rappeler les pleurésies enkystées, médiastines et interlobaires qui ont fait l'objet de ces premières leçons, elles ont toutes abouti à la vomique. Les deux pleu-

1. N. Guéneau de Mussy. *Clinique médicale*, Paris, 1874, t. I, p. 658.
2. Empyème pulsatile. *Clinique médicale de l'Hôtel-Dieu*, 1897-1898, p. 118.

résies médiastines se sont terminées l'une et l'autre par vomique; il en est de même des huit pleurésies interlobaires dont je vous ai rapporté l'histoire à notre dernière séance.

En résumé, dans la pleurésie purulente interlobaire, la vomique est presque la règle; dans la pleurésie purulente de la grand cavité pleurale, elle est presque l'exception. Telle est également l'opinion de M. Potain avec qui je causais récemment de cette question qu'il connaît si bien.

L'époque à laquelle survient la vomique est assez variable; elle est apparue au dix-huitième jour de la maladie chez la fillette de notre deuxième observation, et avant le quinzième jour chez le malade de notre première observation. Elle a été plus tardive dans d'autres cas. D'une façon générale la vomique de la pleurésie interlobaire est plus précoce que la vomique de la pleurésie purulente de la grande cavité pleurale.

Il m'est arrivé plusieurs fois de prédire la vomique, vingt-quatre et trente-six heures à l'avance, grâce à un signe que j'ai depuis longtemps décrit et qui repose sur la fétidité de l'haleine[1]. Le liquide des pleurésies interlobaires est presque toujours fétide. Avant que l'ouverture du foyer dans les bronches soit assez large pour livrer passage au pus de la vomique, il se fait d'abord une simple fissure, un petit pertuis, au travers duquel s'échappent des émanations fétides de la cavité. Aussi la fétidité de l'haleine peut-elle précéder de vingt-quatre heures et même de plusieurs jours l'apparition de la vomique. Notre homme de la salle Saint-Christophe avait l'haleine fétide « et un mauvais goût dans la bouche » plusieurs jours avant sa vomique; sa femme avait remarqué que « sa respiration sentait mauvais ». La maman de la fillette de notre seconde observation nous prévint deux jours avant la vomique « que l'haleine de l'enfant était devenue fade et bien mauvaise ». N'oubliez pas ce signe, il vous permet de prévoir la vomique et il vous aide au diagnostic de la pleurésie interlobaire.

La vomique n'éclate pas toujours de même manière. Au moment où le liquide purulent fait irruption dans les bron-

1. *Manuel de pathologie interne*, t. 1, p. 484.

ches, le malade est pris de quintes de toux, de dyspnée angoissante, et lui qui, jusque-là, ne crachait pas, il rend maintenant, en abondance, des crachats muco-purulents, fétides, et parfois striés de sang. La quantité de pus est du reste fort différente suivant que la vomique succède à une vaste pleurésie de la grande cavité pleurale ou à une pleurésie purulente enkystée. Si la vomique est consécutive à une pleurésie purulente de la grande cavité pleurale et si la perforation est assez large, c'est par flots que le pus est rejeté; le malade a vraiment l'air de vomir le pus, d'où le mot vomique (*vomere*, vomir); il peut en rendre un demi-litre, un litre, dans l'espace de quelques instants ou de quelques heures. Mais il n'en est plus de même si la vomique est consécutive à une pleurésie purulente enkystée qui ne contient que quelques centaines de grammes; dans ce cas, ce n'est plus à flots que le pus est rendu, c'est par petites gorgées, c'est par crachats, si bien que faute d'attention, la vomique passerait inaperçue et pourrait être prise pour une simple expectoration bronchique.

Je ne saurais trop appeler votre attention sur ces *petites vomiques fragmentées qui simulent la bronchorrhée* et qui sont bien plus fréquentes que les grandes vomiques. Un malade vous raconte que depuis quelques jours, depuis quelque temps, il est pris de quintes de toux suivies de crachats muco-purulents. Faute d'attention vous prenez cette expectoration muco-purulente pour un catarrhe bronchique, pour une bronchite fétide, pour une bronchorrhée, mais si, poussant plus loin vos investigations, vous obtenez de votre malade des réponses nettes et précises, vous apprenez que l'expectoration en question a débuté assez brusquement à la suite de quintes de toux angoissantes et dyspnéiques, alors que, les jours précédents, l'expectoration était nulle. Poussez plus loin votre enquête et le malade vous dira que quelques semaines avant le début de cette expectoration purulente fétide, il avait été pris de point de côté, de fièvre, de toux, de dyspnée; il avait dû garder le lit, et avait été soigné pour une affection thoracique mal déterminée. En fin de compte, il avait eu une pleurésie interlobaire, et

dans le cours de cette pleurésie interlobaire était survenue la soi-disant bronchorrhée qui n'était en somme qu'une vomique fragmentée.

J'ai la conviction que bon nombre de pleurésies interlobaires réduites aux proportions d'un abcès interlobaire passent ainsi inaperçues; on fait le diagnostic de bronchite, de broncho-pneumonie, de bronchorrhée fétide, alors qu'il s'agit en réalité d'un abcès interlobaire ouvert dans les bronches. M. Potain m'a dit avoir vu dans la scissure oblique droite avoisinant le diaphragme un abcès qui n'avait même pas le volume d'un œuf. Dans une autopsie récente concernant un cas de pneumococcie généralisée, qui sera l'objet d'une de nos prochaines leçons, nous avons trouvé dans une scissure interlobaire plusieurs petits abcès, distincts les uns des autres, et qui ne contenaient que quelques grammes de pus. J'ai la conviction que l'ulcération et la perforation de pareils abcès, provoquant l'ulcération de bronchioles ou d'artérioles, peuvent susciter des hémoptysies dont on ignore la cause et des petites vomiques dont l'origine reste inconnue.

En somme, il y a deux phases dans la pleurésie interlobaire : celle qui précède la vomique et celle qui la suit. Nous avons étudié jusqu'ici la phase qui précède la vomique; voyons, maintenant, ce qui advient une fois que la vomique est déclarée. La cavité laissée par l'évacuation du pus est en partie comblée par la décompression des lobes pulmonaires voisins; néanmoins, là où il n'y avait qu'une zone mate et presque silencieuse, il n'est pas rare de percevoir maintenant des signes cavitaires, souffle creux et gargouillement. Dans les cas heureux, l'évacuation du foyer infectieux par vomique est suivie d'une amélioration notable; la fièvre tombe, la dyspnée s'amende, les quintes de toux diminuent d'intensité, la quantité de crachats purulents sécrétés par les parois de la cavité interlobaire et rendus journellement, est de plus en plus restreinte, la fétidité disparaît, l'appétit revient, et, après une durée variable de quelques semaines, tout rentre dans l'ordre, la cavité inter-

lobaire se cicatrise et le malade guérit. J'ai plusieurs fois constaté cette heureuse terminaison de la pleurésie interlobaire après vomique; quelques-uns de ces cas sont consignés dans la thèse de M. Perrier[1].

Mais, dans d'autres circonstances, l'évolution spontanée de la pleurésie interlobaire est beaucoup moins favorable, et des complications multiples peuvent survenir. Dans un premier ordre de faits, voici comment les choses se passent : la vomique s'est effectuée, le malade a rendu une quantité de pus, mais bien que le foyer interlobaire soit en partie vidé, la détente se fait attendre, le malade continue à s'infecter, la fièvre reste vive, le pouls est accéléré, les transpirations sont abondantes, l'inappétence est complète, l'amaigrissement est rapide; le malade qui n'est pas tuberculeux prend néanmoins les apparences de la tuberculose aiguë; des râles bronchopulmonaires envahissent le poumon à son tour infecté et le malade succomberait si l'opération n'intervenait pas en temps voulu. A cette catégorie appartiennent les malades de nos deux premières observations. Notre homme de l'Hôtel-Dieu continuait à s'infecter après sa vomique, ses forces déclinaient, le foyer purulent pneumococcique ne se tarissait pas, et j'ai la conviction que si l'opération n'avait pas été faite à temps, cet homme aurait succombé. Même remarque pour la fillette de notre deuxième observation; malgré la vomique qu'elle fit dans la soirée du mercredi, la fièvre persista, la température se maintint à 40 degrés, le pouls s'éleva à 140 pulsations, la dyspnée à 44 respirations par minute, le teint devint blafard, l'infection marchait à grands pas, et si l'intervention chirurgicale n'avait pas été promptement décidée, cette enfant était certainement perdue.

Que ces exemples vous servent de leçon; ils vous prouvent que, s'il est des cas où la vomique est un mode de guérison de la pleurésie interlobaire, mode de guérison qu'on peut appeler spontané, il en est d'autres où, malgré la vomique,

1. Perrier. Etude sur la pleurésie interlobaire suppurée. *Thèse* de Paris, 1878, p. 41.

les accidents se précipitent et aboutiraient à une terminaison fatale si l'opération n'était pas promptement décidée.

Ces considérations sont applicables aux pleurésies interlobaires à forme gangreneuse. Je fais allusion aux deux dernières observations que je vous ai citées; la pleurésie interlobaire avait été suivie de vomique d'odeur particulièrement infecte et l'autopsie démontra l'existence d'un foyer gangreneux. Il est permis de croire que l'opératien pratiquée à temps eût enrayé les accidents mortels.

Dans une autre catégorie de faits, je place les accidents à longue portée qui surviennent, non pas quelques jours ou quelques semaines après la vomique, mais des mois plus tard. Chez certains malades, l'amélioration qui suit la vomique n'est ni franche, ni durable; on essaye plusieurs médications, on redoute l'opération, on hésite, on temporise; pendant longtemps le malade continue à tousser et à cracher, la cavité interlobaire sécrète et ne se comble pas, la fièvre reparaît, la respiration est gênée, le malade ne reprend pas ses forces, il s'infecte et s'intoxique à petites doses, il est sans appétit, il maigrit, il a les doigts hippocratiques et, bien qu'il ne soit pas tuberculeux, il en a les apparences.

En vous traçant ce tableau, je fais surtout allusion à un malade que j'ai eu autrefois, alors que je faisais, comme médecin du bureau central, le service de l'hôpital Laënnec. Voici le résumé de l'observation qui est consignée dans la thèse de M. Martinez-Mesa[1]. Un homme de trente-cinq ans était entré dans le service de M. Lépine pour une pleurésie interlobaire gauche qui fut suivie de vomique. Pendant longtemps le malade conserva une expectoration purulente, fétide, accompagnée de toux et d'oppression; il quitta l'hôpital et fut placé dans mon service cinq mois plus tard. A cette époque, l'état général était mauvais, le malade avait la fièvre et rendait tous les jours deux crachoirs d'expectoration purulente fétide. Je constatai une zone de matité qui commençait à l'épine de l'omoplate gauche et qui

1. M. Martinez-Mesa. *Thèse* de Paris, 1879, p. 79.

s'étendait obliquement de haut en bas et de dedans en dehors jusqu'à l'aisselle. Au-dessus et au-dessous, la sonorité était presque normale. L'auscultation de cette zone révélait des signes cavitaires, souffle creux et gargouillement. Ceci se passait en 1879, époque à laquelle nous n'avions pas les ressources chirurgicales que nous possédons aujourd'hui. Je me contentai de placer à demeure un trocart dans la cavité et je pratiquai tous les jours des injections alcolisées. En dépit du traitement, la situation empira et le malade succomba quatre mois plus tard. A l'autopsie, je trouvai la scissure interlobaire gauche transformée en une cavité remplie de pus fétide, les parois de la cavité étaient épaisses et, sclérosées. La sclérose avait gagné le tissu pulmonaire voisin et dans ce parenchyme fibreux et lardacé existaient quelques dilatations bronchiques. Il n'y avait point de tuberculose. Voilà donc une observation qui prouve qu'abandonnée à elle-même, une cavité de pleurésie interlobaire qui se vide incomplètement peut rester indéfiniment infectée, elle peut également provoquer la sclérose du poumon et la bronchectasie. Un aussi funeste résultat ne serait plus à redouter aujourd'hui, car le traitement chirurgical appliqué à temps permettrait d'obtenir la guérison.

Telles peuvent être, Messieurs, les suites et les conséquences des pleurésies interlobaires abandonnées à elles-mêmes; il s'agit donc de savoir comment il faut les traiter, afin d'éviter les catastrophes dont je viens de vous parler. A mon sens, le traitement médical des pleurésies interlobaires est nul ou insignifiant. Notre rôle, à nous médecins, c'est de diagnostiquer la pleurésie interlobaire, c'est de suivre son évolution, c'est de discerner les cas où elle est spontanément curable par la vomique, c'est de décider l'opportunité de l'intervention chirurgicale, c'est enfin d'indiquer au chirurgien le lieu précis sur lequel doit porter l'opération. Notre rôle médical est encore, vous le voyez, considérable, et la pleurésie interlobaire est une de ces nombreuses maladies médico-chirurgicales où la vie des gens est entre nos mains. Il ne suffit pas, pendant la première phase du mal, de combattre la douleur, la toux et la dyspnée, au

moyen de potions calmantes, d'injections de morphine ou autres médications appropriées, il faut faire un bon diagnostic et, une fois la maladie dépistée, il faut savoir prendre à temps une décision.

Mais le diagnostic n'est pas ici chose facile, il s'en faut. La maladie débute par un point de côté, droit ou gauche, accompagné de fièvre, de toux et d'oppression ; ce début est banal et commun à toutes les affections thoraciques, pneumonie, pleurésie, broncho-pneumonie, fluxion de poitrine. Les premiers jours se passent, laissant le diagnostic incertain et indécis ; on éloigne, il est vrai, l'idée de pneumonie lobaire parce qu'il n'y a ni crachats rouillés, ni râles crépitants, ni souffle tubaire ; on éloigne ou à peu près, l'idée de pleurésie parce qu'on ne constate ni frottements ni plus tard les signes habituels de l'épanchement. Et cependant on trouve à la percussion des régions qui n'ont pas leur sonorité normale ; on constate à l'auscultation des râles, des frottements-râles, parfois même un souffle mal caractérisé, et on se rabat alors sur le diagnostic élastique de fluxion pleuro-pulmonaire, de pleuro-congestion. On sent bien cependant que là n'est pas la vérité et on espère toujours que quelques signes plus précis apparaissant les jours suivants permettront de localiser la lésion.

Cette indécision, aux premiers jours d'une pleurésie interlobaire, nous n'en sommes nullement fautifs, car, ainsi que je vous le disais, nous manquons d'éléments précis de diagnostic. Le foyer pleurétique profondement caché entre les lobes d'un poumon ne peut encore se révéler à nous par aucun symptôme ; les lobes pulmonaires du voisinage, prenant leur part au processus congestif, attirent sur eux notre attention en provoquant souffle, râles et submatité. Ce n'est donc que plus tard, vers le huitième, dixième jour, que l'épanchement interlobaire devenu plus abondant entre en scène pour sa part ; des signes nouveaux se dégagent au milieu des autres signes jusque-là indécis. Une zone plus mate tranche sur des zones voisines plus sonores ; si la pleurésie interlobaire occupe la partie horizontale de la scissure, c'est en arrière, vers le tiers ou le milieu du poumon qu'on

perçoit une bande de matité, comme suspendue entre des régions plus sonores; si la pleurésie interlobaire occupe la partie descendante et oblique de la scissure, c'est dans l'aisselle qu'on perçoit la bande de matité ayant au-dessus et au-dessous d'elle des régions plus sonores.

Théoriquement, les ponctions exploratrices sembleraient pouvoir aider au diagnostic de la pleurésie interlobaire; une ponction aspiratrice pratiquée dans la région suspecte et ramenant le liquide purulent suffirait à lever tous les doutes et à préciser le diagnostic. C'est en effet un moyen qui a été souvent mis en usage; dans plusieurs des observations que je vous ai citées, on ne s'est pas privé de ponctions exploratrices; on en a même pratiqué jusqu'à six et huit sur le même sujet et le plus souvent en pure perte, sans rencontrer le foyer purulent. C'est qu'en effet les conditions sont bien différentes quand il s'agit de ponctionner une pleurésie purulente de la grande cavité pleurale ou une pleurésie interlobaire. Quand on ponctionne la grande cavité pleurale, l'aiguille aspiratrice, après avoir traversé les parois du thorax, entre d'emblée dans la collection liquide sans rencontrer le poumon sur son trajet. Il n'en est plus de même pour la pleurésie interlobaire; la collection, assez profondément située, est entourée d'une épaisseur de poumon plus ou moins considérable; et l'aiguille s'enfonce dans le poumon alors que l'on croyait pénétrer dans une collection liquide. Relisez les observations et vous voyez que malgré plusieurs ponctions faites à différentes hauteurs, on ne rencontre pas toujours, il s'en faut, le foyer purulent. Voilà pourquoi les ponctions aspiratrices, au cas de pleurésie interlobaire, ne donnent pas habituellement au diagnostic l'appoint qu'on pourrait espérer. L'épreuve radiogaphique est un moyen qui ne doit pas être négligé, il peut donner de précieux renseignements.

En somme, dans bien des cas, le diagnostic de la pleurésie interlobaire, soupçonné avant la vomique, ne s'impose vraiment que lorsque la vomique est effectuée. A ce moment du reste, les symptômes fournis par l'auscultation se transforment et la zone, qui était précédemment mate et presque

silencieuse, offre maintenant des signes cavitaires, souffle creux, gros râles et gargouillement.

Je n'en ai pas fini, Messieurs, avec les difficultés de diagnostic inhérentes à la pleurésie interlobaire. Veuillez écouter l'observation suivante, elle porte avec elle un grand enseignement. Un homme de cinquante-sept ans entra dans mon service le 25 novembre 1897, avec de la fièvre, de la toux et une expectoration à pneumocoque, légèrement fétide. Interrogé sur l'évolution de son mal, cet homme nous raconte qu'à la suite d'un refroidissement, il a été pris, il y a deux mois, de frisson violent avec claquement des dents et douleur au côté droit. A-t-il eu une pneumonie? Je l'ignore, car il n'a eu, dit-il, ni crachats rouges ni crachats teintés. Quoi qu'il en soit, la maladie continua avec fièvre, toux, douleur thoracique et expectoration sans caractères. Vingt-cinq jours environ après le début du mal, vers six heures du matin, cet homme eut la sensation que quelque chose se déchirait dans la poitrine, et il rendit en quelques heures, au milieu de quintes de toux angoissantes, 100 à 150 grammes de liquide purulent et fétide. Il venait de faire une vomique. Les jours suivants, la toux et l'expectoration continuèrent et, trois semaines après la vomique, le malade nous arrive fébricitant et maigri, rendant encore 150 grammes de pus par jour.

L'examen du malade nous donne une localisation très nette de la lésion. Nous trouvons au niveau de la scissure interlobaire horizontale, du côté droit, une zone de matité limitée au-dessus et au-dessous par des régions plus sonores. Au niveau de la zone mate, l'auscultation fait entendre des souffles et quelques râles. Nous n'hésitons pas sur le diagnostic et nous pensons que notre homme a vidé par vomique une pleurésie interlobaire. Devant la persistance de la fièvre et le mauvais état général du malade, je demande à M. Cazin, chef de clinique de M. Duplay, d'ouvrir la cavité infectée. L'opération fut pratiquée et on put alors se convaincre, que le foyer purulent qui siégeait dans les parages de la scissure interlobaire était, non pas un abcès interlobaire, mais

un abcès lobaire, un abcès du poumon, situé à la partie supérieure du lobe moyen au contact de la plèvre interlobaire.

Il faut lire l'admirable leçon que mon illustre maître Trousseau a consacrée au diagnostic des vomiques lobaires et interlobaires, pour se rendre compte de la difficulté du diagnostic[1]. Ainsi que le dit Trousseau, les abcès du poumon, abcès lobaires, sont extrêmement rares; ce que quelques auteurs ont pris pour des abcès lobaires sont parfois des abcès interlobaires. En tout cas, qu'il s'agisse de vomiques consécutives à l'abcès lobaire ou à la pleurésie interlobaire, les indications du traitement sont identiques[2].

Arrivons au traitement de la pleurésie interlobaire. Ainsi que je vous l'ai déjà fait pressentir, le traitement médical est purement illusoire. Il y a là une cavité infectée, remplie d'un liquide qu'il faut évacuer. Dans les cas heureux, la vomique se charge d'évacuer ce foyer, et, en quelques semaines tous les symptômes disparaissent et la guérison est spontanément obtenue. Mais si la fièvre persiste, si les accidents d'infection continuent, n'attendez pas, préconisez l'intervention chirurgicale, limitez avec soin la région sur laquelle l'opérateur doit agir, et si l'opération est faite en temps voulu et suivant les règles de l'art, vous irez droit à un succès. Du reste, sur les huit malades dont je vous ai retracé l'histoire, je vous rappelle que cinq ont guéri et un est en voie de guérison; ce sont ceux qui ont été opérés; deux ont succombé, ce sont ceux qui n'ont pas été opérés.

Je termine cette leçon par les conclusions suivantes :

1° La pleurésie interlobaire est une pleurésie enkystée, purulente, qui se développe entre les lobes d'un poumon. Elle peut être consécutive à une pneumonie et mérite alors le titre de pleurésie métapneumonique, mais le plus souvent elle en est indépendante, du moins en apparence, et elle évolue à la façon d'une maladie primitive.

1. Trousseau. *Clinique médicale de l'Hôtel-Dieu.* Abcès pulmonaires, vomiques péripneumoniques, t. I, p. 758.
2. Tuffier. *Chirurgie du poumon.* Paris, 1897, p. 60.

2° Suivant que la pleurésie occupe l'espace interlobaire tout entier ou une partie de l'espace interlobaire, la quantité de liquide est fort différente. Il y a des petits abcès interlobaires qui ne contiennent qu'une cuillerée de pus, et il y a des pleurésies interlobaires qui contiennent un litre de pus et au delà. Entre ces deux extrêmes, il y a place pour tous les intermédiaires.

3° La pleurésie purulente interlobaire n'est presque jamais tuberculeuse; elle peut être sous la dépendance de différents microbes, néanmoins le pneumocoque en est l'agent pathogène le plus fréquent.

4° Pendant la première période, c'est-à-dire pendant huit à dix jours, les lobes pulmonaires qui avoisinent la cavité infectée attirent sur eux toute l'attention; ils se fluxionnent et subissent le voisinage de la *cavité close* interlobaire. La fièvre, le point de côté, la toux, l'oppression ouvrent la scène; à l'examen du thorax on constate une région de submatité diffuse, de la respiration soufflante, des râles sonores et muqueux, des frottements-râles; on se demande alors quelle est la part du poumon, quelle est la part de la plèvre, et la plus grande indécision règne sur le diagnostic.

5° A une phase plus avancée, l'épanchement devenant abondant, les signes se précisent et fournissent des renseignements plus exacts. Une zone mate et presque silencieuse à l'auscultation, se forme à la partie postérieure du thorax, vers sa partie moyenne, si la pleurésie interlobaire occupe la portion horizontale de la scissure; cette bande de matité suspendue descend dans l'aisselle et empiète en avant si la pleurésie interlobaire occupe la partie descendante et oblique de la scissure. Dans ce dernier cas, le cœur est dévié à droite, quoique l'espace de Traube ait conservé sa sonorité normale.

6° Au cours de la pleurésie interlobaire peuvent apparaître des hémoptysies abondantes et répétées, bien que le malade ne soit pas tuberculeux. Ces hémoptysies, que je propose de nommer hémoptysies interlobaires, surviennent avant ou après la vomique et sont dues à des ulcérations vasculaires de la paroi.

7° A une époque qui varie entre deux et plusieurs semaines, la vomique peut faire son apparition. Il est rare qu'elle fasse explosion sans s'être annoncée. Le plus souvent elle est précédée de quelques rares crachats fétides, précédés eux-mêmes, pendant un jour ou deux, d'une odeur de l'haleine qui témoigne que la fistule pleuro-bronchique est en voie de formation.

8° Dans quelques cas, la vomique est abondante et le malade rejette au milieu de quintes de toux violentes et angoissantes, plusieurs centaines de grammes de liquide purulent fétide.

9° Dans d'autres circonstances, le pus de la cavité interlobaire n'est pas rejeté sous forme de vomique abondante, il est fractionné et expulsé sous forme de crachats rappelant la bronchorrhée de la dilatation des bronches ou l'expectoration d'une bronchite fétide.

10° Si la vomique a été abondante, on constate habituellement, à l'auscultation, des signes cavitaires, souffle creux, gros râles, gargouillement.

11° En évacuant le foyer infectieux, la vomique peut provoquer la guérison spontanée de la pleurésie interlobaire. Mais si la fièvre et les symptômes d'infection persistent malgré l'évacuation du foyer (évacuation insuffisante), le traitement médical doit être abandonné, il ne sert qu'à faire perdre un temps précieux; il faut sans tarder s'adresser à l'intervention chirurgicale.

QUATRIÈME LEÇON

PERFORATION SYPHILITIQUE DE LA VOUTE PALATINE

SYPHILIS NASO-BUCCALE

MESSIEURS,

Nous avons actuellement dans nos salles, plusieurs malades atteints de perforation syphilitique de la voûte palatine. Profitons-en pour étudier cet accident tertiaire de la vérole, qui doit être bien fréquent, si j'en juge d'après le nombre de gens qui viennent ici, « *avec un trou dans la bouche* », nous demander conseil.

Voici un premier malade que vous connaissez bien, pour l'avoir vu depuis deux mois dans notre service. Il a une vaste perforation syphilitique de la voûte palatine. C'est un homme de quarante-trois ans, qui est entré salle Saint-Christophe, le 28 février dernier. Il est parfaitement au courant de sa situation; il s'adresse à nous pour savoir s'il n'y aurait pas moyen d'enrayer « le mal qui le ronge » et s'il ne serait possible de remédier d'une façon ou d'une autre à son infirmité. Cet homme aurait eu la syphilis il y a une vingtaine d'années; il se rappelle avoir été soigné à Rennes pour des plaques muqueuses de la bouche et pour des céphalées nocturnes. Jusqu'en 1893, les accidents furent légers et passagers. Mais à cette époque apparut une rhinite syphili-

tique suivie de dacryocystite. La dacryocystite provoqua un abcès du sac lacrymal et une perforation dont la cicatrice est encore apparente à l'angle de l'œil gauche.

La rhinite syphilitique, intense mais non douloureuse, fut caractérisée par un écoulement nasal, muco-purulent d'odeur infecte; cet homme mouchait des croûtes épaisses, verdâtres, qui encombraient le nez et qu'il n'arrivait pas toujours à détacher facilement. L'haleine était fétide, l'ozène étant presque la règle dans la syphilis nasale.

C'est dans le cours de cette syphilis nasale chronique, indolente, que survint insidieusement l'épisode buccal. Le malade s'aperçut un jour qu'il n'aspirait qu'incomplètement la fumée de sa cigarette; dès qu'il en tirait une bouffée, la fumée repassait en partie par le nez. C'était la première ébauche de la perforation palatine, la brèche était ouverte, un léger pertuis, une fissure, faisait communiquer la cavité buccale et les fosses nasales. Un peu plus tard, les symptômes de perforation s'accentuèrent, la voix devint nasonnée; au moment des repas, les liquides et des parcelles d'aliments solides refluaient dans le nez, la perforation s'était agrandie et le malade constata « un petit trou » au milieu de sa voûte palatine. Il dut user dès lors de précautions et de subterfuges pour éviter le reflux des aliments et des boissons dans le nez. L'accoutumance aidant, il supporta tant bien que mal sa perforation palatine, qui dans ses progrès incessants prit peu à peu les dimensions d'une lentille et d'une pièce de cinquante centimes. Cependant les symptômes augmentant d'intensité, il fallut aviser.

Se trouvant à Toulon, il y a actuellement quatre ans, le malade se rendit à l'Hôtel-Dieu et montra sa perforation. On ne fit aucun traitement, mais on combla l'excavation bucco-nasale au moyen d'un morceau de gutta-percha grossièrement façonné en obturateur. Pendant deux ans, cet obturateur improvisé rendit de réels services et procura un grand soulagement. Mais la syphilis continuait sourdement ses ravages, la perforation s'agrandissait, la cavité nasale se creusait, et bien que l'obturateur fût resté en place, profondément incrusté dans la cavité, les symptômes de perfo-

ration, voix nasonnée, rejet des boissons et des aliments par le nez, reprirent avec une nouvelle intensité.

C'est dans ces conditions que le malade est arrivé dans nos salles; son haleine était fétide, sa voix était si nasonnée et sa prononciation était tellement dénaturée par la perforation, que bien des mots étaient inintelligibles. La rhinite n'était pas guérie il s'en faut, la sécrétion nasale était abondante et muco-purulente, l'haleine infecte, l'alimentation était fort pénible, le malade n'arrivait à boire qu'en renversant la tête en arrière et en réduisant presque l'acte de la déglutition à la contraction pharyngée; la salive s'écoulait hors de la bouche, des parcelles alimentaires retenues dans la cavité nasale par la gutta-percha s'y putréfiaient.

Ce ne fut pas chose facile que d'enlever le bloc de gutta-percha qu'on avait introduit dans la cavité en guise d'obturateur et qui s'y était enchassé; on dut le morceler et ce n'est qu'après des manœuvres rappelant le forceps qu'on parvint à l'extraire. Ce fut à ce moment une horrible puanteur et la muqueuse nasale saigna abondamment. La planche ci-jointe vous représente, grandeur nature, la forme et les dimensions de l'obturateur qui séjournait depuis quatre ans dans la cavité. Vous pouvez ainsi vous faire une idée de la perforation et de l'excavation bucco-nasale.

Après l'extraction de ce corps étranger, il devient possible d'examiner la perforation et l'excavation dans tous leurs détails. Du côté de la bouche, la perforation a l'apparence d'un grand trou arrondi ayant presque la dimension d'une pièce de cinq francs. Elle occupe le milieu de la voûte palatine, elle forme l'ouverture d'une vaste excavation en ogive dont le fond est formé par la voûte des fosses nasales. Les bords de la perforation n'ont pas l'aspect du tissu cicatriciel; on y reconnaît le processus actif de destruction, ce processus qui

accomplit lentement son œuvre, sans s'interrompre, depuis sept ans. La photographie ci-jointe reproduit le siège et la forme de cette vaste perforation palatine.

L'examen des fosses nasales, pratiqué par M. Bonnier, montre l'intensité des lésions; le vomer est presque complètement détruit; la lame perpendiculaire de l'ethmoïde est mise à nu; le septum cartilagineux est à peu près intact, mais il est tellement refoulé sur la droite, que la perforation n'est visible à l'examen nasal que par la narine gauche. La muqueuse du nez est épaissie, turgescente, suppurante.

Dès l'arrivé du malade à l'hôpital, le traitement mercuriel a été prescrit. On a pratiqué tous les jours dans les régions

lombaires et fessières une injection huileuse représentant six milligrammes de biiodure d'hydrargyre. De fréquentes irrigations boriquées ont été faites dans le nez. Vous avez pu suivre de près, une fois de plus, les merveilleux résultats de ce traitement mercuriel. Dès la sixième injection, la rhinite était améliorée; la sécrétion purulente était moindre, l'ozène diminuait, le malade éprouvait un bien-être qu'il ne connaissait plus depuis longtemps. Après quinze injections mercurielles, la syphilis nasale était enrayée et l'ozène avait disparu. On a supprimé les injections pendant une douzaine de jours, et on a repris ensuite une nouvelle série de quinze injections. A ce moment, les bords de la perforation bucco-nasale avaient un aspect de bon aloi, du tissu cicatriciel remplaçait le tissu d'ulcération, on pouvait espérer que le processus d'ostéite raréfiante phagédénique, qui, lentement, depuis sept années, accentuait ses ravages « en rongeant les parties molles et les os », on pouvait espérer, dis-je, que ce processus actif serait maintenant arrêté.

Le moment était donc venu de remédier à l'infirmité de ce pauvre homme. Je ne m'arrêtai pas à l'idée d'une intervention chirurgicale qui n'eût guère été possible en pareil cas étant donnée l'étendue du délabrement et M. Collin se chargea de confectionner un ingénieux obturateur, aussi simple que léger, si bien que le malade peut actuellement causer, chanter, boire et manger, comme s'il n'avait jamais eu la moindre perforation palatine. Je vais le faire parler devant vous, je vais le faire manger et boire et nul ne se douterait que sa voûte palatine est creusée d'une perforation à passer une petite noix. Telle est l'histoire de ce malade, chez lequel la perforation, ainsi que c'est l'usage, s'est faite insidieusement en deux étapes, l'une nasale l'autre buccale. C'est là un point sur lequel j'aurai l'occasion d'insister longuement dans un instant.

J'ai à vous montrer maintenant une perforation syphilitique de la voûte palatine qui n'est pas encore complète; elle est pour ainsi dire à l'état naissant, ce qui vous permettra d'assister au mécanisme de la perforation. Voici la malade;

c'est une femme de cinquante ans, entrée le 21 février, salle Sainte-Jeanne, n° 13. Elle nous raconte qu'elle a été prise, il y a un an environ, de ce qu'elle appelle « un violent rhume de cerveau », ce que nous appelons, nous, une rhinite syphilitique. Elle moucha d'abord une sérosité abondante, puis un liquide épais, verdâtre, et souvent elle retirait du nez des croûtes épaisses et adhérentes. Elle ne pouvait respirer que la bouche largement ouverte, tant le nez était bouché ; elle perdit l'odorat et l'haleine devint fétide.

Cette rhinite syphilitique dura huit ou neuf mois sans autre incident, lorsqu'il y a trois mois survint la complication dont je vais vous parler. A cette époque, l'attention de la malade fut attirée vers la voûte palatine, elle y portait continuellement la pointe de la langue et y sentait une tuméfaction comparable, dit-elle, à un abcès en formation. Plus tard, elle constata, au même point, un petit os dur et écailleux ; c'était un séquestre ; à plusieurs reprises, au moment de la déglutition, les boissons repassèrent par le nez, et, bien que la perforation ne fût pas encore au complet, puisque le séquestre nécrosé était toujours en place, une fissure faisait communiquer le nez et la bouche.

Examinez avec soin la voûte palatine de cette femme et vous pourrez saisir le processus ulcéro-nécrosant en pleine évolution. Sur la ligne médiane de la voûte, vous voyez saillir un séquestre osseux, au milieu d'une ulcération superficielle, rougeâtre et bourgeonnante. Ce séquestre, formé par un fragment du maxillaire, auquel est soudée une partie du vomer, n'est pas encore prêt à se détacher, il est même solidement enchâssé ; néanmoins, on peut lui imprimer quelques mouvements, et, en le faisant basculer de bas en haut (la cavité nasale étant fortement éclairée), on peut voir les mouvements communiqués à la muqueuse du nez. Pour le moment, il n'y a donc entre la bouche et le nez qu'une simple fissure, en partie comblée par le bourgeonnement des parties voisines ; aussi les symptômes sont-ils presque nuls, mais, le jour où le séquestre sera éliminé, que cette élimination se fasse en bloc ou en parcelles, une assez large communication bucco-nasale sera établie et les symptômes

éclateront au complet : voix nasonnée, prononciation défectueuse, reflux des boissons et des aliments par le nez, etc.

La planche ci-dessous vous représente cette lésion palatine syphilitique ; la perforation n'est pas encore effectuée et au centre de l'ulcération bourgeonnante, vous voyez le séquestre osseux qui fait saillie.

L'examen des fosses nasales de cette malade, pratiqué par M. Bonnier, a permis de préciser les lésions de la rhinite syphilitique. Le septum cartilagineux est presque totalement éliminé et l'effondrement nasal est proche si le traitement n'intervient pas efficacement. En résumé, cette femme, atteinte de syphilis naso-buccale, est sous le coup d'une perforation de la voûte palatine, momentanément comblée par un séquestre qui n'a pas été encore éliminé. Ici comme dans presque tous les cas de perforation syphilitique de la voûte,

le processus perforant a été préparé par une rhinite, l'épisode nasal a précédé l'épisode buccal. La syphilis est ancienne ; la malade a eu il y a seize ans un chancre à la commissure labiale gauche, suivi quelques mois plus tard d'éruption syphilitique et de maux de tête violents. J'ai aussitôt prescrit des injections de biiodure d'hydrargyre et je vous tiendrai au courant de l'évolution de la lésion et de l'état de la voûte palatine. Aussitôt que la médication aura enrayé le processus ulcéro-perforant, on provoquera l'élimination du séquestre et, suivant l'étendue de la perforation, on s'arrêtera à la décision qui sera dictée par les circonstances.

Je vais vous montrer maintenant une autre malade de la salle Sainte-Jeanne, âgée de quarante-trois ans, atteinte elle aussi, de syphilis naso-buccale avec ancienne perforation de la voûte palatine. Il suffit de regarder le visage de cette femme, surtout son profil, pour diagnostiquer la syphilis. La racine du nez est aplatie, étalée, comme effondrée ; on dirait que le nez a été écrasé à sa racine, tandis que le bout du nez et les narines se redressent, formant avec l'étage nasal supérieur un angle droit ainsi qu'on le voit sur la planche ci-jointe.

Cette déformation nasale « ce certificat de syphilis », comme l'appelle M. Fournier, est due à une rhinite syphilitique que cette femme a eue il y a quatorze ans. A cette époque, elle eut ce qu'elle appelle un rhume de cerveau, qui dura très longtemps : elle avait le nez obstrué, elle ne pouvait respirer que la bouche largement ouverte, elle mouchait des mucosités fétides, des croûtes verdâtres très épaisses. Parfois elle enfonçait dans le nez une épingle à cheveux pour détacher ces croûtes ; à plusieurs reprises, elle remarqua qu'elle mouchait « des choses dures » qui ressemblaient à des petits os. Elle éliminait des séquestres cartilagineux ou osseux. Cette rhinite syphilitique fut accompagnée d'ozène ; suivant l'expression de la malade, « elle s'empoisonnait elle-même ».

L'ozène disparut au bout de deux ans, mais la guérison de la rhinite ne fut pas définitive, car par moments la mauvaise odeur reparaît accompagnée de mucosités et de croûtes. C'est dans le cours de cette rhinite que le nez s'effondra par nécrose et élimination des os propres du nez.

Tel fut l'épisode nasal; arrivons maintenant à l'épisode buccal qui lui succéda. Dans le cours de sa rhinite syphilitique, la malade sentit à la voûte palatine « un petit bouton », gros comme la tête d'une allumette. Ce bouton, qui n'était nullement douloureux, finit par s'ulcérer et laissa à sa place un petit trou qui faisait communiquer le nez avec la bouche. Ainsi quand la malade respirait par le nez, la bouche étant fermée, l'air pénétrait dans la bouche. La voix était nasonnée, les boissons et des parcelles alimentaires repassaient par le nez. Ce reflux nasal était surtout facile à constater quand le repas se composait d'aliments colorés; le boudin, par exemple, avec sa teinte noirâtre, se retrouvait aisément dans le mouchoir.

Cette perforation syphilitique de la voûte palatine n'a jamais dépassé les dimensions d'une grosse tête d'épingle, elle a duré deux ans, puis elle a fini par s'oblitérer complètement et vous pouvez actuellement constater à la place de l'ancienne perforation une cicatrice étoilée qui occupe la partie moyenne de la voûte palatine. Cet endroit est toujours resté sensible; aussi la malade évite-t-elle avec soin de mastiquer des aliments trop durs ou d'avaler des boissons trop chaudes.

La syphilis nasale ne fut pas seulement ici le prélude de la perforation palatine, elle fut également, il y a cinq ans, l'occasion d'une dacryocystite actuellement guérie. A l'examen des fosses nasales, on constate des lésions multiples et étendues : le vomer est réduit à un fragment postérieur; la cloison cartilagineuse a disparu; les cornets inférieurs et une partie des cornets moyens ont été éliminés.

Je viens de vous montrer trois malades atteints de perforation syphilitique de la voûte palatine à différentes phases; chez le premier, la perforation est large et ancienne; chez le

second, la perforation est en formation; chez le troisième, la perforation est cicatrisée. J'ai encore quelques autres cas à vous citer; tous ces faits sont instructifs, ils portent avec eux leur enseignement, ils vont nous être fort utiles quand nous allons reprendre dans son ensemble l'étude des perforations de la voûte.

Plusieurs d'entre vous ont certainement le souvenir d'un garçon de trente-trois ans que je vous ai présenté l'an dernier à l'une de nos leçons, et qu'on avait surnommé dans la salle « le joueur de cornet à piston ». Cet homme avait été atteint, deux ans avant, de rhinite syphilitique avec ozène, il avait mouché des mucosités purulentes, des croûtes épaisses, une fois même il avait rendu un petit os. C'est dans le cours de cette syphilis nasale qu'était survenu l'incident que je vais vous raconter. Depuis quelques semaines, ce garçon sentait, en appliquant la langue contre le palais, une petite saillie indolente qui ne le gênait nullement. Il ne s'en était pas autrement préoccupé, quand un soir, dans un bal, où il faisait à l'orchestre sa partie de cornet à piston, brusquement, à sa grande surprise, tous les symptômes de perforation apparurent à la fois. C'est en vain qu'il souffle dans son instrument, les sons ne sortent plus et l'air repasse par le nez; il veut parler, sa voix nasonnée fait rire ses camarades; il avale un verre de bière, mais la déglutition se fait mal et le liquide reflue dans le nez; il allume une cigarette, mais il ne peut fumer tant l'aspiration est incomplète.

Le lendemain, il vient nous voir fort ému et il nous raconte en détail l'incident de la veille. Nous constatons, à la partie moyenne de la voûte palatine, une perforation circulaire de la dimension d'une petite lentille. Devant vous, je fais parler le malade, et vous êtes frappés de sa voix nasonnée et de sa prononciation défectueuse, je lui fais avaler du vin et ce vin repasse en partie par le nez; j'envoie chercher son cornet à piston et je lui demande d'en jouer, mais il n'en peut tirer un son, l'air expiré fuyant par le trou palatin. Grâce à un subterfuge des plus simples, il nous fut possible de supprimer momentanément tous ces troubles inhérents à la perforation. M. Collin, au moyen d'un obturateur en gutta-per-

cha, oblitère provisoirement la perforation; aussitôt, tous les symptômes disparaissent; notre homme parle distinctement et la voix n'est plus nasonnée, il boit sans difficulté et les liquides ne repassent pas par le nez, il se met à jouer avec entrain son cornet à piston et pas une note ne fait défaut. Dans ce cas, encore, vous le voyez, la perforation était survenue insidieusement dans le cours d'une rhinite syphilitique et les symptômes avaient éclaté tout à coup.

L'observation suivante offre, elle aussi, bien des côtés intéressants. Il y a six mois, je fut consulté par un homme avec qui je suis lié depuis un grand nombre d'années. « Voilà dix-sept ans, me dit-il, que j'ai un trou dans la bouche, bien souvent j'ai eu l'idée de venir vous demander conseil, mais j'ai toujours reculé; j'ai fabriqué moi-même, tant bien que mal, des obturateurs en caoutchouc et en gutta-percha; mon existence a été des plus pénibles, car plusieurs fois par jour je dois déplacer et replacer l'obturateur imparfait qui me protège mal, et je me décide enfin, un peu tard, à recourir à vos bons soins; que pouvez-vous faire pour moi? » En même temps, il me demande un verre d'eau chaude, il se rince la bouche et il enlève assez habilement un corps informe et massif qu'il appelle son obturateur. A ce moment la parole est transformée en une sorte de grognement inintelligible.

J'examine alors la bouche et je constate, à la voûte palatine, un énorme trou dont les bords ne présentent nullement les apparences d'un tissu cicatriciel. Cette perforation, assez grande pour loger une petite noix, avait débuté dix-sept ans avant, par un tout petit trou, dans le cours d'une rhinite syphilitique peu intense. Durant dix-sept ans, veuillez bien le remarquer, le processus syphilitique ulcéreux avait lentement et progressivement détruit une partie de la voûte palatine, sans que pendant cette longue période la santé générale eût été en quoi que ce soit éprouvée, et sans que la syphilis se fût manifestée ailleurs. Il s'agissait d'enrayer ce processus ulcéro-nécrosant, ce qui fut fait au moyen d'injections huileuses de biiodure d'hydrargyre. J'envoyai ensuite le malade à M. Berger qui lui fit confectionner un obturateur remar-

quablement bien fait; la perforation était tellement étendue, qu'on ne pouvait songer ici à une intervention chirurgicale. Actuellement, grâce à l'obturateur, la phonation, la mastication et la déglutition s'accomplissent à merveille. Pour éviter une nouvelle extension de la lésion, je ferai reprendre en temps utile un traitement mercuriel et ioduré.

Autre observation[1]. Un jeune garçon, atteint de perforation syphilitique de la voûte palatine, vint un jour trouver M. Duplay avec le désir d'être opéré. Au dire de ce malade, c'est neuf mois avant, qu'était apparue, sur la voûte palatine, un peu à gauche de la ligne médiane, une tuméfaction ovalaire, indolente, du volume d'un haricot. Après une dizaine de jours, cette tuméfaction s'étant ouverte, notre jeune homme fut très surpris de voir les boissons et quelques aliments refluer de la bouche dans le nez; la perforation était donc constituée. Mais cette phase buccale avait été précédée d'une phase nasale. Plusieurs mois avant la perforation, le malade avait eu une rhinite syphilitique; il avait mouché pendant quelque temps un liquide séro-purulent d'odeur horriblement fétide, il avait même rendu, en se mouchant, quelques petits fragments osseux.

A l'examen du malade, on constate que la perforation de la voûte mesure 2 centimètres et demi dans le sens transversal; elle est elliptique; elle est à égale distance de l'arcade dentaire et du voile du palais, un peu à gauche de la ligne médiane. Un stylet pénètre facilement dans les fosses nasales. La voix est nasonnée, les boissons et les aliments solides repassent par le nez, mais le malade remédie tant bien que mal à ces inconvénients en obturant provisoirement la perforation au moyen d'un petit bouchon de mie de pain. Avant d'opérer le malade, M. Duplay le soumet pendant quelque temps au traitement spécifique. Dans ce cas encore, ainsi que le fait remarquer si justement M. Duplay, l'épisode buccal avait été précédé de l'épisode nasal.

En 1885, mon ami le Dr Visca, de Montevideo, m'adressa un de ses malades atteint de syphilis. Depuis plusieurs mois

1. Duplay. *Gazette médicale des hôpitaux*, 1894.

ce jeune homme avait une rhinite syphilitique qu'il traitait par le dédain. Pendant la traversée, il fut fort surpris du timbre nasonné de sa voix, les liquides repassaient par le nez, et, en se regardant dans une glace, la bouche ouverte, il put constater une perforation de la voûte palatine. Il remédia à ces inconvénients en obturant plusieurs fois par jour cette petite perforation au moyen de boulettes de papier à cigarettes. Dès son arrivée à Paris, il vint me voir, je constatai sa rhinite syphilitique et la perforation palatine qui en avait été la conséquence. Cette perforation avait la dimension d'une tête d'épingle, elle était donc facilement curable. Je demandai M. Fournier en consultation et nous prescrivîmes un traitement qui ne fut pas suivi.

J'ai, dans mes notes, trois observations concernant des malades que certains d'entre vous ont vus dans mon service, alors que j'étais médecin de l'hôpital Necker, avant d'être chargé de la clinique de l'Hôtel-Dieu. Chez ces trois malades, deux hommes et une femme, la perforation de la voûte palatine s'était faite dans les mêmes conditions, sans douleur, presque insidieusement, dans le courant de rhinites syphilitiques. Chez l'un de ces malades, la rhinite syphilitique avait détruit le vomer, le cartilage de la cloison et la sous-cloison ; les deux narines n'avaient qu'une ouverture commune et la pointe du nez, qui n'était plus soutenue, s'était recourbée et effilée avec l'apparence crochue nommée par M. Fournier « nez de perroquet ». Vous en avez la reproduction sur la planche ci-jointe. Chez ce malade, la rhinite syphilitique avait été suivie d'une vaste perforation comprenant toute la partie médiane de la voûte et empiétant sur le voile du palais. Ici encore, l'étape buccale avait été précédée de l'étape nasale.

Après tous les faits cliniques que je viens de vous citer, le moment est venu, Messieurs, d'aborder l'histoire et la description de la perforation syphilitique de la voûte palatine.

Veuillez remarquer que je ne fais, pour le moment, aucune allusion à la partie molle du voile du palais, qui est, elle aussi, le siège assez fréquent de lésions syphilitiques tertiaires, lésions gommeuses pouvant aboutir insidieusement à la perforation. Je ne m'occupe pas aujourd'hui de ce côté de la question et je ne vise que les perforations de la *voûte osseuse* du palais.

Un premier point à préciser, c'est la pathogénie de ces perforations. La perforation est-elle la conséquence d'une lésion syphilitique, lésion gommeuse ou ostéo-périostique ayant débuté par la voûte palatine; en un mot, est-ce du côté de la bouche que débute la lésion qui doit aboutir à la perforation? Non, le processus nécrosant ne débute pas par la voûte palatine, il débute par le plancher des fosses nasales. Règle générale, la rhinite syphilitique précède presque toujours la perforation de la voûte (je parle de la voûte et non du voile du palais). On a cru pendant longtemps que les perforations syphilitiques de la voûte palatine se faisaient de la bouche vers le nez, c'est une erreur; c'est par le nez que débute la lésion et c'est du nez vers la bouche que se fait la perforation; l'étape nasale précède l'étape buccale. Cette opinion a été émise par M. Fournier, par M. Duplay, et je suis absolument d'accord avec eux.

Du reste, si nous considérons dans son ensemble la syphilis des fosses nasales, nous voyons que cette syphilis nasale est un centre d'où émergent les lésions syphilitiques du voisinage. Que la rhinite syphilitique attaque primitivement ou secondairement la muqueuse, le périchondre, les cartilages, le périoste, les os, elle a souvent des caractères d'insidiosité qui peuvent la faire méconnaître par un observateur inattentif. Trop fréquemment, ainsi que le dit avec juste raison M. Fournier, la rhinite syphilitique est prise par les malades « pour un rhume de cerveau qui n'en finit pas »; trop souvent on la prend pour un coryza chronique mis sur le compte du soi-disant herpétisme ou de l'ancienne scrofule. Pendant des semaines et des mois, un individu mouche des mucosités épaisses et purulentes,

des croûtes se forment dans le nez, il ne s'en inquiète pas autrement; il se contente de faire des irrigations nasales ou de priser des poudres composées, et pendant cette période insidieuse qui peut durer six mois, un an, le travail souterrain accomplit son œuvre et des accidents parfois redoutables se préparent.

Chez l'un, la rhinite syphilitique aboutit à la nécrose des os propres du nez; la charpente osseuse s'effondre, le nez paraît écrasé à sa racine, comme par un coup de marteau, le bout du nez se relève et se retrousse, comme chez notre malade de la troisième observation. Chez l'autre, la rhinite syphilitique aboutit à la destruction de la voûte cartilagineuse qui forme la charpente inférieure du nez. Cette voûte cartilagineuse étant détruite, le segment inférieur du nez s'affaisse et subit un recul en arrière; il y a invagination du segment inférieur dans le segment nasal supérieur; en tirant le bout du nez, on peut lui rendre pour un instant sa conformation normale, mais, aussitôt après, il s'enchâsse de nouveau, c'est le nez en lorgnette (Fournier), dont vous avez vu dans le service de remarquables exemples.

Parfois, la syphilis nasale atteint l'os unguis et l'apophyse montante du maxillaire supérieur; il en résulte une dacryocystite, avec ou sans abcès, ainsi que vous l'avez constaté chez trois de nos malades.

Dans quelques cas, heureusement rares, la syphilis nasale attaque des régions autrement redoutables, elle atteint la paroi supérieure des fosses nasales, la lame criblée de l'ethmoïde et le sphénoïde. L'ostéo-périostite syphilitique de cette région se propage facilement à la cavité cranienne et y détermine des lésions multiples : méningo-encéphalite, abcès du cerveau, phlébite des sinus. Cette syphilis « naso-cranienne », ainsi que l'appelle M. Fournier[1], est des plus graves; à la phase nasale fait suite la phase cérébrale avec tout le cortège de la méningo-encéphalite : douleurs frontales, vomissements, paralysie des nerfs craniens, hémiplégie, convulsions épileptiformes, état apoplectiforme, coma mortel.

1. Fournier. *Annales des maladies du nez et du larynx*, Paris, 1882.

Cet aperçu général de la syphilis des fosses nasales vous prouve que, sous les apparences parfois insidieuses d'une simple rhinite chronique, la syphilis nasale expose à des déformations irrémédiables, à l'effondrement du nez et aux terribles accidents de la syphilis naso-cranienne.

Eh bien, après cette énumération rapide des méfaits de la syphilis nasale, arrêtons-nous longuement sur la perforation syphilitique naso-buccale qui fait le sujet de cette leçon. La perforation de la voûte, vous ai-je dit, ne débute pas par la voûte, elle fait suite à la syphilis nasale. Voici comment la pathogénie de cette perforation est comprise par M. Fournier et par M. Duplay : « Consécutivement à des syphilides tuberculo-ulcéreuses ou à des périostoses gommeuses du plancher des fosses nasales, dit M. Fournier, un segment plus ou moins large du maxillaire supérieur se trouve dénudé au niveau de ces lésions et se nécrose. Survient une phlegmasie éliminatrice périphérique, comme à propos de toute nécrose. Un abcès se constitue alors sous la muqueuse qui tapisse la face inférieure de l'os malade, c'est-à-dire sous la muqueuse palatine. Cet abcès s'accuse dans la bouche sous forme d'une petite tumeur hémisphérique du volume d'un noyau de cerise, puis d'une noisette. A un moment donné, il s'ouvre spontanément ou est ouvert par la main du chirurgien. Bientôt, son orifice s'élargit par ulcération excentrique, et alors apparaît à nu, sur la voûte palatine, une partie du segment nécrosé.

Les choses restent ainsi en l'état pendant un temps assez long, sans autres troubles fonctionnels. Finalement, le segment de nécrose se sépare, tombe, et alors en un instant se trouve constituée, à la grande stupéfaction du malade, une perforation palatine plus ou moins étendue, avec les deux troubles majeurs qui en sont la conséquence nécessaire et que je me bornerai à vous signaler sans les décrire, à savoir : altération de la voix, et reflux nasal des aliments ou des liquides introduits dans la bouche »[1].

Il y a donc dans l'évolution de ce processus syphilitique

1. Fournier. *La syphilis héréditaire tardive*. Paris, 1886, p. 371.

naso-buccal deux phases bien distinctes. Pendant la première phase, souvent lente et insidieuse, le processus est purement nasal; la lésion se traduit par les symptômes d'un coryza chronique avec ozène, croûtes, sécrétion muco-purulente et formation de séquestres, facilement appréciables par l'exploration au stylet. A cette phase nasale, qui pendant une longue période, on ne saurait trop le répéter, est souvent insidieuse et à peu près indolente, fait suite la phase buccale et la perforation. Cette perforation occupe habituellement la ligne médiane de la voûte palatine, un peu en avant des os palatins; elle succède « à la nécrose partielle soit d'un maxillaire, soit des deux maxillaires et du vomer à leur point de convergence ». La perforation est arrondie ou ovalaire; au début, elle a les dimensions d'une tête d'épingle, d'une lentille; plus tard, elle est grande comme une pièce de cinquante centimes, et bien au delà, car elle peut envahir une partie de la voûte palatine.

Du côté de la bouche, la lésion palatine qui prépare la perforation est, elle aussi, fort indolente, ainsi que vous l'avez constaté dans la plupart de nos observations. Ainsi notre malade de la salle Saint-Christophe ne s'était aperçu de rien, jusqu'au jour où la fumée de sa cigarette repassant par le nez fut l'indice de la perforation. Ce fut un incident de même nature qui apprit au malade venant de Montevideo que sa voûte palatine venait de se perforer. Le joueur de cornet à piston n'avait éprouvé aucune douleur dans la bouche, lorsque la perforation survint soudain au milieu d'un bal où il faisait sa partie comme musicien.

Au moment de sa formation, la perforation palatine n'a pas toujours l'apparence d'un trou; elle peut n'être qu'une simple fissure entre les parties saines et le séquestre nécrosé; c'était le cas chez la malade de notre seconde observation. « Le trou » n'existe vraiment que lorsque le séquestre a été éliminé. Cette élimination peut être lente, le fragment nécrosé étant progressivement émietté; elle peut être brusque, le fragment étant évincé en bloc, comme chez le joueur de cornet à piston. Lente ou brusque, l'élimination du séquestre ne laisse habituellement à sa place qu'une perforation de

petite dimension. A ce moment, la petite perforation palatine est parfaitement curable, soit spontanément, comme chez la malade de notre troisième observation, soit par le traitement mercuriel, comme chez une femme entrée salle Sainte-Jeanne, n° 7, il y a quelques semaines.

Généralement, la perforation palatine syphilitique abandonnée à elle-même tend à s'accroître. Le processus syphilitique ulcéro-nécrosant, qui rappelle à la fois l'ostéite raréfiante et le phagédénisme, poursuit lentement ses progrès; dans sa marche envahissante, la perforation acquiert en deux ou trois ans la dimension d'une pièce de cinquante centimes; en quatre ou cinq ans, elle a la dimension d'une pièce de deux francs; en dix ans, comme chez notre malade de la salle Saint-Christophe, elle atteint le volume d'une petite noix, et avec le temps elle devient encore plus envahissante, comme chez le malade que j'adressai à M. Berger. C'est même une chose assez surprenante de voir la syphilis s'acharner ainsi sur une région, et poursuivre lentement ses ravages pendant dix et quinze ans, tout en laissant indemne le reste de l'organisme.

J'ai plusieurs fois constaté ces localisations électives de la syphilis sur le tissu osseux ou ailleurs. J'ai vu, il y a une quinzaine d'années, rue de Bourgogne, avec mon ami, le Dr Libermann, un malade atteint d'une lésion simulant l'éléphantiasis de la jambe droite. Cette lésion, compatible avec une excellente santé, durait et progressait lentement depuis bien des années. Le malade, ayant eu autrefois la syphilis, Libermann eut l'idée d'attaquer le mal par des injections de peptonate de mercure; le résultat fut des plus remarquables et le malade guérit complètement. A peu près à la même époque, j'ai donné mes soins à un homme d'une soixantaine d'années, dont la jambe était douloureuse, volumineuse, déformée et œdémateuse; on avait diagnostiqué un ostéo-sarcome du tibia; on parlait même d'amputation de la jambe. La lésion osseuse durait depuis sept ans, ce qui me parut long pour un ostéo-sarcome, d'autant plus que l'état général était excellent. Les douleurs, à différentes reprises, avaient été

très vives pendant la nuit. Je pensai à la syphilis, j'instituai le traitement spécifique et j'obtins en six mois la guérison totale de cette jambe qu'on voulait amputer.

La syphilis, sous forme ulcéro-nécrosante ou sous forme hypertrophiante, peut donc se cantonner à une région osseuse et s'y développer lentement, tout en respectant le reste de l'économie ; ne l'oubliez pas.

Ces localisations électives de la syphilis ne sont pas spéciales au tissu osseux, on les retrouve ailleurs. Vous avez vu, l'an dernier, salle Sainte-Jeanne, une femme atteinte d'une gomme géante de la jambe, qui s'était immobilisée là, sans autres accidents. Nous avons, actuellement dans nos salles, deux malades atteints, l'un de névralgie sciatique datant de quatre ans, l'autre de névralgie du nerf trijumeau datant de quatorze ans; la syphilis s'est immobilisée sur ces troncs nerveux sans se révéler pendant bien des années par d'autres manifestations; je vous présenterai prochainement ces deux malades guéris par le traitement mercuriel.

On n'est pas assez familiarisé avec ces localisations électives de la syphilis, on les méconnaît trop souvent parce qu'on croit la syphilis incapable de s'éterniser sur un point de l'économie tout en respectant le reste de l'organisme, et cependant, vous venez d'avoir la preuve que pendant sept ans, dix ans, dix-sept ans, le processus syphilitique en activité peut délabrer lentement la voûte palatine et les fosses nasales tout en laissant parfaitement indemne le reste de l'économie.

Revenons à la description de nos perforations palatines. Les symptômes varient suivant les dimensions de la perforation. Si la perforation est réduite à une simple fissure ou à une ouverture insignifiante, le reflux de quelques gouttes de boisson par le nez et le timbre légèrement nasonné de la voix en sont les seuls symptômes; mais si la perforation est plus grande, le nasonnement de la voix, la défectuosité de la prononciation, le reflux des boissons et des aliments solides par le nez en sont la conséquence. Ces symptômes rappellent la paralysie du voile du palais; de part et d'autre,

mêmes troubles de déglutition et de prononciation. Avec les grandes perforations, comme chez notre malade de la salle Saint-Christophe, la parole est presque inintelligible.

Outre le retentissement nasal qui dénature la voix, certains mots, certaines lettres ne peuvent être prononcés. Ainsi, le *b* et le *p* sont articulés comme *m*, pour les raisons que voici : à l'état normal, les lettres *b* et *p* sont formées par la colonne d'air expiré, qui écarte brusquement les lèvres et les met en vibration; mais quand la voûte palatine est perforée, la colonne d'air expiré perd sa force en se séparant en deux parties : l'une qui écarte mollement les lèvres et n'arrive qu'à produire *m*, et l'autre qui passe dans les fosses nasales, où elle retentit sous forme de *voix nasonnée*. Le malade peut remédier en partie à cet inconvénient en se pinçant le nez. La déglutition est rendue fort difficile par la perforation de la voûte, parce qu'au moment où les aliments solides et liquides cheminent, pressés d'avant en arrière, entre la langue et le palais, ils rencontrent un trou, ils s'y engagent et repassent par le nez. Aussi, malgré tous les subterfuges employés par le sujet, le plus léger repas devient-il un travail pénible et laborieux.

La perforation de la voûte palatine se traduit encore par d'autres symptômes, tels que l'impossibilité ou la difficulté de sucer, de siffler, de souffler, d'aspirer la fumée d'une cigarette.

Abordons maintenant le *diagnostic pathogénique* de la perforation. D'abord, existe-t-il des maladies, autres que la syphilis, capables de perforer la voûte palatine ? Oui, ce sont la tuberculose et le mal perforant; mais je m'empresse d'ajouter que perforation tuberculeuse et mal perforant sont d'une extrême rareté. Sur vingt cas de perforation palatine, dit M. Fournier, on peut en donner dix-neuf à la syphilis; je vais même plus loin et je crois que sur quarante cas de perforation de la voûte palatine, la syphilis en réclame trente-neuf pour sa part. Malgré cette disproportion considérable, le diagnostic doit être fait, il a une très grande importance, car vous avez vu ce que devient une perforation syphilitique non traitée.

Occupons-nous premièrement d'établir le diagnostic entre les perforations syphilitiques et tuberculeuses. Les ulcérations *tuberculeuses* du voile du palais et de la voûte palatine sont assez rares; vous venez d'en voir un cas tout récemment, au n° 11 de la salle Saint-Christophe; mais, ce qui est encore plus rare, c'est l'ulcération tuberculeuse aboutissant à la perforation. Les quelques observations que je vais vous citer concernent, les unes, la perforation du voile du palais, c'est-à-dire la partie molle, les autres, la perforation de la voûte, c'est-à-dire la partie dure. Voici deux cas de perforation tuberculeuse du voile : Un homme, atteint de phtisie pulmonaire, entre dans le service de M. Du Castel pour un mal de gorge extrêmement douloureux. On constate, sur la ligne médiane du voile du palais, un peu plus près du bord postérieur que du bord extérieur, une perforation consécutive à une ulcération qui mesure 6 millimètres de long sur 4 millimètres de large. Autour de cette ulcération, on aperçoit trois granulations miliaires, jaunes, d'apparence tuberculeuse. Une autre ulcération, entourée, elle aussi, de petits grains jaunes tuberculeux, existe au niveau de la dernière dent molaire supérieure droite. Le malade ayant succombé, l'examen histologique des bords de la perforation décèle de nombreux bacilles de Koch[1].

Chez une autre malade, dont l'histoire est rapportée par M. Barbier, des ulcérations tuberculeuses de la gorge se déclarent dans le cours d'une phtisie pulmonaire. Outre des ulcérations de l'amygdale, on trouve, au voile du palais, non loin de la ligne médiane, une ulcération perforée de la dimension d'une petite lentille. Des grains jaunes existent en plusieurs points autour des ulcérations. L'examen bactériologique des exsudats pris au niveau des points jaunes décèle l'existence de bacilles de Koch[2].

Voici maintenant deux observations qui concernent, non plus la perforation tuberculeuse du voile, mais la perforation

1. Du Castel. Ulcération tuberculeuse du voile du palais. *Société médicale des hôpitaux*, séance du 21 octobre 1898.

2. Barbier. Perforations tuberculeuses du voile du palais. *Société médicale des hôpitaux*, séance du 22 janvier 1899.

tuberculeuse de la voûte. Dans une observation de M. Quénu[1], un jeune garçon de dix-huit ans atteint de phtisie avancée accuse une sensation de cuisson au palais et se plaint du passage des boissons par le nez. A l'examen de la bouche, on constate sur la ligne médiane de la voûte palatine, derrière les incisives, une ulcération antéro-postérieure. Cette ulcération est limitée par des bords dont les sinuosités semblent indiquer que la perte de substance provient de la réunion d'ulcérations plus petites. La surface est recouverte d'un détritus gris jaunâtre, la profondeur atteint son maximum au niveau de la perforation. Celle-ci est longue de 6 millimètres et large de 4 millimètres. A la partie postérieure de la voûte palatine, la muqueuse tuméfiée est recouverte de cinq ou six granulations tuberculeuses, d'un blanc grisâtre, du volume d'un grain de millet.

Le malade ayant succombé, on enlève la voûte palatine et le voile du palais, on trouve la muqueuse détruite; l'os forme le fond de l'ulcération. La perforation de la voûte est due à la destruction du tissu fibro-muqueux qui obture le conduit palatin antérieur. Cette perforation, comme le canal osseux, simple du côté de la bouche, se bifurque en deux conduits qui viennent s'ouvrir de chaque côté de la cloison des fosses nasales. Du côté de la pituitaire, les perforations sont arrondies et mesurent l'une 4, l'autre 6 millimètres de diamètre.

Mon collègue et ancien chef de laboratoire, M. Caussade, m'a communiqué l'intéressante observation suivante : il reçoit dans son service un homme de vingt-quatre ans atteint de tuberculose pulmonaire. Cet homme se plaint de cuisson à la voûte palatine et de douleurs vives au contact des aliments. A l'examen de la cavité buccale, on constate d'abord une pâleur générale du palais, cette pâleur si fréquente au cas de tuberculose. Sur la voûte palatine, à gauche de la ligne médiane, et comme greffée sur la cicatrice d'un ancien lupus palatin, existe une ulcération irrégulière de

1. Thèse de M. Hermantier, sur la *Tuberculose de la voûte palatine*, Paris, 1886, p. 17.

la dimension d'une pièce de deux francs. Cette ulcération, à fond sanieux, à bords décollés, est entourée d'une collerette rougeâtre où la muqueuse est exulcérée et sanguinolente. Sur ses bords, sont échelonnées quelques granulations jaunâtres. Les bords de l'ulcération sont extrêmement sensibles et le moindre attouchement y provoque une vive douleur. En explorant au stylet le fond de cette ulcération, on pénètre facilement dans les fosses nasales, ce qui dénote l'existence d'une petite perforation. A l'examen du liquide purulent qui baigne l'ulcération, on trouve des bacilles tuberculeux. On en constate également dans les grains jaunes. Ces grains jaunâtres, qui bordent les ulcérations tuberculeuses et qui ont été bien décrits par Trélat, n'existent pas au cas d'ulcérations syphilitiques ; ce sont de petits abcès miliaires sous-épithéliaux, des amas de follicules tuberculeux, s'ulcérant à leur tour et se confondant avec l'ulcération principale.

La figure ci-dessus, reproduction fidèle de l'ulcération derforante du malade, vous la montre avec ses grains jaunes périphériques et sa petite perforation centrale

Ces quelques observations suffisent à vous faire connaître les caractères qui distinguent l'ulcération perforante syphilitique de l'ulcération perforante tuberculeuse qui, je vous le répète, est d'une excessive rareté. La douleur de la région ulcérée, les bords déchiquetés et décollés de l'ulcération, le fond sanieux, les grains jaunes périphériques, la présence de bacilles dans le pus qui baigne les parties ulcérées appartiennent à la tuberculose.

Je vous ai parlé d'un mal perforant buccal qui doit être distingué des perforations syphilitiques. Que faut-il donc entendre par *mal perforant buccal?* M. Fournier désigne ainsi le trouble trophique ulcéro-perforant qu'on observe surtou chez les tabétiques; il est comparable au mal perforant plantaire. M. Baudet en a réuni sept observations[1]. Voici quelle est l'évolution de ce trouble trophique qui ne provoque généralement aucune douleur : sous l'influence de la résorption progressive des arcades alvéolaires, les dents tombent spontanément, le malade « cueille ses dents », qui sont habituellement saines. La chute des dents est suivie de la résorption du rebord alvéolaire. Le mal perforant succède à cette résorption osseuse; il commence par l'ulcération de la muqueuse et creuse les tissus jusqu'à la perforation de l'os.

Cette perforation n'atteint que le maxillaire supérieur (bien que les troubles trophiques existent aux deux maxillaires); elle est unilatérale ou bilatérale; elle n'occupe jamais le centre de la voûte palatine, mais sa périphérie, surtout au niveau des premières molaires disparues. La perforation est allongée dans le sens antéro-postérieur et peut atteindre des dimensions à laisser passer le doigt; elle fait communiquer la bouche avec les fosses nasales ou avec le sinus maxillaire.

Ce mal perforant diffère des perforations palatines syphilitiques par les troubles trophiques qui le précèdent, chute des dents et résorption des bords alvéolaires des deux maxillaires; ainsi que je viens de vous le dire, il n'occupe jamais le centre, mais la périphérie de la voûte palatine, ses

1. Baudet. *Mal perforant buccal,* thèse de Paris, 1898.

bords sont habituellement insensibles, c'est un trouble trophique presque toujours accompagné de symptômes avérés ou de symptômes frustes du tabes.

Occupons-nous actuellement du *traitement* des perforations palatines syphilitiques. Il y a un traitement en quelque sorte prophylactique. La perforation de la voûte étant toujours précédée d'une rhinite syphilitique, sachez reconnaître la rhinite et traitez-la énergiquement. Chez un syphilitique, tout coryza chronique est suspect. Un individu entaché de syphilis, qui est pris « d'un rhume de cerveau qui n'en finit pas », qui mouche des mucosités épaisses et purulentes, des croûtes molles ou dures, est un individu à surveiller de près, car, faute de traitement spécifique, sa rhinite pourra bien aboutir à l'ozène, à la destruction des cartilages et des os et à toutes les complications que je vous ai énumérées. Donc, pour prévenir la perforation palatine, traitez d'abord la syphilis nasale. A plus forte raison, devrez-vous instituer le traitement chez un syphilitique qui, dans le cours de son coryza chronique, sent une saillie, une tuméfaction se former à la voûte palatine; cette tuméfaction, habituellement indolore, est le prélude du travail qui aboutira à la perforation; peut-être, prise à temps, la lésion pourra-t-elle être enrayée.

Une fois la voûte perforée, quelle doit être votre thérapeutique? Je vous ai dit que la perforation à ses débuts est toujours de faible dimension, elle a le volume d'une tête d'épingle, d'une petite lentille; à ce moment, elle est parfois curable par le traitement mercuriel avec ou sans association du traitement ioduré : vous en avez un exemple chez la malade de notre troisième observation. Il est important de savoir que les petites perforations syphilitiques de la voûte et du voile peuvent guérir sous l'influence du traitement spécifique, traitement purement médical; vous venez de le constater chez la malade du n° 5 de la salle Sainte-Jeanne. Cette femme nous est arrivée, il y a quelques semaines, avec un trou du voile du palais, un peu à droite de la ligne médiane et tout près du bord postérieur de la voûte osseuse. Cette perforation ovalaire, de la dimension d'un petit grain

de riz, avait déterminé les symptômes propres à ces perforations bucco-nasales, voix nasonnée et reflux dans le nez, de boissons et de parcelles alimentaires. J'ai soumis la malade aux injections mercurielles et (à la surprise de plusieurs d'entre vous), cette perforation datant de plusieurs mois, s'est si bien cicatrisée, que tout symptôme de perforation a disparu, la voix n'est plus nasonnée, la déglutition est normale, jamais une goutte de liquide ne repasse par le nez.

Quand la perforation palatine atteint de fortes dimensions, il n'y a que deux moyens d'y remédier, ou l'intervention chirurgicale ou une obturation bien faite. Mais dans les deux cas, qu'on se décide pour l'obturateur ou pour l'opération, il faut d'abord soumettre le malade à un traitement spécifique, afin d'enrayer le processus ulcéro-nécrosant, s'il est encore en activité. Ce traitement, c'est avant tout le mercure, avec ou sans association d'iodure de potassium. En fait de préparations mercurielles, je donne la préférence aux injections de solution huileuse de biiodure d'hydrargyre.

Je termine cette leçon par les conclusions suivantes :

1° La perforation syphilitique de la voûte palatine a pour lieu d'élection la partie médiane de la voûte ; elle correspond à la région osseuse, qui, sur le plancher des fosses nasales, est représentée par la convergence des os maxillaires et du vomer.

2° Cette perforation palatine, ovalaire ou circulaire, a l'apparence d'un trou. Au début, ce trou est petit, il a le diamètre d'une tête d'épingle ou d'une lentille. Abandonnée à elle-même, la perforation peut ne pas dépasser sa dimension primitive ; mais, souvent aussi, par un travail ulcéro-nécrosant fort lent, qui tient à la fois de l'ostéite raréfiante et du phagédénisme, elle s'agrandit, elle atteint le diamètre d'une pièce de 50 centimes, d'une pièce de 2 francs, et bien au delà, ainsi que vous l'avez constaté chez nos malades.

3° La perforation syphilitique de la voûte palatine est, presque toujours, consécutive à une syphilis nasale. C'est par la rhinite syphilitique que commence le processus. L'étape nasale prépare l'étape buccale. Sur le plancher des fosses

nasales, un fragment des os maxillaires se nécrose; le point symétrique de la voûte palatine en subit le contre-coup, une ulcération se forme, le séquestre est mis à nu, il est éliminé en bloc ou en parcelles; dès lors, la perforation est faite et la communication naso-buccale est établie.

4° L'intensité des symptômes dus à la perforation dépend de la dimension de l'ouverture. La voix légèrement nasonnée et le rejet de quelques gouttes de boisson, par le nez, sont les symptômes des très petites perforations. Plus la perforation est grande, plus les symptômes s'accusent, la voix devient franchement nasonnée; certaines lettres, le *b*, le *p*, ne peuvent plus être prononcées, la prononciation est défectueuse; les boissons et des parcelles alimentaires s'engagent dans le nez, la déglutition est pénible et fort laborieuse.

5° Les perforations de la voûte palatine sont presque toujours syphilitiques; la tuberculose et le mal perforant n'en réclament qu'une très petite part; j'en ai indiqué plus haut le diagnostic différentiel.

6° Le traitement doit être prophylactique, c'est-à-dire qu'il faut combattre la syphilis nasale, prélude et origine de la perforation palatine. La perforation une fois constituée, le traitement antisyphilitique peut en avoir raison, s'il est institué dès le début. Quand la perforation a acquis une certaine dimension, on peut quelquefois la guérir par l'intervention chirurgicale, ou on y remédie au moyen d'un obturateur.

CINQUIÈME LEÇON

LES KYSTES HYDATIQUES DE LA RATE

(ÉTUDE MÉDICO-CHIRURGICALE)

Messieurs,

Il y a quelques jours, le 7 janvier, le Dr Gillebert-Dhercourt, médecin en chef de la police municipale, m'envoyait un malade avec le mot suivant : « Prière d'examiner le gardien de la paix porteur de ma carte ; on a parlé de splénomégalie et d'intervention chirurgicale. Avant de pousser le malade dans cette voie, je serais heureux d'avoir votre avis. » C'est donc une consultation médico-chirurgicale qui nous était demandée ; nous avons examiné le malade, je vais discuter devant vous le diagnostic et nous tâcherons de répondre à la question posée par notre honorable confrère.

Je vous présente le malade, il a quarante-deux ans et vous voyez qu'au premier abord il ne paraît pas en trop mauvais état. Ses vêtements ont été enlevés, de façon à mettre à nu l'abdomen et le thorax. Ce qui frappe à la première inspection, c'est une déformation, une voussure de l'hypocondre et du flanc gauche. Regardez cette voussure, de face et de profil, voyez combien elle est accentuée, elle forme tumeur. Les côtes sont fortement déjetées en dehors, l'hypocondre et le flanc gauche participent à la déformation, la saillie porte

sur le thorax et sur l'abdomen, toutefois elle est plus thoracique qu'abdominale.

Afin d'apprécier exactement les lésions qui provoquent cette saillie thoraco-abdominale, il est nécessaire de placer le malade en différentes positions; il faut l'examiner debout, puis couché sur le dos et incliné sur le côté droit. Par la palpation, on trouve dans le flanc gauche une tumeur ovalaire, indolente, dont les contours échancrés donnent la sensation de deux lobes. Cette tumeur, que la main circonscrit nettement en bas et en dedans, déborde les côtes gauches de 9 centimètres; elle s'étend en dedans jusqu'au voisinage de la ligne blanche; elle n'est ni mobile ni mobilisable. En haut, la tumeur remonte derrière les côtes gauches qu'elle déjette en dehors; elle refoule le diaphragme et le poumon jusqu'au troisième espace intercostal, ainsi que le démontre la percussion; elle dévie le cœur à droite du sternum. Dans son diamètre vertical, en avant, la tumeur donne une matité de 28 centimètres, à savoir : 19 centimètres pour la partie qui est cachée derrière les côtes et 9 centimètres pour la partie qui est accessible dans l'abdomen; la partie rétro-costale de la tumeur est donc beaucoup plus étendue que sa partie abdominale. Une matité à peu près égale existe à la région axillaire, elle est moindre en arrière.

Quelle est la nature de cette tumeur et quel organe en est le siège? Il n'y a pas à penser au foie qui occupe dans l'hypocondre droit sa position normale, il faut éliminer le rein qui ne paraît pas avoir quitté à gauche la région lombaire; tout est en faveur d'une tumeur de la rate, l'*organe par excellence des tumeurs de l'hypocondre gauche*. Reste à savoir quelle est la nature de cette tumeur. D'une façon générale, les très grosses rates, rate palustre, rate leucémique, rate tuberculeuse, splénomégalie primitive, sont surtout des tumeurs du ventre; nées dans l'hypocondre gauche, leur poids et leur volume les attirent en bas, dans le ventre; leur partie supérieure se loge il est vrai derrière les côtes, dans l'hypocondre qu'elles déforment, mais ce n'en est, en tout cas, que la moindre partie, la masse principale de la tumeur est dans le ventre. Toute autre est la conformation de la tumeur de

notre malade. Ce qu'on sent dans le ventre n'est que la petite partie de la tumeur, celle qui mesure 9 centimètres en hauteur; tandis que la grosse partie de la tumeur, celle qui mesure 19 centimètres en hauteur, se cache derrière la cage thoracique, déjetant les côtes en dehors, refoulant bien haut le diaphragme et le poumon et déviant le cœur à droite du sternum. Dans son ensemble, la tumeur est abdomino-thoracique, mais en réalité, je le répète, elle est bien plus thoracique qu'abdominale. Ce n'est pas ainsi que se comportent les variétés de splénomégalies que je viens de vous énumérer.

Si, au lieu d'être à gauche, cette tumeur était à droite, nous n'hésiterions pas à faire le diagnostic de kyste hydatique du foie, nous penserions à ces grands kystes de la face convexe du foie, bien décrits par Dolbeau, qui refoulent les organes thoraciques au point de simuler un épanchement pleural. Chez notre malade, la tumeur siégeant à gauche, il nous paraît logique de diagnostiquer un kyste hydatique de la rate, la partie abdominale de la tumeur comprenant la rate, la partie thoracique, étant purement kystique. Un dernier point reste cependant à élucider; est-il bien certain que ce malade n'ait pas à gauche un grand épanchement pleural? Nous en trouvons les principaux signes : matité absolue jusqu'au troisième espace intercostal, disparition de la sonorité de l'espace de Traube, absence de vibrations, silence complet à l'auscultation et forte déviation du cœur qu'on sent battre à droite du sternum.

Telle n'est pas mon opinion. Je rejette l'idée d'un épanchement pleural pour deux raisons : la première, c'est que la voussure nettement accusée aux dernières côtes est bien plus en rapport avec l'hypothèse d'une tumeur de l'hypocondre qu'avec l'hypothèse d'un liquide libre dans la grande cavité pleurale. La deuxième raison, c'est que le mamelon gauche est de trois centimètres plus élevé que le mamelon droit; or, au cas d'épanchement pleural, pour si dévié que soit le cœur, les deux mamelons restent sensiblement sur le même plan horizontal, tandis qu'au cas de kyste hydatique de la rate, la pression se faisant de bas en haut, tous les

téguments, y compris le mamelon, sont poussés par en haut, d'où la forte différence de niveau, chez notre malade, entre les deux mamelons.

Bien d'autres raisons militent en faveur du kyste hydatique de la rate. Il ne peut être question ici de rate palustre, et, du reste, cet homme n'a jamais eu le moindre symptôme de paludisme. Je vous ai dit également pourquoi nous devons rejeter l'hypothèse d'une rate leucémique ; le sang est normal, il est même riche en hématies : 5.180.000 globules rouges pour 6.800 globules blancs. Les symptômes généraux cadrent bien avec le diagnostic de kyste hydatique, dont l'évolution et l'accroissement sont longtemps compatibles avec la santé. La maladie ne s'est traduite pendant une longue période que par un seul symptôme, douleurs à l'hypocondre et à l'épaule gauche. Ces douleurs durent depuis quatre ans, avec alternatives d'exacerbation et d'accalmie. A différentes reprises, en décembre 1897, en février et en octobre 1898, on a combattu les douleurs par des liniments, par des badigeons iodés, on a même donné la quinine à cause du volume de la rate. Le malade ne peut préciser exactement le début de la voussure thoracique ; mais depuis six mois, l'ampliation et la déformation se sont accentuées, les vêtements sont devenus trop étroits et bien des mouvements sont devenus difficiles. Depuis cette époque, la respiration est notablement gênée, la dyspnée et les douleurs sont actuellement les symptômes dominants.

A part ces troubles douloureux et dyspnéiques, cet homme est en assez bon état ; les forces n'ont pas périclité, il a bon appétit, il a peu maigri. En conséquence, nous avons formulé le diagnostic de kyste hydatique de la rate ayant fait sa poussée par en haut. Le kyste est remonté vers le thorax, à la façon des kystes de la face convexe du foie, il a déjeté les côtes en dehors, il a refoulé le diaphragme et le poumon, il a dévié le cœur à droite du sternum, il simule un grand épanchement pleural, mais la plèvre est libre. D'autre part, le kyste et la rate forment dans l'abdomen une tumeur d'un certain volume à forme ovalaire. L'absence de fièvre et de frissons, l'absence de tout symptôme infectieux

permettent d'affirmer que le kyste n'est pas en voie de suppuration, son liquide doit être clair et transparent comme l'eau de roche.

Telle est notre appréciation sur le malade qui nous a été confié. Je me garderai bien de pratiquer une ponction exploratrice à l'effet de confirmer notre diagnostic. En fait de kystes hydatiques, les ponctions dites exploratrices (extraction de quelques grammes de liquide) *doivent être bannies*. J'aurai l'occasion de traiter longuement ce côté capital de la question, à l'une de nos prochaines séances, au sujet des kystes hydatiques du foie. Je vous dirai que l'exploration d'un kyste, fût-elle faite avec une fine aiguille aspiratrice, peut avoir les plus terribles conséquences. C'est un contrôle dont le diagnostic doit se passer. La ponction aspiratrice est dans quelques cas un mode de guérison; elle peut servir à vider un kyste, fort bien; mais elle ne doit jamais servir à l'explorer. Quand elle est totale, l'évacuation du liquide n'est suivie d'aucune complication, mais quand elle est limitée à quelques grammes (ponction exploratrice), le liquide hydatique sous pression peut passer dans le péritoine à travers le pertuis laissé par l'aiguille, d'où les accidents.

Je porte sur notre malade un pronostic favorable. J'espère qu'il guérira de son kyste hydatique à la condition qu'il soit opéré sans trop tarder. Dans le cas actuel, la temporisation pourrait être funeste. Rien ne dit qu'un jour ou l'autre ce kyste déjà ancien ne se laisserait pas infecter, ce qui agraverait singulièrement le pronostic. Rien ne dit que dans sa poussée ascendante, le kyste n'arriverait pas à perforer le diaphragme et la plèvre et à déterminer ainsi les plus redoutables complications. Donc il faut intervenir sans perdre un temps précieux. Je ne conseillerai pas ici la simple ponction aspiratrice, qui dans quelques kystes hydatiques du foie *bien choisis* donne de bons résultats. Il faudra recourir à la laparotomie, et une fois le ventre ouvert, on prendra la décision inspirée par les circonstances, on pratiquera ou non, la splénectomie. L'opération sera faite par le Dr Gérard Marchant, qui connaît le malade, qui l'a déjà examiné et qui de son côté, a conclu sans hésitation au diagnostic de kyste

hydatique de la rate. Dans une des prochains séances, je vous ferai connaître les résultats de l'opération.

. . . . . .

MESSIEURS,

Ainsi que je vous l'avais annoncé, le malade chez lequel nous avions diagnostiqué un kyste hydatique de la rate a été opéré par M. Gérard Marchant. L'incision abdominale, partie du rebord costal gauche, a été prolongée en bas, dans la direction du bord externe du muscle droit, sur une étendue de 14 centimètres. Après incision du péritoine, on a reconnu la rate, libre d'adhérences et fort abaissée dans l'abdomen. Elle était volumineuse et en partie coiffée par un énorme kyste hydatique qui s'engageait sous les côtes et remontait dans le thorax en refoulant le diaphragme. Des compresses aseptiques montées sur des pinces ont été placées dans la cavité abdominale, de façon à écarter l'estomac et l'intestin. Ces compresses, qui formaient au kyste comme un lit sous-jacent, étaient destinées à recevoir le liquide qui aurait pu s'écouler pendant la ponction ; elles avaient aussi pour but de protéger la cavité péritonéale contre toute inoculation suspecte.

Deux écarteurs latéraux éloignaient les lèvres de l'incision, pendant qu'un troisième écarteur, placé au-dessous et en dedans des côtes, déclinait celles-ci en haut et en avant. Par l'incision largement béante, on aperçut l'extrémité inférieure de la rate et la paroi du kyste qui bombait à la façon d'une demi-sphère entre la rate et l'estomac. Le kyste était comme plaqué sur la rate, il semblait en émerger, et n'était adhérent qu'au niveau du hile. Le doigt pouvait circonscrire la rate libre dans toute sa circonférence, excepté au hile, lieu d'origine du kyste. La paroi kystique était ardoisée, bleuâtre et d'une minceur translucide.

Un gros trocart est plongé dans le kyste et donne issue à deux litres environ d'un liquide transparent comme de l'eau de roche. On vide ainsi le kyste hydatique et pour s'opposer à son retrait, on saisit sa paroi avec une pince en cœur

à large surface. A peine le trocart est-il retiré, que sous l'influence de saccades de toux, jaillit un flot de liquide. On incline alors l'opéré sur le côté gauche et un litre de liquide est encore évacué, ce qui porte à trois litres au moins la quantité de liquide contenu dans ce kyste uniloculaire.

Le liquide kystique étant évacué, M. Gérard Marchant eut d'abord l'idée de saisir la rate et de la tirer au dehors avec la plus grande portion de la paroi du kyste. Mais cette splénectomie suivie de l'excision d'une portion de la poche ne lui parut pas praticable à cause de la minceur de la paroi kystique et à cause de son retrait et de son adhérence vers les parties profondes.

Il trouva plus rationnel de marsupialiser la poche à la paroi, ce qui fut fait non sans difficulté en raison de la friabilité et de la situation profonde de la paroi kystique. Lorsque cette marsupialisation fut effectuée par huit points à la soie, en U, il ne restait qu'à refermer la cavité abdominale par trois plans de sutures étagées.

Avant d'introduire deux drains dans la poche kystique, l'opérateur voulut se rendre compte de la profondeur de cette poche ; les plus longues pinces porte-éponges n'en purent rencontrer le fond. Les suites de l'opération ont été fort bonnes, malgré une élévation de température qui a persisté pendant quelques jours, élévation qui n'est pas rare à la suite des opérations de kyste hydatique, sans qu'on puisse trop en expliquer la cause.

A dater de ce moment, l'amélioration a suivi progressivement son cours, la cavité kystique s'est comblée, la plaie s'est cicatrisée, et je vous présente le malade complètement guéri. Il ne souffre plus, il respire normalement; les douleurs vives et les accès d'oppression qui depuis longtemps étaient les symptômes dominants de sa maladie ont complètement disparu. Vous pouvez constater qu'il ne reste plus trace de voussure thoraco-abdominale, le mamelon gauche est maintenant sur le même plan que le mamelon droit, le cœur n'est plus dévié, il a repris sa position normale, le poumon gauche respire jusqu'en bas, l'espace de Traube a retrouvé sa sonorité.

Telle est l'observation de ce kyste hydatique développé dans le hile de la rate. Par sa tendance à se porter en haut vers le thorax, il fait partie d'une variété clinique que je vous propose de nommer kyste splénique « *à type ascendant* ».

Le schéma ci-dessous est la reproduction de ce kyste à type ascendant. Je vous rappelle ses caractères dominants : Il fait sa principale poussée en haut vers le thorax ; il refoule le diaphragme, le poumon, il dévie le cœur à droite du sternum et simule au premier abord un épanchement pleural. Dans son développement, il déjette fortement les côtes en dehors, aussi l'hypocondre gauche fait-il une forte voussure. Par son extension abdominale, le kyste forme dans le ventre une tumeur irrégulière et non mobile. Ses symptômes sont plus thoraciques qu'abdominaux.

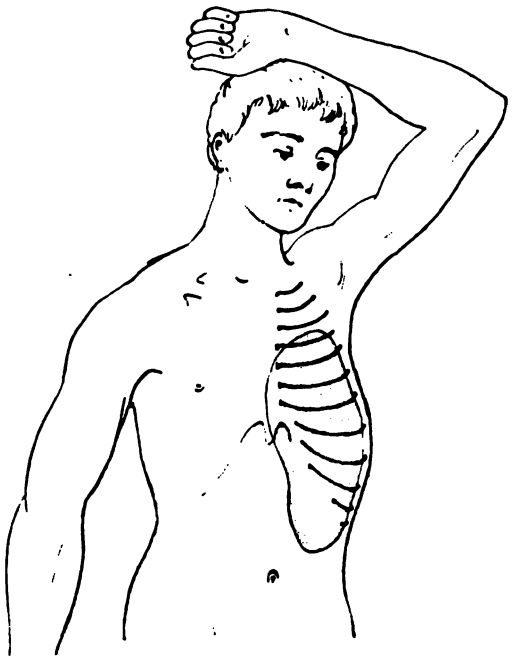

Par un de ces hasards qui ne sont pas rares en clinique, nous avons eu, salle Saint-Christophe, n° 20, un second ma-

lade atteint, lui aussi, de kyste hydatique de la rate. Tous les élèves du service en ont fait le diagnostic tant les analogies étaient grandes avec le cas précédent. Il y avait néanmoins quelques différences que je vais vous signaler. Chez le second malade, la voussure de l'hypocondre était moins accentuée que chez le premier ; par contre, la tumeur abdominale était beaucoup plus grosse, descendait au-dessous de l'ombilic et dépassait à droite la ligne blanche. La matité indiquant la limite supérieure de la tumeur remontait moins haut que chez le premier ; elle s'arrêtait à la cinquième côte, au lieu d'atteindre la troisième ; le cœur était à peine dévié et les deux mamelons étaient sensiblement sur le même plan.

Les symptômes douloureux, douleurs thoraciques et abdominales, tiraillements, pesanteur, dataient de trois ans. La déformation de l'hypocondre et le développement du ventre n'étaient appréciables que depuis un an. De cette époque dataient les troubles dyspeptiques : perte de l'appétit, digestions pénibles et constipation. A part ces quelques symptômes, l'état général était resté bon, le malade avait peu maigri et n'avait jamais eu de fièvre. Je m'arrêtai au diagnostic de kyste hydatique de la rate et je me gardai bien, pour les raisons que vous savez, de confirmer le diagnostic par une ponction exploratrice. Je pensai qu'il y avait lieu d'intervenir sans tarder et je priai M. Gérard Marchant de vouloir bien se charger de l'opération, qui fut faite dans les conditions que je vais vous rapporter.

La paroi abdominale est ouverte par une incision gauche qui va du rebord des fausses côtes à deux centimètres au-dessous de la ligne ombilicale. On met à découvert un énorme kyste sphérique presque partout recouvert par la rate qui s'étale à sa surface à la façon d'une enveloppe. On ne constate d'adhérences qu'au niveau du ligament phrénico-splénique. La ponction, faite sur un point où la coque kystique est fort amincie, donne issue à deux litres de liquide caractéristique dans lequel ont été reconnus des crochets d'échinocoque. A mesure que la rate kystique se vide, elle est extériorisée, et après quelques manœuvres sur lesquelles

je n'insiste pas, la rate est enlevée. Le résultat de l'opération a été la guérison du malade.

Telle est l'observation de ce kyste hydatique développé à l'intérieur de la rate. Par sa tendance à se porter en bas, dans le ventre, il fait partie d'une variété clinique que je vous propose de nommer kyste splénique « *à type descendant* ». Le schéma ci-dessous est la reproduction de ce kyste à type descendant. Je vous rappelle ses caractères dominants. Il fait sa principale poussée en bas dans l'abdomen, il remonte moins haut que le précédent dans le thorax, il déjette moins les côtes, la voussure qu'il provoque à l'hypocondre est moins accentuée, mais, par contre, il forme dans le ventre une énorme tumeur qui envahit la fosse iliaque et dépasse la ligne blanche. Ses symptômes sont plus abdominaux que thoraciques.

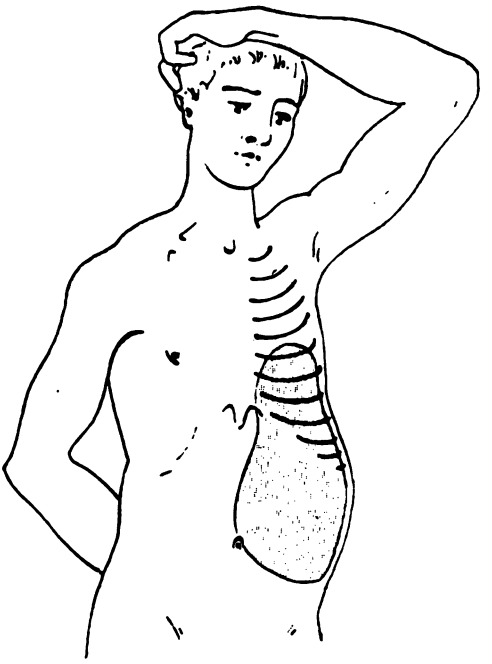

Ce deuxième cas de kyste hydatique de la rate a donné lieu à quelques particularités intéressantes sur lesquelles je

crois utile d'insister. Je mets d'abord sous vos yeux la pièce anatomique. Bien que la tumeur dans son ensemble soit allongée, un peu fusiforme, le kyste, lui, avait conservé une forme absolument sphérique. Vous pouvez en juger par la cavité sphérique creusée par le kyste au centre même de la rate, cavité qui est hémisphérique sur la planche ci-dessous, cette planche reproduisant, fortement réduite, une moitié de la rate sectionnée en deux parties égales suivant son grand axe. Vous constatez sur cette pièce que les kystes hydatiques conservent une forme sphérique, quelles que soient la forme et la résistance des tissus dans lesquels ils se développent.

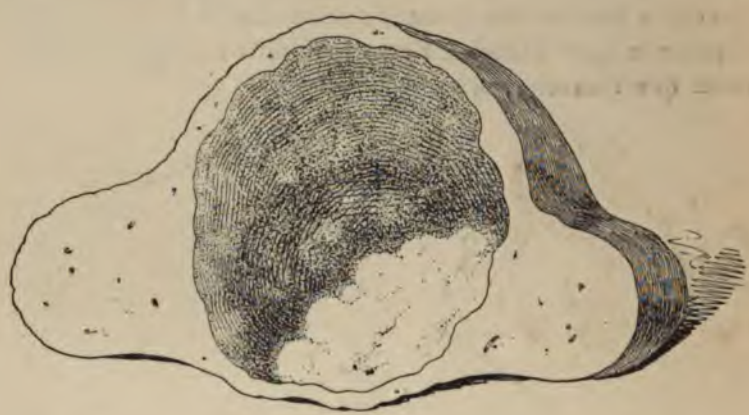

Vous voyez également sur cette planche que le tissu splénique péri-kystique n'a pas partout la même épaisseur. Ce tissu est très aminci et réduit à l'état de coque au point qui correspond au centre de la rate, tandis que, aux extrémités, il a subi une telle exubérance, que la rate, après ablation du kyste, pesait encore 800 grammes, c'est-à-dire quatre fois son poids normal.

Dans la partie amincie, qui forme coque, du tissu de sclérose (périsplénite) s'est substitué au tissu normal de la rate. A mesure que l'on va du centre aux extrémités, la périsplénite existe toujours, mais le tissu splénique s'hypertrophie considérablement. Vous pouvez voir ces détails sur les pré-

parations de M. Wlaëff, reproduites dans les planches ci-dessous :



A, capsule sclérosée (périsplénite); B, zone sous-capsulaire avec prédominance du tissu conjonctif et section de deux arterioles épaissies; C, commencement de la pulpe splénique hypertrophiée; D, pulpe splenique.

Quelle est donc dans le cas actuel la signification de cette hypertrophie splénique qui compense bien au delà, les pertes subies par les portions de rate atrophiées? Cette variété d'hypertrophie splénique, non encore décrite, que je sache, me paraît comparable à l'hypertrophie compensatrice hépatique qui a été si bien étudiée par Hanot[1], et par mon chef de clinique, M. Kahn[2], dans bon nombre de maladies du foie, gros foie alcoolique, gros foie tuberculeux, kyste hydatique du foie, etc. Arrêtons-nous un instant sur cette intéressante question.

L'expérimentation prouve que la glande hépatique possède à un haut degré la faculté de se régénérer. Ponfick le premier a montré qu'il est possible de pratiquer, sans danger pour la vie de l'animal (chien, lapin, rat), l'ablation de la moitié et même des trois quarts du foie. L'animal reprend l'appétit et se rétablit peu à peu au bout de quelques jours. On voit alors le reste du foie s'hypertrophier de manière à doubler ou à tripler de volume en trois ou quatre semaines. Au bout de trente-six jours, en moyenne, le tissu hépatique est régénéré, de telle façon que la partie néoformée atteint un poids qui dépasse même quelquefois celui d'un foie normal. Cette régénération résulte de l'hypertrophie de l'organe et surtout de l'hypertrophie des cellules hépatiques. Les lobules atteignent des dimensions trois ou quatre fois plus considérables que les lobules normaux. On peut les reconnaître à l'œil nu. La prolifération cellulaire débute par la périphérie du lobule et gagne progressivement vers le centre. Cette prolifération est régulière et les parties néoformées gardent le type anatomique primitif. L'étude histologique prouve qu'il s'agit bien d'hyperplasie proprement dite et les dosages de l'urée semblent bien justifier la désignation de compensatrice. A la suite de l'ablation du foie, le chiffre de l'urée s'abaisse. Cette diminution est proportionnelle à la quantité de foie enlevée. Quelque temps après l'opération (10 à 15 jours), on voit le

1. Hanot. *Bullet. de la Soc. méd. des hôp.*, 18 juillet 1896. — *Presse médicale*, avril 1895.

2. Kahn. *De la régénération du foie.* Thèse de Paris. 1896.

taux de l'urée s'élever progressivement et atteindre même le chiffre antérieur.

Ces résultats expérimentaux ont été transportés dans le domaine de la pathologie humaine et les kystes du foie ont fourni les premiers exemples de régénération hépatique. Alors même qu'une partie du foie est détruite par le kyste, la portion respectée s'hypertrophie, au point d'égaler et de doubler le volume du foie normal. Vous en avez eu un remarquable exemple dans notre service; un de nos malades ayant succombé à la maladie d'Addison, on a trouvé au lobe droit du foie, un kyste hydatique qui était passé inaperçu pendant la vie. La perte de tissu hépatique occasionnée par le kyste était plus que compensée par une hypertrophie du lobe gauche, l'organe débarrassé de son kyste pesant 1.800 grammes. Dans un cas publié par M. Chauffard[1], le foie vidé de son kyste pesait 2.600 grammes, c'est-à-dire 1.000 grammes environ de plus qu'un foie normal.

Eh bien, la rate atteinte de kyste hydatique, me paraît subir, au même titre que le foie, une exubérance de son tissu, qui n'est autre qu'une hypertrophie compensatrice. Du reste, cette variété d'hypertrophie splénique ne doit pas être rare, si j'en juge par quelques mots qui sont englobés, çà et là, sans idée préconçue, dans les observations concernant les kystes hydatiques de la rate : cas de Snéguirew[2] : après ablation du kyste, la rate avait le double ou le triple de son volume normal — cas de Robert : la rate était hypertrophiée — cas de Jayle[3] : la rate très hypertrophiée mesurait 17 centimètres sur 14 — cas d'Arnozan[4] : la rate était hypertrophiée, puisque, défalcation faite du kyste, elle pesait 250 grammes. La question de l'hypertrophie compensatrice de la rate dans les kystes spléniques me paraît donc jugée; elle doit prendre place à côté de l'hypertrophie compensatrice du foie.

1. Chauffard. *La semaine médicale*, 1896, p. 255.
2. Cette observation et la suivante sont consignées dans la thèse de M. Gras *Kystes hydatiques de la rate*, Bordeaux, 1896.
3. *Bulletin de la Société anatomique*, Décembre 1891, p. 647.
4. *Thèse* de M. Gras, p. 71.

Une autre question ne manque pas d'intérêt, c'est l'étude comparative du sang avant et après la splénectomie. Le Dr Wlaëff, professeur agrégé de l'Académie militaire de Saint-Pétersbourg, et qui suit actuellement notre clinique de l'Hôtel-Dieu, a bien voulu me faire part des intéressantes recherches qu'il a faites pendant le séjour de notre malade dans le service chirurgical de M. Gérard Marchant; en voici le résultat :

Avant l'ablation de la rate, l'examen du sang donnait 4.400.000 globubles rouges et 10.560 globules blancs. Rapport : 1/417.

Vingt-quatre heures après la splénectomie, 3.820.000 globules rouges, et 21.200 globules blancs. Rapport : 1/181.

Cinq jours après l'opération, 3.610.000 globules rouges, et 12.600 globules blancs. Rapport : 1/286.

Douze jours après l'opération, 3.520.000 globules rouges et 13.600 globules blancs. Rapport : 1/258.

Vingt-huit jours après l'opération, 3.500.000 globules rouges et 8.400 globules blancs. Rapport : 1/410.

Trente-cinq jours après l'opération, 3.637.000 globules rouges et 12.000 globules blancs. Rapport : 1/303.

Quarante-six jours après l'opération, 3.800.000 globules rouges et 11.700 globules blancs. Rapport : 1/324.

Soixante et un jour après l'opération, 4.000.000 de globules rouges et 12.000 globules blancs. Rapport : 1/310.

Quatre-vingt-six jours après l'opération, 4.250.000 globules rouges et 14.000 globules blancs. Rapport. 1/304.

Ce tableau comparatif montre qu'aussitôt après l'ablation de la rate, le nombre des globules rouges a baissé considérablement, tandis que le nombre des globules blancs a doublé. Les jours suivants, les globules rouges ont continué à diminuer de nombre jusqu'au vingtième jour, puis ils ont progressivement augmenté jusqu'au quatre-vingt-sixième jour où ils ont repris leur taux normal. Les globules blancs au contraire n'ont pas diminué en proportion, et en définitive leur nombre est resté plus élevé après l'opération. Pendant les quelques, semaines qui ont suivi la splénectomie, M. Wlaëff a remarqué chez le malade une augmentation pas-

sagère du corps thyroïde et une hypertrophie transitoire des ganglions lymphatiques du cou, de l'aisselle et de l'aine.

L'examen du sang a porté également sur l'état des globules et sur les rapports de leurs différentes variétés.

La numération et les rapports des éléments du sang enregistrés avant la splénectomie ont donné des chiffres sensiblement normaux : globules rouges, 4.400.000 ; globules blancs, 10.560. Les globules blancs étaient répartis de la façon suivante : petits leucocytes mononucléaires (lymphocytes des Allemands) et grands leucocytes mononucléaires, 15,4 p. 100 ; leucocytes intermédiaires, 7,6 p. 100 ; leucocytes à noyaux polymorphes (polynucléaires), 77 p. 100 ; leucocytes à grains éosinophiles, 4 p. 100. La planche ci-dessous reproduit une préparation du sang *avant* la splénectomie, tout est normal, globules rouges et globules blancs ; ces derniers sont répartis comme suit :

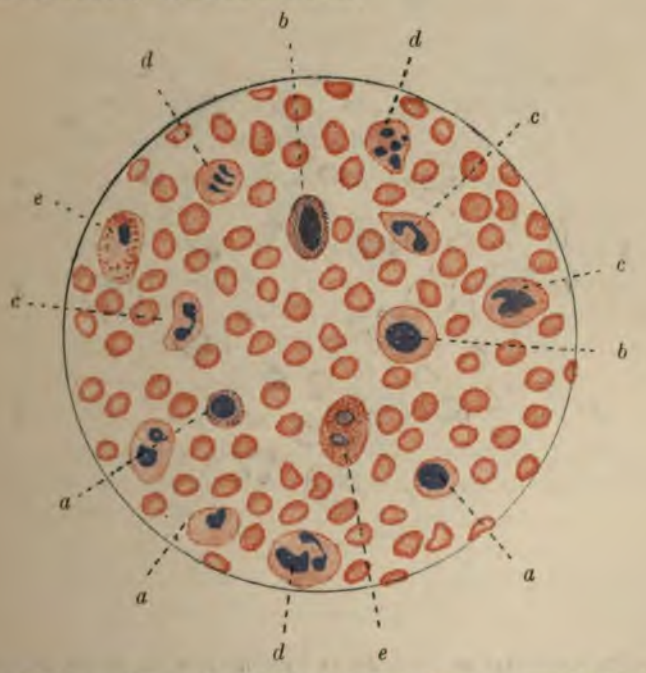

a, petits leucocytes mononucléaires (lymphocytes) ; *b*, grands leucocytes mononucléaires ; *c*, leucocytes intermédiaires ; *d*, leucocytes polynucléaires ; *e*, leucocytes éosinophiles.

Sur un examen du sang pratiqué *un mois après* l'ablation de la rate, on voit que tout est modifié, globules rouges et globules blancs. Les globules rouges ont diminué de nombre (3.820.000); certains sont modifiés dans leur forme; leur contour, au lieu d'être circulaire, prend des aspects d'amande, de poire, de virgule, de cœur. On voit également des globules rouges à noyau dans la proportion de 1 sur 20.000. Les variations des leucocytes portent principalement sur les mononucléaires et sur les réactions colorantes de leur protoplasma; tandis que les uns se laissent fortement colorer, d'autres ne prennent plus la matière colorante. On voit également un globule blanc en karyokinèse, ce qui n'existe pas dans le sang normal. Toutes ces modifications sont indiquées sur la planche ci-dessous.

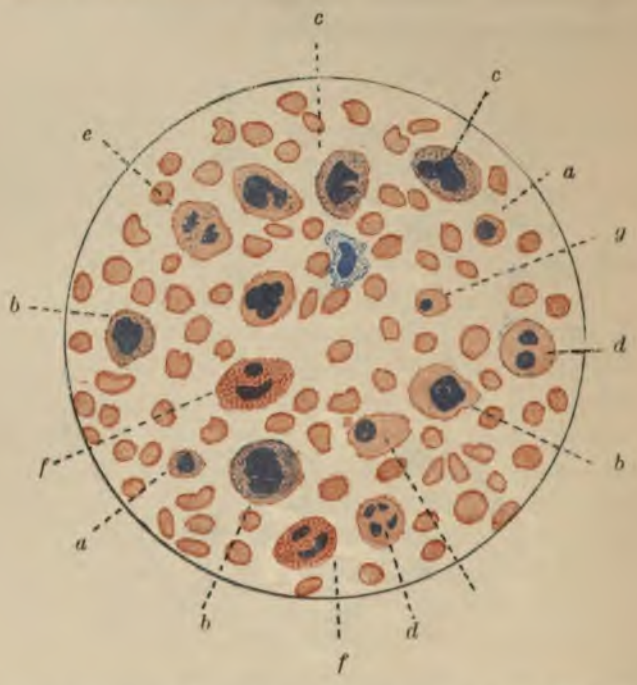

a, petits leucocytes mononucléaires (lymphocytes); *b*, grands leucocytes mononucléaires; *c*, leucocytes intermédiaires; *d*, leucocytes polynucléaires; *e*, leucocyte en karyokinèse; *f*, leucocytes éosinophiles; *g*, globule rouge à noyau.

Un examen du sang fait *trois mois* après la splénectomie montre que le sang a repris son aspect normal. Il est évident qu'une suppléance s'est faite dans les organes hématopoiétiques. Les formes anormales de globules rouges, hématies déformées et hématies à noyau, les formes anormales de globules blancs et leucocytes en karyokinèse ont disparu. Les proportions entre les diverses variétés sont normales, ainsi que le montre la planche ci-dessous.

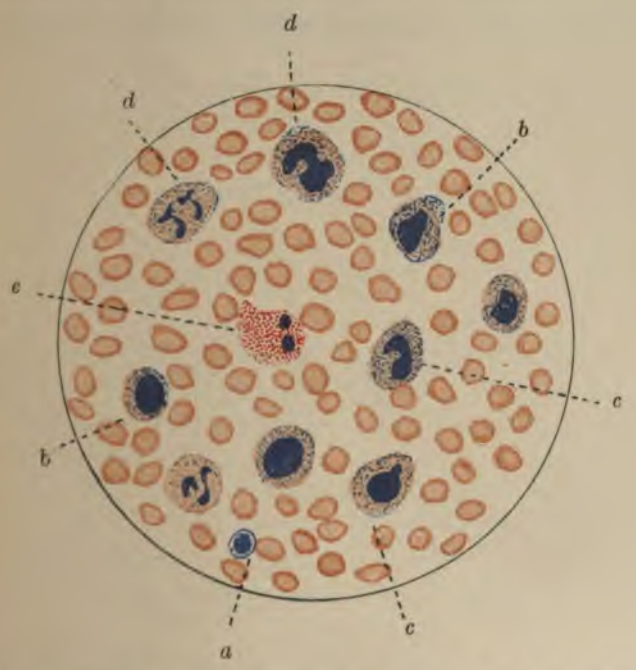

a, petits leucocytes mononucléaires (lymphocytes); *b*, grands leucocytes mononucléaires; *c*, leucocytes intermédiaires; *d*, leucocytes polynucléaires; *e*, leucocyte éosinophile.

Je me garderai bien de tirer, de ces intéressantes recherches, des conclusions concernant la formation et la transformation des globules rouges et des globules blancs du sang. Ce qui est certain, c'est qu'après l'ablation de la rate, une véritable perturbation s'est faite dans la quantité et dans la qualité des hématies et des leucocytes. Ce qui est encore

certain, c'est que cette perturbation n'a été que passagère, des suppléances se sont faites dans les organes hématopoiétiques et en trois mois le sang avait repris sa morphologie normale, l'équilibre était rétabli.

Je donnerai à la leçon suivante quelques détails complémentaires concernant la classification des globules blancs.

Grâce aux observations qui ont fait le sujet de cette leçon, il nous sera possible à la prochaine séance d'entreprendre dans son ensemble l'étude des kystes hydatiques de la rate.

SIXIÈME LEÇON

LES KYSTES HYDATIQUES DE LA RATE

(ÉTUDE MÉDICO-CHIRURGICALE)

MESSIEURS,

Les observations si instructives des deux malades dont il a été question à la dernière séance vont nous permettre d'envisager aujourd'hui, dans son ensemble, l'étude des kystes hydatiques de la rate.

Tous les kystes hydatiques de la rate ne se ressemblent pas, il s'en faut, vous en avez la preuve dans l'histoire de nos malades, dont les kystes, au point de vue anatomique et clinique, étaient absolument différents. Chez le second de ces malades, le kyste était intra-splénique, il s'était développé dans le centre de l'organe, le tissu de la rate refoulé excentriquement lui formait comme une coque, aussi M. Gérard Marchant, dans son opération, dut-il pratiquer la splénectomie. Chez le premier de ces malades, au contraire, le kyste était juxta-splénique, il n'était qu'accolé à la rate, il avait pris naissance dans le hile, laissant l'organe indemne, aussi la rate fut-elle complètement respectée par le chirurgien. Ce sont là, vous le voyez, des conditions anatomiques qui créent des indications thérapeutiques bien différentes. Aussi, au lieu de confondre en une même description tous les kystes

hydatiques de la rate, il me paraît utile de les classer en plusieurs variétés qui répondent à la nature même des faits.

Au point de vue *anatomique*, j'admets trois variétés de kystes hydatiques de la rate. Dans une première variété, celle que je vais d'abord étudier, le kyste se développe en plein tissu splénique, vers le centre de l'organe; dans ce cas, le tissu de la rate refoulé excentriquement forme comme une vaste coque au kyste hydatique. Il en résulte une tumeur formée, au centre, par le kyste et à la périphérie par le tissu de la rate. Tel était le cas de notre second malade : la rate étalée entourait le kyste et lui formait une enveloppe, mince en certains endroits, et très hypertrophiée ailleurs. L'hypertrophie de cette coque splénique (hypertrophie compensatrice) avait même pris de telles proportions que le tissu splénique atteignait le poids de 800 grammes.

J'ai réuni quelques cas de ces kystes hydatiques qui, nés au centre du tissu splénique, refoulent la rate à la façon d'une enveloppe excentrique. En voici une observation, rapportée par M. Rambeau [1]. Une femme entre à l'hôpital de la Charité, dans le service de Velpeau, en proie à un état dyspnéique et fébrile avec douleurs au flanc gauche. A l'examen de la malade, on constate à l'hypocondre gauche et au flanc, une voussure, un soulèvement en masse des parties affectées. Cette voussure forme une tumeur dont les limites ne sont pas nettement tranchées. La malade affirme que cette tumeur a pris, en moins de huit mois, les trois quarts de son volume actuel. Les douleurs aiguës, la dyspnée et la fièvre ne dateraient que de quinze jours. Cette femme ayant succombé quelques semaines plus tard, voici quels furent les résultats de l'autopsie : La rate est transformée en une énorme tumeur qui remplit la portion latérale gauche de l'abdomen. Elle donne au toucher la sensation d'une coque amincie, formée de tissu splénique, étalée sur une tumeur liquide qui occuperait le centre de l'organe.

1. *Bulletin de la Société anatomique*, t. XXIX, p. 341.

Une ponction donne issue à un litre et demi de liquide purulent. Le doigt introduit dans la cavité splénique ramène une volumineuse membrane sphérique qui n'est autre que l'enveloppe d'un kyste hydatique. Le tissu de la rate épanoui à la surface de ce kyste, lui forme une paroi adventice, plus ou moins épaisse suivant les points.

L'observation suivante, publiée par M. Hartmann, concerne une jeune femme de vingt-neuf ans, atteinte de tumeur abdominale, avec douleurs, troubles dyspeptiques et dyspnéiques. A l'examen de l'abdomen, on constate une grosse tumeur rappelant la forme d'un haricot, dont la convexité répond à la fosse iliaque gauche et dont le hile regarde l'ombilic. Au palper, la tumeur présente des contours arrondis avec une forte bosselure à sa partie supérieure gauche; elle est tendue, rénitente, indolente et très mobile dans tous les sens. Lorsqu'on la refoule en haut, ou lorsqu'on place la malade dans la position élevée du bassin, la tumeur vient se cacher en partie dans l'hypocondre gauche. On a alors la sensation nette de ballottement, comparable au ballottement rénal, avec la différence qu'au lieu d'être provoqué par la succussion de l'angle costo-vertébral, le ballottement est produit par les secousses imprimées dans l'espace costo-iliaque.

La tumeur, refoulée dans l'hypocondre, retombe, dès qu'on fait asseoir la malade, et dans sa descente elle détermine une sensation de tiraillement. On peut la repousser en grande partie à droite de l'ombilic, sans toutefois l'amener jusqu'à l'hypocondre droit. Si on l'attire fortement en bas, on provoque une douleur à gauche de l'ombilic. En présence de ces divers signes, M. Hartmann porte le diagnostic de kyste dans une rate mobile. L'examen du sang, fait par M. Vaquez, dénote un état à peu près normal.

M. Hartmann pratique la laparotomie et la splénectomie. A l'examen de la tumeur, on voit qu'elle est formée par un kyste hydatique de la rate, qui a refoulé le tissu splénique excentriquement, à la façon d'une calotte incomplète. A l'extrémité supérieure du kyste, le tissu splénique a l'aspect d'une languette aplatie rappelant par sa forme l'extrémité

d'une langue de bœuf. Ce tissu splénique, mince dans une étendue de deux travers de doigt, s'évase ensuite en une grosse masse arrondie et lobulée. Toute la partie inférieure évasée de la rate est occupée par un grand kyste hydatique bourré de petites hydatides [1].

Snéguirew (de Moscou) a observé un cas [2] qui rentre dans cette catégorie de kystes hydatiques intra-spléniques. L'incision abdominale étant faite sur la ligne blanche, on attire au dehors une tumeur splénique ayant la dimension d'une tête d'adulte. On détermine, au moyen d'un jet de vapeur, le ratatinement du tissu splénique, et on pratique, à travers la rate, une incision de 7 centimètres. Par cette ouverture, on pénètre dans un kyste hydatique logé dans la profondeur de l'organe. Après ablation du kyste, la rate avait encore le double, le triple de son volume normal (hypertrophie compensatrice.) A la suite de manœuvres opératoires sur lesquelles je n'ai pas à insister ici, l'opérateur se décide à enlever la rate, et l'opérée guérit sans avoir présenté la moindre réaction fébrile.

Dans une observation de Jejebherg [3] la rate formait au kyste « un véritable sac ». La paroi de ce sac était composée de deux couches, l'une externe, épaisse, formée de tissu splénique, l'autre interne, très mince, formée de tissu fibreux. L'ouverture du sac splénique donna issue à de nombreuses hydatides de dimensions variées.

Lyons a rapporté le cas d'une jeune femme atteinte de tumeur abdominale qui s'étendait de l'épigastre à la région iliaque gauche. L'opération fut faite et à l'ouverture du ventre on trouva une rate énorme qui fut incisée et d'ou on retira 4 litres environ de liquide hydatique. Ici encore il s'agissait de kyste intra-splénique, car la rate « creusée complètement par le kyste, ressemblait à un utérus après l'accouchement ».

Telle est la variété anatomique à laquelle je réserve la dé-

1. Hartmann. *Congrès français de chirurgie*, 1897, p. 498.
2. Vanverts. De la splénectomie, *Thèse* de Paris, 1897.
3. Cette observation et la suivante sont consignées dans la thèse de M. Gras : *Kystes hydatiques de la rate*, Bordeaux, 1896.

nomination de kyste hydatique « *intra-splénique* »; la pièce que je vous ai montrée à notre dernière séance en est un bel exemple. Dans cette variété, le kyste se développe au centre même de la rate, en plein tissu splénique et dans son développement il refoule autour de lui le tissu de la rate qui lui forme une coque, une enveloppe, un sac, dont l'épaisseur est inégalement répartie. Sur la pièce que je vous ai présentée, les parties amincies de l'enveloppe étaient en partie transformées en tissu scléreux, tandis qu'ailleurs, l'épaisseur du tissu splénique était exubérante et formait une hypertrophie compensatrice.

Je vous rappelle que dans son développement intra-splénique, le kyste hydatique conserve, ici comme ailleurs, une forme sphérique bien que la rate ait une forme allongée; sur la pièce que je vous ai montrée, la rate est creusée d'une cavité kystique régulièrement sphérique, tandis que la tumeur, dans son ensemble, est oblongue, recourbée et bosselée à ses extrémités, à cause de l'inégale répartition du tissu splénique à la surface du kyste.

Occupons-nous maintenant d'une autre variété anatomique des kystes hydatiques de la rate. Ici le kyste ne se développe pas au centre de l'organe, il prend naissance à la périphérie de la rate, à une extrémité, à un bord, non loin de la surface. En pareil cas, le tissu splénique ne s'épanouit pas sur le kyste à la façon d'une coque, il n'est compromis que dans une portion restreinte, le kyste *s'extériorise* et la rate conserve, ou peu s'en faut, sa forme normale, tout en s'hypertrophiant (hypertrophie compensatrice). Je vais vous citer plusieurs observations de ce genre. Dans une observation de la thèse de M. Gras[1], il est dit que le kyste hydatique s'était développé « à l'extrémité supérieure et au bord postérieur de la rate » qui s'était hypertrophiée. Dans un cas publié par M. Jayle, la rate, très hypertrophiée (abstraction faite du kyste), mesurait 17 centimètres sur 14; elle avait pris une forme triangulaire, la pointe était en bas et la base dirigée en haut supportait un énorme kyste hydatique « implanté à la

1. M. Gras. *Loco citato.*

partie supérieure et interne de l'organe » ; le tissu splénique s'étalait sur le kyste à une distance de dix centimètres[1]. Je vois dans une observation de Fink[2] que le kyste hydatique s'était développé « à la partie inférieure de la rate » dont la partie supérieure était normale. Les tumeurs kystiques qui composent cette deuxième variété sont généralement bilobées et de forme irrégulière ; la grosse partie de la tumeur est formée par le kyste extériorisé et la petite partie est due à la rate parfois hypertrophiée.

Dans une troisième variété, je place les kystes hydatiques qui se développent, non pas dans le tissu de la rate, mais à son contact, soit dans le hile, soit sous la capsule. Je réserve à cette variété la dénomination de kystes « *juxta-spléniques* », pour la différencier des kystes *intra-spléniques*. Notre premier malade vous a présenté un type de ces kystes hydatiques juxta-spléniques; le kyste coiffait la rate et semblait au premier abord faire corps avec l'organe ; mais la rate n'était en cause que par son pédicule, son tissu était indemne, c'est dans le hile que le kyste avait pris naissance.

James Oliver[3] a publié une observation qui rentre dans cette catégorie de kystes hydatiques juxta-spléniques. Il s'agit d'une dame qui vint le consulter pour une tumeur qui remplissait le bas-ventre et qu'on sentait dans le cul-de-sac gauche par le toucher vaginal; le palper bimanuel donnait la sensation que c'était bien la même tumeur. Comme les douleurs paraissaient surtout vives à la région ovarienne gauche, la tumeur fut considérée comme un kyste du ligament large et l'opération fut décidée. L'incision abdominale mit à découvert un énorme kyste relié à la paroi antérieure de l'abdomen par des adhérences solides étalées du pubis à l'ombilic. En disséquant la tumeur, on la trouva adhérente à l'épiploon dans l'hypocondre gauche. Le kyste, ayant la forme d'une outre, était solidement relié par un pédicule au bord droit et inférieur de la rate. On évacua d'abord le kyste; il contenait environ cinq ou six pintes de liquide et beaucoup de

1. *Bulletin de la Société anatomique*, décembre 1891, p. 647.
2. *Thèse* de Vanverts, p. 186.
3. *Thèse* de Gras, p. 76.

vésicules hydatiques dont quelques-unes avaient la dimension d'une noix. On sentait parfaitement la paroi du kyste se perdre dans le pédicule adhérent à la rate ; il s'agissait donc ici d'un kyste jaxta-splénique pédiculisé. Le pédicule fut lié et coupé comme un pédicule de kyste ovarien : la malade guérit sans accident.

Cette variété de kyste hydatique juxta-splénique a son analogue dans les kystes du rein, ainsi que le prouve l'observation suivante[1]. Une jeune fille se plaignant de douleurs vives consulte un médecin qui trouve à l'hypocondre gauche une tumeur. Deux ans plus tard, cette tumeur fort douloureuse, très volumineuse, faisait saillie dans le flanc et dans l'hypocondre gauche. Le diagnostic resta incertain, on hésita entre une tumeur du rein gauche et une tumeur de la rate, mais on ne songea même pas à l'opération, ce qui ne vous étonnera pas quand vous saurez que cette observation date d'une soixantaine d'années. La pauvre malade succomba. A l'autopsie, on trouva une tumeur de la dimension d'une tête d'enfant occupant le flanc gauche et l'hypocondre. La tumeur pèse 1.700 grammes ; c'est un kyste hydatique du rein, développé, non pas dans le tissu rénal, mais entre la capsule rénale et le tissu propre du rein qui est atrophié, au point que le kyste n'est séparé des calices et du bassinet que par une lame très mince de tissu. C'est, vous le voyez, un kyste juxta-rénal analogue aux kystes juxta-spléniques que je viens de vous décrire.

Je vous propose donc d'admettre, au point de vue anatomique, trois variétés de kystes hydatiques de la rate. A la première variété, qui est la plus nombreuse, appartient le kyste intra-splénique ; la rate, refoulée excentriquement par le kyste, lui forme une coque, une enveloppe, atrophiée par places, hypertrophiée en d'autres points. C'était le cas de notre second malade. Dans la deuxième variété, le kyste se développe, non pas au centre de la rate mais en un point du tissu splénique proche de la surface, il s'extériorise et il en résulte une tumeur bilobée, le gros lobe formé par le kyste,

1. Magdelain. Kystes hydatiques de la rate. *Thèse* de Paris, 1863, p. 35.

le petit lobe formé par la rate. A la troisième variété appartient le kyste juxta-splénique, sessile ou pédiculé; il se développe sous la capsule de la rate, à ses extrémités, sur ses bords, dans le hile, mais le tissu splénique reste indemne. La tumeur est irrégulière et bilobée, le gros lobe dépend du kyste, le petit lobe dépend de la rate. C'était le cas de notre premier malade.

Ces notions anatomiques étant posées, abordons le côté clinique de la question. Il en est des kystes hydatiques de la rate comme des kystes hydatiques du foie; on ne peut savoir à quel moment ils commencent à se développer, car il y a de part et d'autre une période latente de durée indéterminée. La douleur est généralement le premier signal des kystes hydatiques de la rate, elle durait depuis quatre ans chez notre premier malade et chez le second elle datait de plusieurs années; elle est consignée dans la plupart des observations que j'ai rassemblées; elle est rarement précoce, elle est plus souvent tardive. La douleur, surtout au début, n'est ni vive ni continue, elle est plutôt sourde, profonde, avec paroxysmes et périodes d'accalmie. Son siège est variable; chez l'un, elle simule la névralgie intercostale gauche; chez l'autre, elle est abdominale; chez un troisième, c'est l'épaule gauche et la région scapulaire qui sont douloureuses, surtout si le kyste avoisine le diaphragme. Parfois les douleurs deviennent très vives et nécessitent un traitement spécial : antipyrine, morphine, badigeons iodés, vésicatoires.

Les choses vont ainsi, un an, deux ans, plus longtemps même, comme chez nos malades, avec sensations de pesanteur, de tiraillements à l'hypocondre gauche et au ventre, sans apparition de signes nettement définis. Pendant cette longue période, l'appétit reste bon, les forces ne déclinent pas, peut-être existe-t-il quelques troubles dyspeptiques ou dyspnéiques. Mais vient un moment, où le kyste, par son développement, refoule les organes voisins, gêne leur fonctionnement, déforme la région et suscite des symptômes nouveaux. Dès lors, suivant que la tumeur kystique se développe dans un sens ou dans un autre, le tableau clinique se modifie telle-

ment, qu'il me paraît indispensable, pour la description qui va suivre, de classer les kystes spléniques en deux catégories principales.

Veuillez jeter un coup d'œil sur la planche ci-jointe; vous y voyez la rate dans sa situation normale. Elle est là, profondément cachée dans l'hypocondre gauche, surmontée par la voûte diaphragmatique qui la sépare du poumon gauche et répondant sur un plan plus éloigné à la face interne des dernières côtes, qu'elle ne déborde pas.

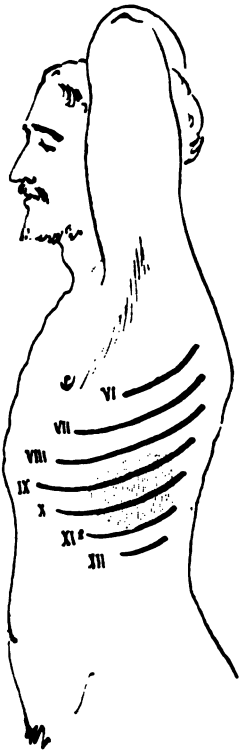

Qu'un kyste hydatique de la rate vienne à se développer, il peut prendre plusieurs directions. S'il se développe par en bas, nous le nommerons, ainsi que je vous l'ai dit, kyste splénique *à type descendant;* c'est dans le ventre qu'il fait sa principale saillie, la tumeur est surtout abdominale, tandis

que la partie supérieure de la tumeur, celle qui est cachée dans l'hypocondre, derrière les côtes, est de moindre importance. Si au contraire le kyste se développe par en haut, nous le nommerons kyste splénique *à type remontant*; il repousse le diaphragme, il se substitue dans sa poussée aux organes thoraciques qu'il refoule, la voussure occupe surtout l'hypocondre et le thorax, tandis que la partie inférieure de la tumeur, celle qui est dans l'abdomen, est de moindre importance.

Il est donc nécessaire d'étudier l'évolution et les symptômes des kystes hydatiques de la rate suivant qu'ils font leur poussée principale par en bas, vers l'abdomen (type descendant), ou par en haut, vers le thorax (type ascendant). Je suis d'autant plus autorisé à admettre ces deux variétés cliniques, qu'elles sont la reproduction fidèle des deux cas que je vous ai soumis à notre dernière séance.

Supposons d'abord le cas réalisé par notre premier malade, où le kyste splénique fait sa poussée par en haut, de l'hypocondre gauche vers le thorax (type ascendant). C'est l'hypocondre qui, tout d'abord, en subit les atteintes. Dans son développement, la tumeur soulève le diaphragme et déjette en dehors les dernières côtes. Le malade se plaint de douleurs thoraciques et scapulaires, qui simulent la névralgie intercostale et la scapulalgie. En même temps, le thorax se déforme et s'élargit à sa base, les dernières côtes déjetées, forment voussure. Jusque-là, vous le voyez, tout se passe dans l'hypocondre; néanmoins, la tumeur commence à être abdominale, elle fait saillie dans le flanc, sous les côtes.

Le kyste splénique continuant à se développer, les symptômes s'accentuent. La respiration est gênée, l'oppression est d'autant plus grande que le diaphragme et le poumon sont plus refoulés et la voussure du thorax inférieur est d'autant plus accusée que les côtes sont plus fortement déjetées. A cette période, la tumeur n'est pas seulement rétro-costale, thoracique, elle est abdominale, elle fait saillie dans le ventre, elle est indolente, à contours peu réguliers elle est peu mobilisable, enclavée qu'elle est dans le thorax.

Enfin, vient un moment, comme chez notre premier malade,

où les symptômes acquièrent leur maximum d'intensité. Par sa poussée thoracique, le kyste refoule le poumon gauche jusqu'aux premiers espaces intercostaux et dévie le cœur à droite du sternum, la dyspnée est violente et entrecoupée d'accès d'oppression qui coïncident ou alternent avec des crises névralgiques. Certains mouvements deviennent fort pénibles. Du côté de l'abdomen, la tumeur prend de l'ampleur et provoque des troubles dyspeptiques. La voussure n'occupe pas seulement l'hypocondre, le flanc y participe. Quand on place le malade debout, et quand on le regarde de face, en le faisant pivoter sur sa gauche, voussure et déformation deviennent encore plus apparentes.

En somme, ce qui domine dans cette variété de kyste splénique, à *type remontant*, ce ne sont pas les symptômes abdominaux, ce sont les symptômes thoraciques. Au premier abord, ce kyste simule un épanchement pleural, il repousse le diaphragme, il refoule le poumon, il dévie le cœur. A la percussion, on constate une matité, qui remonte suivant l'ampleur du kyste, jusqu'au cinquième, quatrième et même troisième espace intercostal. La matité existe également dans l'aisselle et en arrière de la poitrine, bien que ne concordant pas exactement avec la matité thoracique antérieure. Dans toutes les régions mates, les vibrations thoraciques sont abolies. A l'auscultation, on ne perçoit ni respiration normale ni bruits anormaux : c'est le silence. Au-dessus de la région mate, en avant et en arrière, on entend des râles de congestion pulmonaire. Bref, l'examen du thorax donne des signes de grand épanchement pleural.

Quelques nuances, qui ont leur importance, permettent néanmoins de faire le diagnostic entre un épanchement de la plèvre et le refoulement de la région thoracique par un kyste splénique. Au cas d'épanchement pleural, le thorax subit une ampliation générale perceptible à la vue et à la mensuration ; mais pour déjeter les dernières côtes, pour former une voussure saillante et limitée au thorax inférieur, il faut autre chose qu'un épanchement pleural, il faut une tumeur de l'hypocondre. L'égophonie, la pectoriloquie aphone, le souffle, signes habituels de l'épanchement pleural, manquent ou sont

exceptionnels quand les organes thoraciques sont refoulés par un kyste splénique.

Dans les deux cas, épanchement pleural ou tumeur kystique, le cœur peut être fortement dévié à droite du sternum, mais avec l'épanchement pleural, les deux mamelons restent sensiblement sur le même niveau, tandis qu'avec le kyste, le mamelon gauche, participant à la poussée qui soulève tous les téguments, se trouve de quelques centimètres plus élevé que le mamelon droit. C'était le cas chez notre premier malade.

Tels sont les symptômes dominants du kyste hydatique de la rate à type remontant; ces symptômes laissent un peu au second plan les signes abdominaux, dont je vais maintenant vous parler. Tout en proéminant vers la cavité thoracique, le kyste hydatique, par son poids et par son développement, est également entraîné vers l'abdomen. On trouve alors, dans le flanc, dans le ventre, une tumeur oblongue ou arrondie. Cette tumeur, qui n'est ni mobile ni mobilisable, puisqu'elle fait partie du kyste enclavé sous le thorax, cette tumeur, dis-je, ne prend pas dans le ventre de fortes dimensions, elle descend rarement plus bas que l'ombilic, elle empiète peu sur la ligne blanche.

Par la palpation et par la percussion, on constate qu'il s'agit là, au thorax et à l'abdomen, d'une seule et même tumeur, mesurant dans sa hauteur 25, 28, 30 centimètres, la partie sous-costale de la tumeur étant beaucoup plus restreinte que la partie sus-costale. Cette constatation permet d'éliminer les différentes variétés de mégalosplénie : mégalosplénie palustre, leucémique, bacillaire, etc., ces très grosses rates ayant pour caractère principal de remonter peu vers le thorax, et de descendre beaucoup dans le ventre, formant ainsi des tumeurs plus abdominales que thoraciques. Dans un instant, au sujet du kyste splénique à type descendant, nous aurons à faire le diagnostic du kyste splénique avec les mégalosplénies.

Je ne veux pas abandonner la description des kystes spléniques, à type ascendant, sans vous parler de quelques accidents graves qui peuvent en être la conséquence. Dans

leur mouvement ascensionnel vers le thorax, ces kystes provoquent parfois des complications, telles que la perforation du diaphragme et l'envahissement de la plèvre et du poumon par les hydatides. Ces complications sont notées dans les deux observations suivantes :

Le premier de ces cas[1] concerne une jeune femme du service de M. Arnozan entrée à l'hôpital pour des douleurs vives et déjà anciennes au côté gauche de la poitrine. On constate une forte voussure de l'hypocondre gauche. La région voussurée est mate et les vibrations y sont abolies. A l'auscultation, la respiration est à peine perceptible, sans bronchophonie ni égophonie. Le cœur est dévié à droite du sternum. L'exploration de l'abdomen fait découvrir une tumeur volumineuse, non douloureuse, qui descend à deux doigts de la crête iliaque et dont le bord tranchant est distant de quelques centimètres de l'ombilic. La percussion démontre que cette tumeur abdominale, diagnostiquée tumeur de la rate, se continue et se confond sans interruption avec la matité thoracique. On pratique une ponction dans le huitième espace intercostal gauche et on ne retire que quelques gouttes de liquide purulent, la canule étant oblitérée par une membrane blanchâtre. Examinée au microscope, cette membrane a la structure en feuillets des membranes hydatiques et le liquide purulent contient des crochets d'échinocoques.

Etant donnés la situation et le développement abdomino-thoracique de cette tumeur, MM. Arnozan et Demons portent le diagnostic de kyste suppuré de la rate. En conséquence, l'opération est décidée et pratiquée par M. Demons. Après résection de la neuvième côte, l'incision des tissus sous-jacents conduit dans une cavité d'où s'écoule une énorme quantité de liquide purulent avec nombreuses vésicules hydatiques. Le doigt introduit dans la cavité explore la voûte diaphragmatique et pénètre en arrière dans un hiatus en partie oblitéré par une membrane hydatique. Cette membrane est retirée avec des pinces, l'orifice de communication est agrandi et on

1. Gras. *Loco citato*, p. 63.

arrive alors dans une cavité abdominale. On en retire une quantité de vésicules hydatiques, on pratique un lavage et on introduit deux drains, l'un dans la cavité pleurale, l'autre dans la cavité kystique abdominale.

Le malade ayant succombé quelques jours plus tard, on trouve à l'autopsie un kyste suppuré, développé dans les trois quarts supérieurs de la rate. Le kyste, dans sa poussée ascendante, avait perforé le diaphragme et s'était ouvert dans la plèvre gauche. Le poumon gauche contenait de nombreuses hydatides. Au point de vue de notre classification anatomique, ce cas était un type de kyste intra-splénique; le tissu de la rate l'enveloppait partout, excepté au niveau de la perforation; de plus, la rate avait subi une certaine hypertrophie compensatrice, puisque, défalcation faite du kyste, elle pesait 250 grammes.

Voici une autre observation du même genre, concernant une femme atteinte depuis quatre ans d'une tumeur à l'hypocondre gauche[1]. A l'entrée de la malade à l'hôpital, on constate une tumeur volumineuse occupant le flanc, l'hypocondre gauche, les régions hypogastrique et ombilicale et descendant dans la fosse iliaque. La tumeur est surtout saillante à l'épigastre et à l'ombilic, elle se prolonge en haut sous les fausses côtes gauches et provoque une matité qui remonte jusqu'au cinquième espace intercostal. Dans toute la région mate, correspondante au thorax inférieur, absence de vibrations et de respiration. On fait le diagnostic de kyste de la rate ayant envahi la plèvre gauche.

L'opération est pratiquée par M. Reboul. L'incision abdominale met à découvert une énorme tumeur qui s'engage sous les côtes dans l'hypocondre gauche. On a la sensation d'une tumeur liquide, dont l'enveloppe, dans toutes les parties accessibles à la vue, est formée de tissu splénique. La ponction de la tumeur donne issue à une grande quantité de liquide séro-purulent avec débris d'hydatides. La paroi de la tumeur est incisée au thermocautère; on explore alors la cavité et l'opérateur constate que le kyste splénique s'enfonce

1. Gras. *Loco citato*, p. 71.

en haut sous la voûte du diaphragme et communique par un large orifice avec la cavité thoracique. Après des alternatives de bien et de mal, la situation semblait définitivement améliorée, lorsque surviennent des accidents cérébraux, hémiplégie gauche et apoplexie, suivis de mort.

A l'autopsie, on trouve la rate hypertrophiée (hypertrophie compensatrice). Le kyste hydatique s'était développé à l'extrémité supérieure de la rate, ce qui explique sa tendance à refouler le diaphragme et les organes thoraciques. Des coupes du cerveau mettent à nu, à la face interne de l'hémisphère droit, deux kystes hydatiques suppurés ouverts dans le ventricule latéral; ainsi s'expliquent l'apoplexie et la mort.

Nous venons d'étudier, Messieurs, les symptômes, l'évolution et les complications des kystes hydatiques spléniques « à type remontant », ceux qui refoulent les organes thoraciques; étudions maintenant les kystes spléniques à « type descendant », ceux qui se développent surtout par en bas et plongent dans la cavité abdominale. Ici les côtes sont moins déjetées, l'hypocondre est moins voussuré que dans la variété précédente; ce n'est plus à l'hypocondre, ce n'est plus au thorax que se fait la poussée principale, c'est au ventre. Dans son ensemble, la tumeur est abdomino-thoracique, mais en réalité, elle est bien plus abdominale que thoracique. Partie de l'hypocondre gauche, la tumeur splénique fait sa principale évolution vers le ventre; en quelques années, elle acquiert un énorme volume, elle remplit le flanc et le déforme; puis elle empiète sur l'épigastre, sur la région ombilicale, elle descend dans la fosse iliaque. La tumeur est généralement peu régulière, résistante, indolente, du moins pendant les premières phases de son développement; elle est habituellement mobile et mobilisable, à moins qu'elle ne soit retenue par des adhérences. A la palpation et par la percussion, on constate que la tumeur remonte derrière les côtes, sans toutefois refouler le diaphragme et les organes thoraciques à l'égal du kyste splénique à type remontant.

Les symptômes de cette variété sont donc surtout abdominaux, troubles dyspeptiques, nausées, vomissements, douleurs stomacales et intestinales; les digestions sont lentes, la constipation est la règle. Le malade se plaint de lourdeur, de pesanteur abdominale, il trouve que son ventre grossit et se développe, il s'en aperçoit à ses vêtements, à ses mouvements, qui sont moins libres.

Tels sont les principaux symptômes des kystes spléniques à prédominance abdominale. Si le développement du kyste se fait à la fois par en haut (type ascendant) et par en bas (type descendant), les symptômes thoraciques se joignent aux symptômes abdominaux.

Passons maintenant au *diagnostic* des kystes hydatiques de la rate. Je me suis occupé, il y a un instant, du diagnostic des kystes spléniques qui par leur évolution ascendante vers le thorax simulent un épanchement pleural; discutons actuellement le diagnostic des kystes spléniques qui par leur développement abdominal ont de grandes analogies avec les autres tumeurs de l'abdomen. Le diagnostic entre un kyste de la rate et un kyste du rein n'est pas simple, il s'en faut; Nélaton s'y est trompé deux fois, prenant un kyste de la rate pour un kyste du rein; M. Potain a diagnostiqué un kyste de la rate alors qu'il s'agissait d'hydronéphrose gauche. [1] Ces citations suffisent à vous démontrer toute la difficulté du diagnostic.

Les kystes de la rate ont bien des traits communs avec les kystes du mésentère. Voici comment cette question est présentée par M. Braquehaye [2]. « Lorsque le chirurgien se trouve en présence d'une tumeur abdominale primitivement latérale, devenue rapidement médiane, pointant vers l'ombilic, surtout si cette tumeur est accompagnée des trois signes de Tillaux (grande mobilité en tous sens, zone sonore entre les parois et la tumeur, autre zone au-dessus du pubis), il y a de grandes chances pour que la tumeur soit mésentérique. »

1. Potain. *Société médicale des hôpitaux*, mars 1874.
2. Braquehaye. *Kystes du mésentère*. Paris, 1892.

J'ajouterai que le kyste splénique prend naissance dans l'hypocondre gauche; localisation qui n'a rien à voir avec les tumeurs du mésentère.

Quels sont les éléments de diagnostic entre le kyste hydatique de la rate et les diverses espèces de mégalosplénies, grosses rates : palustre, leucémique, tuberculeuse? C'est ce que nous allons discuter. Règle générale, toutes les grosses rates, palustre, leucémique, tuberculeuse, ont une tendance naturelle, due à leur poids et à leur développement, à migrer de l'hypocondre, leur lieu de naissance, vers la cavité abdominale. Toutes ces grosses rates forment une tumeur parfois très développée, dont une partie (la plus petite) est située derrière les côtes, dans l'hypocondre, et dont l'autre partie (la plus volumineuse) fait saillie dans l'abdomen. La partie de la tumeur qui est cachée derrière les côtes, dans l'hypocondre gauche, n'est pas accessible à la palpation; elle se décèle à nous par la matité ainsi que par la voussure de l'hypocondre. La partie de la tumeur qui plonge dans l'abdomen est au contraire très accessible à la palpation, qui nous permet de préciser la situation, la forme, la consistance, la dimension et le degré de mobilité de la tumeur.

Tout ceci est également applicable aux kystes spléniques à prédominance abdominale et aux grosses rates. De part et d'autre, une partie de la tumeur (la plus petite) est cachée dans l'hypocondre gauche, derrière les côtes, et l'autre partie de la tumeur (la plus grande) proémine fortement dans l'abdomen. Alors, comment faire un diagnostic entre le kyste splénique et les splénomégalies? Pour cela, passons en revue les différentes espèces de grosses rates et voyons quels sont leurs caractères distinctifs.

Commençons par la rate *palustre*. Chez les gens atteints de paludisme, surtout de paludisme chronique et de cachexie palustre, la rate peut prendre des proportions énormes. Elle fait voussure à l'hypocondre gauche et elle forme dans le ventre une tumeur parfois extrêmement volumineuse. Bien que très hypertrophiée, la rate palustre conserve à peu près sa forme et n'est point bosselée, contrairement au kyste splénique. De plus, tandis que le kyste de la rate évolue

sans fièvre et sans que la santé soit de longtemps compromise, la rate palustre est précédée d'accès de fièvre à types divers, elle s'accroît avec les attaques fébriles et avec l'état cachectique du paludisme.

Passons à la grosse rate *leucocythémique*. Je peux d'autant mieux vous en parler que vous en avez eu un remarquable exemple l'an dernier dans notre service. Le malade auquel je fais allusion était arrivé à l'hôpital dans un état de cachexie avancée; son teint rappelait celui des cancéreux : pâleur terreuse et muqueuses décolorées, œdème des jambes et purpura. Cet homme ne souffrait nulle part, mais il se plaignait d'une faiblesse et d'une fatigue extrêmes, il se sentait très gravement atteint. En l'examinant, nous trouvons dans le ventre une énorme tumeur. Cette tumeur, dure, indolente, déformait le flanc et l'hypocondre gauche. Elle descendait presque jusqu'à l'ombilic et s'engageait en haut sous les côtes où la matité pouvait la suivre jusqu'au cinquième espace intercostal. Le diagnostic de grosse rate fut fait sans hésitation, mais restait à déterminer la nature de cette mégalosplénie. Si le malade cachectisé, porteur de cette énorme rate, avait eu en même temps des tumeurs ganglionnaires au cou, à l'aine, à l'aisselle, on aurait pensé d'emblée à la leucocythémie, mais cet homme n'avait point d'hypertrophies ganglionnaires apparentes. Ce n'était pas une raison toutefois pour abandonner le diagnostic de rate leucocythémique, car il existe des exemples de lymphadénie splénique sans tumeurs ganglionnaires apparentes.

Puor trancher la question, un de mes chefs de clinique, M. Apert, fit l'examen du sang et le diagnostic de rate leucocythémique fut confirmé ; notre malade avait 50.000 globules blancs pour 1.900.000 globules rouges, soit une proportion de 1 p. 40, au lieu de 1 p. 300 qui est l'état normal. Mais dans un cas de leucocythémie, il ne suffit pas de constater l'excès considérable des globules blancs, il faut encore savoir quelle est la variété de globules blancs en excès. Dans ses nombreux travaux et dans sa remarquable thèse, mon chef de laboratoire, M. Jolly, a étudié et classé de la façon suivante

les quatre principales variétés de globules blancs du sang à l'état normal [1].

La première variété concerne les petits leucocytes mononucléaires, lymphocytes des Allemands, globulins ou noyaux libres des anciens auteurs français. Ces petits leucocytes mononucléaires, représentés dans la figure ci-contre à côté d'un globule rouge, constituent l'élément le plus important des ganglions lymphatiques, mais ils sont rares dans le sang normal, il n'y en a que 2 pour 100 globules blancs. Ils sont plus petits que les globules rouges et leur noyau est parfois si volumineux qu'il paraît remplir toute la cellule, tant il laisse peu de place au protoplasma.

La deuxième variété concerne les grands leucocytes mononucléaires. Ici encore, il n'y a dans le globule blanc qu'un

seul noyau sphérique, mais le leucocyte est plus grand que celui de la variété précédente, et la quantité de protoplasma qui entoure le noyau est plus considérable.

Dans cette variété rentrent les leucocytes dits intermédiaires, ce qui veut dire, état intermédiaire aux leucocytes mononucléaires et polynucléaires. En réalité, le leucocyte intermédiaire n'a qu'un seul noyau, mais ce noyau n'est plus sphérique, il est étranglé, on sent qu'une scission se prépare, il va devenir polynucléaire, il tend à gagner la périphérie du leucocyte. Tous ces détails sont indiqués sur la figure ci-dessus [2]; vous y voyez un grand leucocyte mononucléaire, à noyau arrondi, et trois leucocytes intermédiaires,

1. Joly. Numération des différentes variétés de globules blancs du sang. *Arch. de médecine expérimentale*, 1896, p. 510, et *Société de Biologie*, 23 octobre 1897. — Recherches sur la valeur morphologique et la signification des différents types de globules blancs. *Arch. de médecine expérimentale*, 1898, p. 546 et 616, et *Thèse* de Paris, 1898.

2. Ces figures sont tirées de la thèse de M. Jolly.

dont les noyaux plus ou moins étranglés semblent préparer la scission. A l'état normal, les grands leucocytes mononucléaires et intermédiaires sont dans la proportion de 36 sur 100 globules blancs.

A une troisième variété, représentée dans la figure ci-dessous, appartiennent les leucocytes polynucléaires, à noyaux polymorphes. Tantôt le noyau est recourbé en forme de bâtonnet étranglé en divers points, tantôt il y a plusieurs noyaux nettement séparés, comme si les étranglements du bâtonnet avaient abouti à le fragmenter en noyaux distincts. Ces globules blancs sont les plus nombreux, ils forment dans le sang normal 60 p. 100 du nombre total des leucocytes.

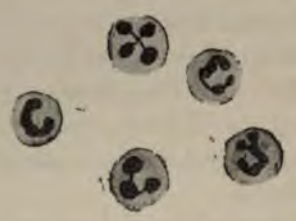

La quatrième variété, que vous voyez figurée sur la planche ci-jointe, comprend les globules blancs dont le protoplasma renferme des grains qui se colorent fortement à l'éosine, d'où le nom de leucocytes à grains éosinophiles. Le sang normal ne contient que 1 à 2 p. 100 de leucocytes à grains éosinophiles.

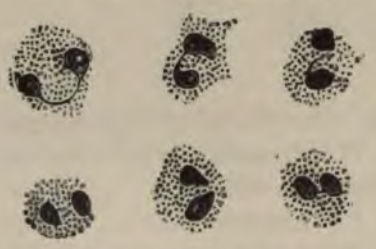

Quand vous examinez le sang d'un leucocythémique (leucémie ganglionnaire ou splénique), vous constatez que l'excès des globules blancs ne porte pas à la fois sur toutes les variétés de leucocytes; l'augmentation du nombre porte tantôt sur les petits globules mononucléaires, tantôt sur les grands globules polynucléaires à grains éosinophiles qui contiennent, en plus, des grains de pigment et des granulations à réaction graisseuse. Tels sont les deux types dominants du sang des leucocythémiques.

C'est au premier de ces types qu'appartenait le sang de notre malade; sur la planche ci-contre, qui représente une préparation de son sang étalé, séché et coloré à l'éosine et

au bleu de méthylène vous voyez surtout des petits leucocytes colorés en bleu, plus petits que les globules rouges, vous ne trouvez que deux gros leucocytes mononucléaires et un leucocyte polynucléaire[1].

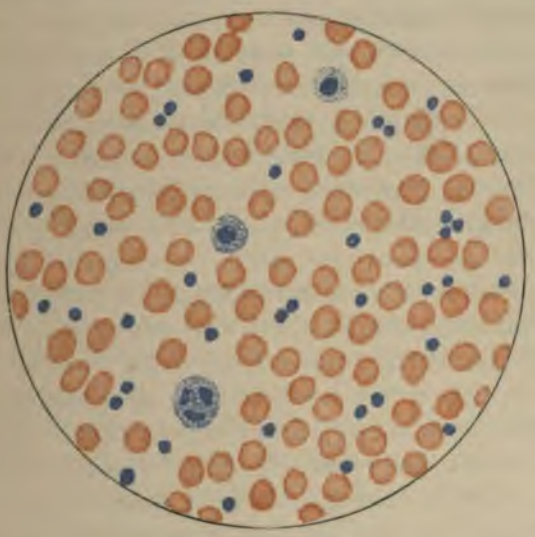

Cette variété de leucocythémie à petits leucocytes mononucléaires (lymphocytes) serait pour Fraenckel la caractéristique des leucémies à marche très aiguë et à pronostic rapidement grave. Ce fait s'est vérifié chez notre malade qui succomba en quelques semaines avec un envahissement ganglionnaire et une leucémie croissante. A l'autopsie, vous avez vu les dimensions colossales de sa rate leucocythémique; elle avait plus de dix fois son volume normal, elle pesait 2.200 grammes au lieu de 200 grammes, chiffre moyen. Malgré cette hypertrophie considérable, sa forme était peu modifiée.

Cette discussion sur la rate leucocythémique a pour but de nous conduire au diagnostic entre le kyste hydatique splénique et la rate leucocythémique. Le kyste hydatique splénique

1. Apert. Sur un cas de leucocythémie. *Bulletin médical*, janvier, p. 93.

est longtemps compatible avec les apparences de la santé; il n'a aucune influence sur l'état du sang qui reste normal, ainsi que vous l'avez constaté chez nos malades; la rate leucocythémique au contraire (avec ou sans participation des ganglions lymphatiques) est accompagnée d'un excès considérable de globules blancs dans le sang avec prédominance habituelle de telle ou telle variété que je viens de vous décrire.

J'ai maintenant à vous dire comment on fait le diagnostic entre le kyste hydatique de la rate et la splénomégalie *tuberculeuse* primitive. Outre les tuberculoses secondaires de la rate, tuberculoses consécutives à d'autres localisations (bronchopneumonie, granulie, micro-polyadénie, etc.), il existe une tuberculose splénique primitive, récemment décrite par MM. Rendu et Widal[1], Moutard-Martin et Lefas[2], Guiliani[3]. Cette splénomégalie tuberculeuse primitive n'apparaît pas, comme on pourrait le supposer, au cours d'une phtisie pulmonaire avancée; elle se développe au contraire dans le cours d'une bonne santé, chez des gens dont la tare tuberculeuse passait inaperçue. Pendant quelque temps, des douleurs à l'hypocondre gauche avec pesanteur et sensation de tiraillement en sont les seuls symptômes; parfois aussi apparaissent quelques troubles dyspnéiques.

Après six mois, ou un an, de cette phase indécise, la tumeur splénique s'est accrue; elle fait saillie sous l'hypocondre, son lieu de naissance, elle descend dans le flanc, elle envahit l'abdomen sous forme d'une tumeur ovoïde, oblongue, indurée et bosselée. L'hypocondre et le flanc sont voussurés et déformés. Tantôt apyrétique, tantôt fébrile, la maladie peut durer plusieurs années et se termine par la mort. A l'autopsie, on trouve une énorme rate du poids de 1 kilogramme et demi à 3 kilogrammes et demi; sa forme est à peu près conservée, son grand diamètre atteint 15 à 30 centimètres; sa surface présente des bosselures dont les dimensions varient du volume d'un noyau de cerise à une

1. Rendu et Widal. *Société médicale des hôpitaux*, séance du 2 juin 1899.
2. Moutard-Martin et Lefas. *Société médicale des hôpitaux*, séance du 9 juin 1899.
3. Guiliani. Splénomégalie tuberculeuse primitive. *Thèse* de Paris, 1899.

orange. A la coupe de la tumeur, on trouve un tissu fibreux infiltré de masses caséeuses. On n'y constate que rarement la présence de bacilles de Koch.

Comment diagnostiquer cette grosse rate tuberculeuse du kyste hydatique splénique? Les signes différentiels sont les suivants : la rate tuberculeuse est beaucoup plus bosselée que la rate kystique, elle altère bien plus vite la santé, elle est accompagnée d'une hypertrophie du foie et enfin, chose inattendue, elle suscite une telle hyperglobulie que l'examen du sang décèle jusqu'à 8.000.000 de globules rouges avec ou sans leucocytose. Il est vrai que dans une observation de MM. Achard et Castaigne cette hyperglobulie n'existait pas[1].

Occupons-nous actuellement de diagnostiquer le kyste hydatique de la rate et la splénomégalie dite primitive[2]. Et d'abord que faut-il entendre par splénomégalie primitive? Cette dénomination, créée par M. Debove, s'adresse à une affection caractérisée par l'hypertrophie de la rate suivie plus tard d'hypertrophie du foie, par l'absence de tumeurs ganglionnaires, et par la diminution progressive des globules rouges, sans augmentation notable des globules blancs[3]. L'anémie, la perte des forces, l'asthénie, l'émaciation concordent avec le développement de la rate dont le poids peut atteindre 2 et 3 kilogrammes. Les quelques cas fort rares de cette « cirrhose hypertrophique splénique » se confondent avec la lésion antérieurement décrite par M. Gaucher sous le nom d'épithélioma primitif ou hypertrophie idiopathique de la rate sans leucémie[4]. Quoi qu'il en soit, cette variété de splénomégalie primitive se distingue du kyste hydatique de la rate, par les signes suivants : au cas de splénomégalie, la surface et les contours de la rate ne présentent ni la déformation ni les saillies de la rate kystique; le foie est gros,

1. Achard et Castaigne. *Société médicale des hôpitaux*, 15 juin 1899.
2. Picoud et Ramond. Splénomégalie primitive. *Archives de médecine expérimentale*, 1896, p. 168.
3. Bruhl. De la splénomégalie primitive. *Archives générales de médecine*, juin et août 1891.
4. Gaucher. Epithelioma primitif de la rate. *Thèse* de Paris, 1882.

l'anémie globulaire est constante, la santé longtemps compatible avec le développement du kyste splénique est rapidement compromise au cas de splénomégalie primitive.

Après vous avoir dit comment on peut diagnostiquer le kyste hydatique de la rate (la ponction exploratrice étant interdite), parlons un peu de son évolution. Cette évolution est fort lente, la première phase en est insidieuse, à symptômes habituellement indécis ; ce n'est qu'après une ou deux années, que le kyste acquiert les dimensions qu'il avait chez nos deux malades. A part les symptômes douloureux, à part les troubles dyspnéiques et dyspeptiques, l'état général reste à peu près bon et on est surpris de voir une tumeur si volumineuse compatible avec les apparences de la santé. Toutefois, à la longue, les plus graves complications sont à redouter; c'est l'infection et la suppuration du kyste, c'est la perforation du diaphragme et l'invasion de la plèvre, ainsi que je vous en ai cité deux exemples.

Le danger vient encore de l'envahissement de plusieurs organes par les hydatides. Tant que la rate est seule en jeu, on peut, grâce à l'opération pratiquée en temps voulu, parer à tous les accidents; mais si les hydatides se généralisent au foie, aux reins, aux poumons, au cerveau, etc., la situation est autrement redoutable.

Notre second malade, guéri de son hydatide de la rate, a également un kyste hydatique du rein gauche; les douleurs de la région lombaire gauche, les coliques néphrétiques provoquées par le passage de membranes d'hydatides recueillies dans les urines, ont permis de faire ce diagnostic. Il sera opéré de son kyste hydatique rénal comme il a été opéré de son kyste hydatique splénique et j'ai la conviction que M. Gérard Marchant comptera un nouveau succès.

J'ai réuni un assez grand nombre de cas où le kyste de la rate était compliqué de kystes développés en d'autres régions; kystes hydatiques de la rate et du foie[1]; — kystes hydatiques de la rate, du foie et du poumon[2] —; kystes

1. Voisin. *Bulletin de la Société anatomique*, mai 1862.
2. Vernois. *Bulletin de la Société anatomique*, t. XXIX, p. 406.

hydatiques de la rate, du foie et du petit bassin[1]; — kystes hydatiques de la rate et de la plèvre droite[2]; — kystes hydatiques de la rate de la plèvre droite et du cerveau[3]; — kystes hydatiques de la rate et du bassin[4]; — kystes hydatiques de la rate, du foie, de la vésicule biliaire, du grand épiploon et de la trompe utérine droite[5]; — kystes hydatiques de la rate et de l'épiploon[6].

Abstraction faite des cas où plusieurs organes sont atteints, on peut dire que le kyste hydatique de la rate, qui passait autrefois pour une maladie des plus graves, est aujourd'hui presque toujours curable, grâce aux merveilleux progrès réalisés par la chirurgie. Encore faut-il que la chirurgie intervienne sans trop tarder, car ici, comme ailleurs, il ne suffit pas d'agir, il faut agir en temps opportun.

C'est à nous, médecins, qu'incombe le soin de faire un bon dignostic et de décider l'intervention chirurgicale. Au chirurgien de s'inspirer des circonstances qui lui dictent l'opération de choix; le kyste intra-splénique nécessite l'ablation de la rate, tandis que la rate est conservée au cas de kyste juxta-splénique.

Je termine cette leçon par les conclusions suivantes :

1° Au point de vue anatomique, on peut diviser les kystes hydatiques de la rate en trois variétés. Je nomme *intra-splénique* le kyste de la première variété; il se développe en plein tissu splénique, au centre de l'organe; il refoule excentriquement le tissu propre de la rate qui lui forme une coque, un sac, une enveloppe. Cette coque est en certains points très amincie en d'autres points très hypertrophiée.

2° Les kystes de la deuxième variété prennent naissance non plus au centre de la rate, mais à peu de profondeur, près des extrémités ou des bords de l'organe. En pareil cas, le

1. Bauvais. *Bulletin de la Société anatomique*, t. XX, p. 73.
2. *Thèse* de Gras, observation II.
3. *Thèse* de Gras, observation III.
4. Barret. *Bulletin de la Société anatomique*, t. III, p. 168.
5. Gaillet. *Bulletin de la Société anatomique*, , t. XXVII, p. 519.
6. Pamorier. *Bulletin de la Société anatomique*, t. XV, p. 170.

kyste a une forte tendance à *s'extérioriser* et la tumeur totale, comme bilobée, est formée du kyste et de la rate généralement hypertrophiée.

3° Je donne à la troisième variété la dénomination de kyste *juxta-splénique;* le kyste est accolé à la rate; au premier abord, il semble se confondre avec elle, mais en réalité, il prend naissance sous la capsule ou dans le hile, il est sessile ou pédiculisé et la rate reste indemne.

4° Tout kyste hydatique développé dans la rate conserve une forme sphérique, bien que la tumeur, dans son ensemble, soit oblongue, allongée, irrégulière.

5° Sous l'influence du développement kystique, les portions de tissu splénique respectées par le kyste s'hypertrophient, dans quelques cas, au point d'acquérir deux et trois fois le poids du tissu splénique normal. Il s'agit là d'hypertrophie compensatrice, comparable à l'hypertrophie compensatrice du foie kystique.

6° Dans sa première phase, le kyste hydatique de la rate se développe insidieusement. Quand il arrive à une période plus avancée de son évolution, on en peut décrire, au point de vue clinique, deux variétés principales.

7° Je propose à la première variété le nom de kyste splénique *à type ascendant*. Ce kyste se développe surtout en haut vers le thorax, il repousse le diaphragme, refoule le poumon, dévie le cœur à droite du sternum, et simule au premier abord un épanchement pleural. Dans son développement, il déjette les côtes, aussi l'hypocondre gauche fait-il une forte voussure. Par son extension abdominale, le kyste forme dans le ventre une tumeur habituellement indolente, irrégulière et non mobile.

8° Je propose à la deuxième variété le nom de kyste splénique *à type descendant*. Ce kyste se développe surtout en bas dans l'abdomen, il remonte moins haut que le précédent vers le thorax, il déjette moins les côtes, il forme donc à l'hypocondre une voussure moins accentuée, mais par contre, il détermine dans le ventre une énorme tumeur qui peut envahir la fosse iliaque et dépasser la ligne blanche.

9° Les douleurs, intercostale, scapulaire, abdominale, avec

tiraillements et pesanteur, sont des symptômes communs à tous les kystes spléniques ; les troubles dyspnéiques, anhélation, accès d'oppression, sont surtout l'apanage des kystes à type remontant; les troubles dyspeptiques, digestions pénibles, douleurs stomacale et intestinale, constipation, sont surtout l'apanage des kystes spléniques à type descendant.

10° Le diagnostic du kyste hydatique de la rate doit être fait avec les diverses espèces de mégalosplénies; grosses rates palustre, leucémique, tuberculeuse, mégalosplénie primitive. J'ai indiqué au cours de cette leçon les moyens de faire le diagnostic. Les ponctions exploratrices sont interdites, vu leur danger.

11° Le kyste hydatique de la rate est très lent dans son évolution; il est longtemps compatible avec les apparences de la santé. L'infection du kyste, la suppuration, la perforation du diaphragme et de la plèvre sont des complications redoutables.

12° Un seul traitement est applicable au kyste splénique, c'est l'intervention chirurgicale. Pratiquée en temps voulu, dans de bonnes conditions et suivant les règles de l'art, l'opération, avec ou sans splénectomie, guérit le kyste hydatique de la rate. L'ablation de la rate ne détermine dans la composition du sang que des troubles passagers; en quelques mois l'équilibre est rétabli.

SEPTIÈME LEÇON

RAPPORTS
DU TRAUMATISME AVEC LES DIABÈTES

Messieurs,

Les diabètes, diabète sucré, diabète insipide, ont avec le traumatisme des relations intimes. Un choc, un coup, une chute, un accident de chemin de fer rendent diabétiques, glycosuriques, polydipsiques, polyuriques, des gens qui antérieurement étaient en parfaite santé. Le traumatisme a été chez eux la seule cause du mal. Ce sont ces rapports du traumatisme avec les diabètes que je me propose d'étudier aujourd'hui, à propos du malade qui est au n° 7 de notre salle Saint-Christophe.

Voici cet homme. Il a quarante-deux ans, il est mécanicien de son état. Il n'a pas, vous le voyez, mauvaise apparence. Il a déjà été soigné dans bon nombre d'hôpitaux et il vient chez nous parce qu'il se sent très affaibli, parce qu'il a maigri, et qu'il est dévoré jour et nuit de soif ardente. Il boit dix à douze litres de liquide par jour et s'il ne se retenait il boirait davantage. Il avale d'un seul trait un litre de liquide plus facilement que nous avalons un verre d'eau. J'ai fait préparer là un pot de tisane de houblon de la contenance d'un litre, il va le boire devant vous, sans s'arrêter et il serait

prêt à recommencer dans quelques instants. Il est donc atteint de polydipsie, c'est-à-dire d'une soif constante et jamais assouvie.

Comme corollaire, il est polyurique, c'est-à-dire qu'il urine dix à douze litres par vingt-quatre heures. J'ai fait recueillir depuis hier, dans les deux bocaux que voici, les urines qu'il a rendues ; il y en a douze litres, elles sont presque incolores, transparentes, sans le moindre dépôt.

Avec ces deux symptômes, polydipsie et polyurie, vous avez peut-être l'idée que cet homme est atteint de diabète sucré. Il est facile de s'en assurer immédiatement sans même soumettre les urines aux réactifs qui décèlent la présence du sucre. Je fais flotter un densimètre dans ce bocal d'urine et je trouve que la densité atteint à peine 1003; ceci me suffit pour préjuger que cet homme n'est pas atteint de diabète sucré. Vous savez en effet que le sucre diabétique augmente considérablement la densité des urines. De 1018, chiffre normal, cette densité s'élève chez les diabétiques à 1025, 1030, 1050 et au delà. Un homme qui serait atteint de diabète sucré et qui aurait par jour dix à douze litres d'urine, devrait rendre logiquement plus de 200 grammes de sucre, aussi la densité de ses urines serait-elle fort élevée. Au contraire, l'abaissement de cette densité à 1003 est un indice de l'absence de sucre diabétique. Et en effet l'analyse de ces urines n'a décelé aucune trace de glycose.

S'agirait-il alors ici de diabète azoturique ou phosphaturique? Pas davantage, car en pareille circonstance, on trouverait au fond du vase un dépôt qui n'existe pas et la densité de l'urine ne serait pas abaissée au chiffre de 1003. Je dois dire néanmoins que cet homme rend une dose d'urée et une dose de phosphates qui est plus élevée que la dose normale; les urines de vingt-quatre heures contiennent 44 grammes d'urée et 3 grammes de phosphates. Cette déperdition d'urée et de phosphates n'a rien d'excessif, elle ne suffit pas, il s'en faut, pour étiqueter ce diabète, azoturique ou phosphaturique, elle est en rapport avec l'énorme quantité de la sécrétion urinaire journalière.

Si le diabète de cet homme n'est ni glycosurique ni azotu-

rique, ni phosphaturique, qu'est-il donc? C'est un diabète insipide, encore nommé polyurie ou polydipsie simple. Ce premier diagnostic étant posé, reprenons l'histoire de notre malade.

Son diabète ne s'est pas développé progressivement, il est survenu brusquement en quelques heures. D'un seul coup, cet homme a été pris de la soif intense qui le dévore, et voici à quelle occasion. Le 28 janvier dernier, il y a quinze mois, il travaillait à l'atelier, quand le volant de son tour, volant du poids de 40 kilogrammes et placé au-dessus et en avant de lui, se brisa et, animé de toute sa force de rotation, vint le frapper près du thorax, à l'épaule droite. A ce niveau, il n'y eut qu'une violente contusion, mais le choc fut si terrible que le pauvre homme fut projeté à plusieurs mètres en arrière, et dans sa chute la nuque et le crâne portèrent violemment contre la planche d'un étau. Il resta cinq heures sans connaissance et on le porta plongé dans le coma à l'hôpital Beaujon, service de M. Lucas-Championnière. Les plaies furent suturées et vous en trouvez encore les cicatrices. On ne peut affirmer qu'il y eut fracture du rocher, toutefois un écoulement séreux et sanguinolent se produisit à l'oreille droite et depuis cette époque l'ouïe est perdue. Ce terrible accident fut accompagné de fièvre et de délire.

Dès le lendemain, le malade reprenait connaissance et éprouvait en même temps cette soif impérieuse qui depuis lors ne l'a jamais quitté. Il va vous raconter les tortures qu'il a subies à ce moment de sa maladie. Comme on ignorait qu'il fût atteint de polydipsie, sa ration de liquide était tout à fait insuffisante, aussi malgré ses douleurs de tête et des vertiges, se traînait-il à l'office, et partout où il savait trouver de l'eau, afin de satisfaire la soif qui le torturait. « J'aurais bu n'importe quoi, même mon urine. » Dès lors, on lui donna tous les jours quinze litres de boissons diverses, houblon, coco, eau vineuse et il avait bien soin de faire sa provision pour la nuit. Il resta encore une huitaine de jours à l'hôpital, ayant des maux de tête violents, puis se trouvant mieux, il sortit, ayant l'idée de reprendre son métier de mécanicien. Il n'avait pas trace de glycosurie.

A ce moment apparaît un symptôme nouveau; le malade qui d'habitude avait un appétit modéré, est pris brusquement d'une faim aussi violente que sa soif. C'est une véritable boulimie. Il fait quatre et cinq repas par jour, il se réveille la nuit pour manger et pour boire. Il ingurgite sans se rassasier des quantités énormes de viande et de pain; l'argent qu'il gagne suffit à peine à son alimentation, il dépense huit francs par jour.

Bientôt cet homme est obligé d'interrompre son métier, les maux de tête reparaissent à tout instant, il éprouve une grande lassitude, il se sent affaibli et la quantité d'aliments qu'il prend chaque jour n'arrive pas à lui rendre ses forces. Il revient alors à l'hôpital Beaujon dans le service de M. Fernet où on le traite par la valériane. Au bout de quelques semaines, se croyant amélioré il essaye de reprendre son travail, mais ses forces le trahissent de nouveau; il a des étourdissements, des vertiges, des insomnies et il se rend à l'hôpital de la Charité dans le service de M. Oulmont. Quelques semaines de repos et de traitement semblent l'avoir amélioré; il fait une nouvelle tentative de travail, tentative infructueuse, car six semaines plus tard il se rend à l'hôpital Tenon dans le service de M. Béclère. En fin de compte, après ces pérégrinations multiples dans différents hôpitaux, cet homme arrive dans notre service au mois de février.

Outre la polydipsie et la polyphagie dont je viens de vous parler, voici quel était son état : nous ne constatons aucun des symptômes habituels du diabète sucré, les dents et les gensives sont en bon état, il n'a jamais eu d'éruption furonculeuse, les réflexes rotuliens sont normaux, la vue n'a pas baissé, mais l'état général laisse beaucoup à désirer; cet homme a maigri de neuf kilogrammes depuis un an, il est déprimé, abattu, sans forces, il est sujet à d'abondantes transpirations, surtout la nuit. Malgré sa boulimie et sa polydipsie, il n'a ni troubles dyspeptiques ni vomissements, l'estomac n'est pas dilaté, les selles sont normales et régulières.

J'ai donné à ce malade autant d'aliments et de boissons qu'il en peut désirer, comme traitement j'ai prescrit la valé-

riane et l'opium et j'ai fait placer à la nuque un séton qui agit à titre dérivatif.

Telle est l'histoire de cet homme devenu brusquement polydipsique à la suite d'un traumatisme violent. Son cas va servir de base à notre discussion, mais avant de mettre en parallèle le diabète insipide traumatique et non traumatique, laissez-moi vous citer quelques autres observations qui faciliteront cette étude. Plusieurs de ces observations, dues à Charcot, Moutard-Martin, etc., sont réunies dans la thèse de M. Jodry[1]; les voici.

I. — Une jeune fille de quatorze ans tombe sur les pieds après avoir glissé sur un escarpement de 4 à 5 mètres de hauteur. Elle était pâle, refroidie, morte en apparence, quand on la relève. L'état comateux persiste pendant quatre heures avec grincement des dents, face colorée, vomissements, pupilles dilatées, strabisme, hémorragie par l'oreille gauche qui dure la plus grande partie de la journée (11 juillet 1856). Amélioration les jours suivants : le 19, intelligence assez nette, moins de strabisme, sommeil paisible, appétit. Le 20, tout à coup survient une soif inextinguible; la malade boit au moins six litres de tisane dans les vingt-quatre heures et rend une quantité équivalente d'urine, limpide comme de l'eau, ne contenant ni sucre ni albumine; la polyurie dure avec les phénomènes qui l'accompagnent jusqu'au 29 juillet. Le 4 août, la soif a cessé et l'appétit est vif; il ne reste qu'un peu d'amblyopie et de tournoiement de la tête qui disparaissent à la fin d'août. La malade, qui avait perdu la mémoire de certains noms propres, la recouvre, mais elle ne conserva plus le souvenir de tout ce qui avait précédé de très près son accident.

II. — Un jeune garçon de dix-huit ans entre à l'hôpital de la Charité en janvier 1855; il était atteint d'une varioloïde légère qui guérit rapidement. Aussitôt après, au grand étonnement de ses voisins, il se met à boire huit à dix pots de tisane par jour. Pendant la nuit, il se réveillait plusieurs fois pour boire;

1. Jodry. Contribution à l'étude du diabète traumatique. *Thèse* de Lyon, 1897.

il mangeait aussi avec voracité. Cette polydipsie et cette boulimie étaient d'origine traumatique. Ce garçon, six ans auparavant, avait reçu, sur le front, un coup de pied de cheval ; la perte de connaissance n'avait été que de quelques minutes, mais le choc avait été violent, comme le prouvait une vaste cicatrice très évidente. C'est le jour même de l'accident que se déclara la soif exagérée qui, depuis cette époque, n'a cessé de tourmenter le malade jour et nuit. Cet état constitue, depuis six ans, une sorte d'infirmité assez supportable, qui ne paraît en rien altérer la santé du malade. Il boit en moyenne 10 litres dans les vingt-quatre heures ; la quantité d'urine rendue, égale, à peu de chose près, celle de boissons ingérées. Les urines sont limpides, incolores, sans odeur et semblables à de l'eau pure ; à plusieurs reprises, on a constaté l'absence de sucre et d'albumine. La polyurie et la polydipsie ont complètement cessé tant qu'a duré l'affection aiguë qui a nécessité l'entrée à l'hôpital.

III. — Un homme âgé de vingt-sept ans, d'une constitution moyenne, d'une bonne santé habituelle, fait une chute d'un lieu élevé, le 18 juin 1859 ; il en résulte une fracture compliquée de plaie, avec commotion cérébrale telle, qu'il resta onze jours sans connaissance et dut faire un séjour de quarante jours à l'hôpital. Sorti prématurément, les forces lui manquèrent et il dut retourner à l'hôpital. Etat, le 5 août : céphalalgie intense et presque continue, assez mal limitée, plus intense parfois au niveau de la cicatrice (région frontale droite), tristesse habituelle, découragement, démarche lente, mal assurée, titubante, vertiges fréquents, étourdissements surtout pendant la marche ou à l'occasion de mouvements brusques. Un peu d'hémiplégie faciale droite. Vision complètement abolie à droite, diminuée à gauche ; membre supérieur droit un peu plus faible que le gauche. Lorsque le malade est debout, il éprouve toujours un mouvement de recul qui précède le moment où il se met en marche. Digestions bonnes, pas de vomissements ; insomnie presque constante ; depuis l'accident, soif intense, continuelle. Pendant son premier séjour à l'hôpital, il a bu jusqu'à 25 litres ; urine pâle, limpide comme de l'eau, sans traces de sucre. Du 11 au 12, le

malade boit 8 litres; on prescrit 2 grammes d'extrait de valériane; le lendemain, 2 litres d'urine en moins. Du 18 au 20, urine assez abondante et soif aussi vive; on prescrit de l'extrait de racine de gentiane et on place un séton à la nuque. La céphalalgie diminua progressivement et disparut complètement les premiers jours de septembre. La paralysie, l'incertitude des mouvements, le mouvement de recul diminuèrent également; la polyurie et la polydipsie persistèrent au contraire avec la même intensité jusqu'au 5 septembre; à partir du 7, la quantité d'urine diminua de jour en jour; le 17, elle rentra dans les limites normales; le 15 octobre, on constata que la guérison s'était maintenue.

IV— Un maçon tombe d'un échafaudage, haut de 15 mètres, le 30 août 1859; à la partie supérieure du front est une plaie contuse peu étendue, sans dénudation du frontal. La paupière supérieure droite présente une ecchymose; du sang s'écoule par l'oreille gauche. On ne trouve de fracture en aucun point de la surface du crâne; les deux radius et la clavicule gauche sont fracturés. Perte de connaissance qui dure cinq jours pendant lesquels le malade passe de l'assoupissement à l'agitation. A partir du 5 septembre, il demande à boire et à manger à chaque instant; la polyurie et la polydipsie s'élèvent progressivement de 5 à 14 litres; l'urine est presque incolore, avec un reflet verdâtre, sans odeur marquée; analysée à deux reprises, elle ne contient ni sucre ni albumine. A partir du 23 septembre, la polydipsie diminua en présentant dans sa décroissance la même proportion que dans son augmentation. Le 10 novembre, le malade quitte l'hôpital, complètement guéri de tous les accidents de sa chute, sauf une légère diminution de l'acuité auditive à gauche.

V. — Un jeune garçon de dix-huit ans, ayant toujours eu bonne santé, reçoit un coup d'un sabre en bois sur le côté droit de la tête: immédiatement, perte de connaissance, douleur de tête violente, fièvre intense avec chaleur et frisson, soif vive. Tous ces accidents se dissipent bientôt; deux jours après, il peut reprendre ses occupations, mais la soif persiste; trois semaines plus tard, il vient demander qu'on le débarrasse de cette soif qui est un vrai tourment. Il ne se sent

pas plus faible depuis l'accident, mais il assure avoir un peu maigri. Les digestions se font bien, son appétit est conservé, non augmenté. Pouls : 70. Aucune douleur de tête depuis le lendemain de son accident. La quantité d'eau absorbée peut être évaluée à plus de trente litres dans les vingt-quatre heures. Il boirait continuellement, s'il ne sentait son estomac se gonfler et devenir douloureux quand il a trop bu. Les urines sont en rapport avec la quantité de liquide absorbé; elles sont limpides, aqueuses, très peu colorées et inodores; elles ne contiennent pas la moindre trace de sucre; la densité est à peine supérieure à celle de l'eau. Après avoir inutilement administré de l'opium, on prescrivit la valériane à haute dose. Diminution progressive après vingt jours de ce traitement.

Les observations que je viens de vous citer, jointes à celle qui concerne notre malade de la salle Saint-Christophe, sont suffisantes pour nous permettre de retracer l'histoire du diabète traumatique insipide. Bien que ce diabète puisse survenir à la suite de traumatisme intéressant n'importe quelle région, c'est néanmoins le traumatisme de la tête qui est le plus souvent en cause. Le diabète insipide, ou polydipsie simple, peut apparaître en quelques heures, aussitôt après le traumatisme. Ainsi, chez notre malade, le choc fut suivi de perte de connaissance et, dès le lendemain, la polydipsie se déclarait avec une telle intensité que dix et douze litres de liquide ne pouvaient pas satisfaire la soif. Chez le jeune garçon qui avait reçu sur le front un coup de pied de cheval (observation Charcot), c'est le jour même de l'accident que se déclara la soif exagérée qui, depuis cette époque, n'a cessé de tourmenter le malade jour et nuit. Chez le jeune homme qui fit une chute d'un lieu élevé (observation de Moutard-Martin), la soif apparut après l'accident avec une telle intensité que le malade buvait jusqu'à vingt-cinq litres par jour. Chez le jeune homme qui reçut un coup de barre sur la tête, la polydipsie apparut aussitôt après l'accident et la quantité de liquide ingurgité pouvait être évaluée à plus de trente litres par vingt-quatre heures. Ces différents

exemples vous montrent que le début du diabète insipide traumatique peut apparaître aussitôt après le traumatisme. Ce n'est pas progressivement, c'est d'emblée que survient la polydipsie et si une chose est surprenante, quelle que soit la théorie invoquée, c'est de voir éclater soudainement, chez un individu bien portant, un diabète qui va durer des mois, des années et même toute la vie. Ce début brusque n'est pas spécial à la polydipie traumatique, il est également signalé dans des observations concernant le diabète insipide non traumatique.

Dans quelques circonstances, la polydipsie ne survient que quelques jours après l'accident. Ainsi, chez la jeune fille qui avait fait une chute sur les pieds (observation Martin), la polydipsie apparut neuf jours après l'accident. Chez le maçon qui tomba d'en échaffaudage (observation Debron), la polydipsie apparut cinq jours après l'accident, dès que le malade eut repris connaissance.

Traumatique ou non traumatique, les symptômes du diabète insipide sont identiques. Dans les observations que je viens de vous citer, les malades buvaient jusqu'à quinze, vingt, trente litres de liquide par jour et au delà. Quelques-uns ont une soif véritablement inextinguible; ils n'osent ni sortir, ni se coucher, sans avoir pris leurs précautions et sans avoir fait leur provision d'eau. Notre malade avait imaginé un récipient auquel il avait adapté un tube en siphon, de sorte que la nuit il pouvait satisfaire sa soif sans presque interrompre son sommeil. Cette soif impérieuse, effrénée, n'est pas spéciale à la polydipsie traumatique, elle existe tout aussi bien dans les cas de polydipsie non traumatique, ainsi Trousseau cite un de ses malades qui buvait jusqu'à quarante litres par jour. M. Aussit raconte l'histoire d'un petit malade de quatre ans[1] qui avait un besoin tellement impérieux de liquide, qu'à plusieurs reprises il s'était emparé de son vase de nuit pour pour en boire le contenu. Une autre fois, il était descendu dans la cave d'une voisine et buvait la bière à même le tonneau. Sa ration d'eau pour la nuit était de quatre

1. Aussit. *Société médicale des hôpitaux*, séance du 3 février 1899.

litres. Donc, que la polydipsie soit traumatique ou non, le besoin de boire est tout aussi impérieux; peut-être même est-il plus impérieux dans la polydipie simple que dans le diabète sucré.

La polyurie est en rapport avec la polydipsie, et les malades urinent, suivant le cas, quinze, vingt, trente litres de liquide et au delà.

Il est un symptôme sur lequel je désire appeler votre attention, c'est la boulimie ou polyphagie, c'est-à-dire l'appétit excessif des malades. On croit trop communément que la polyphagie est un symptôme réservé au diabète sucré. C'est une erreur. On voit des gens qui ne sont nullement glycosuriques, qui ne sont pas atteints du diabète sucré, qui sont simplement polydipsiques et chez lesquels le besoin d'aliments prend les proportions les plus exagérées, on peut dire d'eux qu'ils ont faim autant qu'ils ont soif; ils sont boulimiques autant que polydipsiques. Pour vous donner une idée de la quantité d'aliments absorbés tous les jours par notre homme de la salle Saint-Christophe, j'ai fait placer sur cette table sa ration journalière de pain, de viande, de légumes et de boissons. Il y aurait, vous le voyez, de quoi donner à manger et à boire à toute une famille. On peut dire de ces malades-là qu'ils ne sont jamais rassasiés; à peine leur repas est-il terminé qu'ils voudraient en commencer un autre.

Cette boulimie est signalée dans plusieurs des observations de polydipsie traumatique que je vous ai citées. Trousseau est l'un des premiers qui ait appelé l'attention sur la boulimie des polydipsiques; voici ce qu'il en dit : « Contrairement à ce que vous verrez écrit par la plupart des auteurs qui, à cet égard, n'ont fait d'ailleurs que répéter ce que le premier avait dit, en même temps que la soif, l'appétit est non seulement habituellement augmenté, mais encore très exagéré. Vous vous rappelez notre malade de la salle Sainte-Agnès, et l'effroyable quantité d'aliments qu'il absorbait dans les vingt-quatre heures; vous l'avez entendu raconter qu'il était la terreur des chefs de ces restaurants où le pain est donné à discrétion. Une fois qu'il avait pris un ou deux repas

dans un de ces établissements, on lui offrait, nous disait-il, de l'argent pour l'engager à n'y plus revenir[1] ».

Que le diabète insipide soit ou non traumatique, on peut dire que malgré l'énorme quantité de liquide et d'aliments ingurgités, les facultés digestives ne semblent en rien troublées, et les digestions s'accomplissent aussi régulièrement qu'à l'état normal. C'est même un fait remarquable que l'absence de dilatation d'un estomac, qui, pendant des mois et des années, reçoit une telle quantité de liquides et d'aliments.

Reste à élucider une question importante : le diabète insipide traumatique est-il plus ou moins grave, plus ou moins curable que le diabète insipide non traumatique ?

Envisageons d'abord le pronostic du diabète insipide non traumatique : bien que ce diabète insipide soit longtemps compatible avec l'intégrité apparente de la santé, gardez-vous de croire, dit Trousseau, que les choses restent longtemps dans d'aussi favorables conditions. « Bientôt à la boulimie succède une anorexie insurmontable, de la diarrhée, et l'amaigrissement se prononce, de plus en plus inquiétant; la peau se flétrit et devient terreuse, l'haleine est fétide, et, comme dans le diabète sucré, on voit se manifester les symptômes de la phtisie tuberculeuse. J'avais cru longtemps, sur la foi de ceux qui m'avaient devancé, que la polydipsie était une maladie moins grave que la glycosurie; mais aujourd'hui, l'expérience a singulièrement modifié mes idées à cet égard. Tandis que j'ai pu, dans ma pratique particulière, dans nos salles d'hôpital, voir un très grand nombre de glycosuriques conserver longtemps la plénitude de leur santé, sans que j'intervinsse par un traitement fort actif, j'ai eu la douleur, au contraire, de voir presque tous les polyuriques que j'ai eu à traiter, dépérir rapidement et arriver au terme de leur vie beaucoup plus vite que les diabétiques. »

En compulsant les observations de polydipsie traumatique, je vois que la guérison a été assez fréquemment obtenue après quelques semaines ou quelques mois de traitement. Je pense donc que la polydipsie traumatique est moins tenace,

1. Trousseau. *Clinique médicale de l'Hôtel-Dieu*, t. II, p. 765.

moins grave, moins rebelle au traitement que la polydipsie non traumatique. Quel est donc ce traitement? Une même indication est applicable aux deux variétés de polydipsie, traumatique ou non traumatique : l'extrait de valériane à la dose de 5 à 30 grammes par jour; l'extrait de belladone à la dose journalière de un centigramme, l'antipyrine à la dose de 1 à 3 grammes par vingt-quatre heures. L'hydrothérapie rend aussi de réels services. La médication révulsive : cautères suppurés, pointes de feu, séton, est surtout applicable à la polydipsie traumatique. J'ai fait appliquer à notre homme des cautères et un séton à la nuque; il en est réellement fort amélioré, ses nuits sont moins agitées, la soif beaucoup moins vive, il n'urine plus que 6 à 7 litres au lieu de 8 à 10; j'ignore si le succès thérapeutique sera complet, mais vous avez pu juger des bienfaits de la médication :

Ces différentes considérations m'engagent à poser les conclusions suivantes.

1° Le malade que je viens de vous présenter, et qui fait l'objet principal de cette leçon, est atteint de diabète insipide d'origine traumatique.

2° Les traumatismes de la tête sont ceux qui provoquent le plus souvent le diabète insipide.

3° Le diabète insipide peut apparaître brusquement quelques heures après le traumatisme. La polydipsie apparaît d'emblée et du premier coup elle atteint toute son intensité.

4° Que le diabète insipide soit traumatique ou non, les symptômes sont identiques dans les deux cas : polydipsie, polyurie et parfois boulimie. Il est remarquable que la polydipsie simple peut durer des mois et des années, sans qu'il y ait trace de glycose dans les urines.

5° Le pronostic du diabète insipide traumatique (abstraction faite bien entendu du traumatisme) me paraît moins grave que le pronostic du diabète insipide non traumatique. Il est moins tenace et plus accessible au traitement.

6° L'hydrothérapie, l'extrait de valériane, la belladone, l'opium, l'antipyrine, les révulsifs sur la nuque, cautères ou séton, constituent l'ensemble du traitement.

MESSIEURS,

Après avoir étudié les rapports du traumatisme avec le diabète insipide, voyons quelles relations peuvent exister entre le traumatisme et le *diabète sucré*. Vous allez voir qu'ici encore, à la suite de choc, de coup, sur la tête ou sur une autre partie du corps, le diabète sucré peut apparaître brusquement chez des gens qui étaient antérieurement en parfaite santé. Je vais vous en citer plusieurs exemples.

Un de mes amis assistant un jour aux préparatifs de la fête du 14 juillet, à Alger, reçut sur la nuque un coup si violent qu'il en perdit connaissance. Revenu à lui quelques heures plus tard, il demanda aussitôt à boire et dès ce moment la polydipsie fut telle qu'il pouvait à peine se contenter de 6 à 8 litres de boissons par jour. L'examen des urines décela 40 grammes de sucre par vingt-quatre heures. L'urée et les phosphates étaient également augmentés. Depuis cette époque, c'est-à-dire depuis vingt ans, le diabète n'a jamais complètement cédé; quand le malade se relache de son régime, le sucre monte à 50 et 60 grammes; sous l'influence du régime et des médicaments, eaux alcalines, eaux arsenicales, antipyrine, le sucre tombe à 8 ou 10 grammes, mais la glycosurie ne disparaît jamais complètement, elle est toujours prête à s'accroître. A part la polydipsie et la glycosurie, ce diabète traumatique n'a jamais engendré de complications, il n'est même pas accompagné de polyphagie; il rentre dans les formes légères, mais tenaces, du diabète traumatique. Vous allez voir qu'il n'en est pas toujours ainsi, car toutes les variétés de diabète sucré, y compris les plus graves, s'observent à la suite du traumatisme. En voici quelques observations consignées dans les thèses de MM. Bernstein-Kohan[1] et Jodry[2] et dans le travail de MM. Brouardel et Richardière[3].

I. — Un gardien de chemin de fer âgé de quarante-six ans,

1. Diabète traumatique. *Thèse* de Paris, 1891.
2. Jodry. Diabète traumatique. *Thèse* de Lyon, 1897.
3. *Diabète traumatique au point de vue des expertises médico-légales.* Paris, 1888.

d'une bonne santé antérieure, reçut un coup violent sur la tête et resta sans connaissance pendant une heure. Après son accident, il éprouva une soif ardente, une faim dévorante et il se mit à rendre une quantité prodigieuse d'urine. Ces urines étaient chargées de sucre, avaient une densité de 1052. Sous l'influence du repos au lit, d'un vésicatoire à la nuque et d'un purgatif, l'état du malade s'améliora notablement. L'urine devint moins abondante, la densité tomba à 1012 et le sucre disparut complètement. Cet homme put reprendre son service et la guérison se maintint.

II. — Un valet de ferme âgé de quatorze ans, d'une bonne santé habituelle, fut atteint à la région occipitale droite par la chute d'un arbre. Plaie des téguments, fracture du crâne, signes de commotion cérébrale, perte de connaissance, vomissements, engourdissement de tout le corps sans paralysies localisées. Le lendemain de l'accident, les urines sont abondantes et contiennent 5 grammes de glycose par litre. Le soir, poussé par une faim irrésistible, il mange une soupe de raves au lait. La mort survint en quelques semaines. A l'autopsie, on trouva une fracture de l'occipital; l'encéphale paraissait sain.

III. — L'observation suivante de Frerichs concerne un garçon de vingt-six ans tombé d'une hauteur de trois mètres, le front contre le sol. Ce n'est que six mois plus tard qu'il fut tourmenté par la soif. Son diabète devint tellement violent qu'il arriva à rendre plus de 500 grammes de sucre par jour. Il mourut de tuberculose pulmonaire. A l'autopsie, on constate sur le plancher du quatrième ventricule plusieurs extravasats sanguins; à droite, dans la région du noyau de l'acoustique, une tache brune de la grosseur d'une lentille, et deux autres comme des graines de pavots, à 3 millimètres de la ligne médiane. Après durcissement des préparations, on trouve à droite, au niveau de l'acoustique, immédiatement en dehors du noyau de l'abducteur, trois petits foyers sanguins que l'on peut suivre sur les coupes. Il en existe un autre groupe, un peu plus haut, à 6 ou 7 millimètres de la ligne médiane, dans l'angle du plancher du quatrième ventricule. Les plus volumineuses de ces hémorragies sont récentes et

laissent apercevoir des globules sanguins de forme et de couleur normales; on trouve au contraire d'autres foyers constitués par des globules sanguins complètement décolorés. Enfin quelques rares amas de granulations pigmentaires brunes.

IV. — Un garçon de seize ans ayant reçu un coup de bâton sur l'occiput fut pris trois jours plus tard de polydipsie, de polyurie, de boulimie et d'amblyopie. L'urine ayant une densité de 1043 renfermait une grande quantité de sucre. La guérison fut obtenue en quinze jours sous l'influence d'une alimentation carnée et des alcalins; cependant, deux mois après, restait encore une polyurie simple.

Toutes ces observations concernent l'apparition du diabète sucré après traumatisme de la tête; je vais maintenant vous citer des cas où le diabète sucré est apparu, non plus après traumatisme de la tête, mais après traumatisme de n'importe quelle autre région du corps.

Un homme âgé de cinquante ans, d'une santé antérieure excellente, est désarçonné par son cheval et tombe sur le dos. Bientôt il s'aperçoit que ses forces déclinent, sa soif devient considérable et ilurine 8 litres par jour. A l'analyse des urines, on constate 72 grammes de sucre par litre, soit 572 grammes en vingt-quatre heures. Le traitement réduisit six mois plus tard le sucre à 44 grammes par litre.

Un jeune garçon de vingt et un ans, jouant avec un de ses camarades, tombe sur une chaise, et le coup porte sur les deux premières vertèbres lombaires. Il n'y eut pas de fracture, mais, quelques jours plus tard, ce garçon se plaignit d'une soif très vive et d'une faiblesse extrême. L'urine contenait 10 grammes de sucre par litre. Ce jeune homme succomba quelque temps plus tard dans le coma diabétique.

Griesinger raconte l'histoire d'un jeune homme de dix-huit ans, de bonne santé habituelle, qui fit une chute sur les pieds de la hauteur du premier étage. Cet accident ne fut pas suivi de perte de connaissance, mais, la nuit suivante, éclata un diabète violent avec soif excessive. L'urine contenait 50 grammes de sucre par litre, ce qui donnait une moyenne de 250 grammes de sucre par jour. Le malade

entra à la clinique dans un état cachectique, y mourut couvert de furoncles et d'abcès.

Les enfants peuvent être atteints comme les adultes. Bouvier cite le cas d'un jeune garçon de onze ans qui fut pris de diabète à la suite du coups sur les reins. Niedergass rapporte l'observation d'une fillette de douze ans qui devint diabétique après une chute. Rossbach cite l'exemple d'un enfant de huit mois qui tomba des bras de sa nourrice et mourut quatre mois après dans la cachexie diabétique, avec polyurie, glycosurie, eczéma, furonculose (Brouardel et Richardière).

Les observations que je viens de vous citer vous prouvent que le diabète sucré peut succéder aux traumatismes les plus variés : coups sur la tête, sur la nuque, violente contusion du tronc, chute sur les pieds, etc.; toutefois c'est le traumatisme de la tête qui a la part prépondérante. Le diabète apparaît d'une façon précoce ou tardive après le traumatisme. MM. Brouardel et Richardière donnent la statistique uivante : « Sur vingt-cinq observations qui précisent la date d'apparition des premiers symptômes, quatre fois le diabète s'est montré dans les deux premiers jours qui ont suivi le traumatisme, quatre fois il s'est déclaré dans la semaine suivante, quatre fois il s'est montré plus tardivement. »

Les symptômes du diabète sucré traumatique ne diffèrent en rien des symptômes du diabète sucré non traumatique. Ils sont, l'un et l'autre, sujets aux mêmes complications : anthrax, furoncles, cataracte, etc. Ils peuvent aboutir également à la phtisie pulmonaire; ils peuvent, l'un et l'autre, se terminer par le coma diabétique.

Quant à savoir si le pronostic de l'un est moins grave que le pronostic de l'autre, voici comment MM. Brouardel et Richardière envisagent la question [1] : le diabète traumatique précoce, celui qui suit de près l'accident, et le diabète traumatique tardif, celui qui apparaît longtemps après l'accident, comportent un pronostic assez différent. « Les différences

1. Brouardel et Richardière. *Du diabète traumatique au point de vue des expertises médico-légales.*

sont assez importantes au point de vue de la gravité de la maladie pour qu'en médecine légale nous en fassions deux formes distinctes : l'une, à début rapide, précoce, à pronostic bénin; l'autre, à début tardif, à marche lente, à pronostic grave le plus souvent. Le diabète précoce aigu se termine toujours par la guérison. Deux ou trois semaines, parfois un mois ou deux après l'apparition des premiers symptômes, le malade sent ses forces renaître, la soif et la boulimie disparaissent, le sucre n'est plus appréciable dans les urines, l'embonpoint revient. Un seul symptôme, la polyurie, persiste encore et devient même quelquefois plus intense que dans la période d'état de la maladie. Cette polyurie peut atteindre cinq litres par jour; elle dure quelques semaines après la disparition de la glycosurie. Elle cède enfin et, en général, deux ou trois mois après le traumatisme, la guérison est complète et définitive. Le diabète retardé a une marche excessivement lente, sa durée se compte par mois, par années ; la terminaison fatale est la plus fréquente; la mort est causée par le marasme diabétique ou par une complication : tuberculose, coma. »

Ces appréciations concernant le diabète traumatique précoce et tardif ne sont pas absolues, elles me paraissent comporter d'assez nombreuses exceptions.

La question des diabètes traumatiques touche par certains côtés à la médecine légale. Un individu devient diabétique à la suite d'un coup ou à la suite d'un accident de chemin de fer; il demande des dommages et intérêts; comment saurez-vous que ses prétentions sont fondées, comment affirmer que le plaignant n'était pas diabétique avant l'accident? Voici deux cas de ce genre[1]. Un homme de quarante-cinq ans, n'ayant jamais fait de maladie, a été victime le 18 juillet 1884 d'un accident de chemin de fer sur la ligne du Puy à Saint-Étienne. Cet accident ne s'est pas accompagné de perte de connaissance, Ch... a été seulement étourdi. Il ne se rappelle pas comment il est sorti de son compartiment; il se souvient

1. Brouardel et Richardière, *loco citato.*

cependant très bien de l'état dans lequel il a trouvé le chauffeur et le mécanicien. Il a constaté qu'il avait une blessure de la jambe gauche et il s'est mis à suivre ses compagnons de route. Il a fait avec eux deux kilomètres pour rejoindre la station la plus voisine. Dans ce trajet, Ch... a remarqué qu'il suivait péniblement le pas des femmes sorties en même temps que lui des wagons.

Ch... a été examiné à trois reprises différentes par le Dr Vinay, agrégé de Lyon. Ce médecin lui a délivré trois certificats, en date du 30 juillet 1884, du 24 décembre 1884, du 30 novembre 1885 et a constaté : 1° que la plaie contuse de la jambe avait guéri en vingt jours environ; 2° que les douleurs lombaires accusées dès le premier jour persistaient et étaient très vives ; 3° que les urines, augmentées de quantité dès le 30 juillet, contenaient à la fin de novembre 1885 une notable proportion de sucre. Le 13 février, au moment de mon examen, Ch..., présentait les attributs extérieurs d'une bonne santé. La plaie de la jambe était cicatrisée et représentée par une cicatrice de 3 centimètres et demi de diamètre. Les douleurs de reins persistaient ; nulles au repos, sensibles quand Ch... voulait se lever, rester debout, quand il toussait. Elles ne s'accompagnaient d'aucun signe appréciable de fracture des os de la colonne vertébrale. Elles s'exaspéraient par la pression des masses lombaires (surtout à gauche). La vue de Ch... était bonne. Il n'avait pas d'éruption cutanée. La densité des urines était de 1032. Elles renfermaient 47 grammes de sucre par litre. Pas d'albumine.

Une seconde observation concerne un homme de quarante-cinq ans qui n'ayant jamais été malade fut victime d'un accident de chemin de fer le 14 août 1883. Il perdit connaissance. A la suite de l'accident, il ressentit des douleurs vives dans tout le corps et notamment au-dessus du genou droit et à la région lombaire gauche. Depuis l'accident, il a maigri en deux ans de 18 kilos, il s'est affaibli, il a dû interrompre ses tournées de voyageur de commerce, il aurait même eu des hémoptysies. Au premier examen de M. Brouardel (deux ans après l'accident), le malade se plaint de douleurs le long du rachis; ces douleurs sont exaspérées par la pression. Les

urines (détail ignoré par le malade) renferment 49 grammes de sucre par litre. Le malade présente donc une série de symptômes diabétiques.

D'une façon générale, la question du diabète traumatique est souvent difficile à élucider en médecine légale, car pour incriminer le traumatisme, il faudrait être certain que le plaignant était indemne de diabète avant son accident. La question est d'autant plus difficile à trancher qu'il est des symptômes diabétiques assez peu importants pour passer inaperçus pendant quelque temps, et c'est parfois six mois, un an après l'accident, qu'à la faveur de tel ou tel signe révélateur, on découvre le sucre urinaire, qui jusque-là n'avait pas été recherché.

La question médico-légale peut donc se présenter sous des aspects divers. Si un individu qui jusque-là avait joui d'une parfaite santé, est pris soudainement de polydipsie, de polyurie, à la suite de coups, ou après un accident de chemin de fer, si cet individu examiné peu de temps après le traumatisme présente des signes non équivoques de diabète, y compris la glycosurie, il est évident qu'en pareil cas le traumatisme doit être incriminé, il n'y a pas d'hésitation, et le plaignant a droit à une indemnité.

Mais le diagnostic n'est pas toujours aussi simple, il s'en faut; le diabète traumatique, comme le diabète non traumatique, peut évoluer pendant des mois et des années sans se révéler par tels symptômes cardinaux, polydipsie excessive, polyurie exagérée, qui mettent vite sur la voie du diagnostic. Souvent on est diabétique sans le savoir, on n'a ni plus soif ni plus faim qu'à l'état normal, et cependant on éprouve une certaine faiblesse qu'on met sur le compte de la fatigue, on se plaint de douleurs qu'on qualifie de rhumatisme, on souffre d'un état nerveux qu'on décore du nom de neurasthénie, et ce n'est que des mois après, qu'on s'aperçoit que tous ces troubles faussement interprétés devaient être imputés au diabète.

Cette discussion est applicable au diabète traumatique qui peut rester longtemps ignoré et qui, pour des raisons que je n'ai pas à apprécier ici, peut n'être reconnu que tar-

divement. Comment affirmer en pareille circonstance que le traumatisme a été l'origine de ce diabète qui est resté méconnu pendant un an ou deux? Je crois, en pareil cas, que le plaignant perdra son procès.

Je voudrais maintenant vous dire quelques mots de la pathogénie des diabètes traumatiques, mais cette pathogénie est pour le moment livrée à des hypothèses. Si on se reporte aux mémorables expériences de Claude Bernard, on sait que la piqûre du quatrième ventricule, entre les racines des nerfs pneumogastriques et des nerfs acoustiques, détermine la polyurie, plus haut, la glycosurie, plus haut encore elle provoque l'albuminurie. Mais ces phénomènes d'ordre expérimental sont passagers, ils ne sont nullement comparables aux faits pathologiques, qui nous montrent l'existence durable et parfois indéfinie d'un diabète sucré et d'un diabète insipide.

De plus, il n'existe habituellement aucune lésion du quatrième ventricule au cas de diabètes traumatiques; une chute sur les pieds, sur les reins, une violente commotion sont autant de traumatismes qui peuvent provoquer les diabètes sucré ou insipide. On dirait qu'il suffit d'une perturbation dynamique dans le fonctionnement de certaines cellules nerveuses pour faire apparaître la soif ou la faim; quelle est cette perturbation et quelles sont les cellules nerveuses qui sont en cause? Je l'ignore.

Ce qui est encore inexplicable dans le fait pathologique, c'est la dissociation soudaine et indéfinie de l'acte morbide. Pourquoi, à la suite de coups, de chute, de contusion, tel individu sera-t-il pris de polydipsie simple, sans que jamais, pendant des mois, on ne puisse constater la moindre trace de glycose dans ses urines? Pourquoi, au contraire, un traumatisme identique, coups, chute, contusion, va-t-il déterminer chez tel autre individu, non seulement la glycosurie, mais le diabète sucré avec tout son cortège? C'est, dira-t-on, affaire de localisation; j'aime mieux avouer notre ignorance sur ce point; autant de questions qui, pour le moment, restent sans réponse.

Je termine cette étude sur le diabète traumatique par les conclusions suivantes :

1° Le diabète sucré plus encore que le diabète insipide peut être consécutif au traumatisme.

2° Ce traumatisme (coup, blessures, contusion, commotion) atteint le plus souvent le crâne, puis l'occiput, le rachis et les autres régions du corps.

3° Le diabète sucré traumatique peut apparaître quelques heures ou quelques jours après l'accident, c'est la forme dite précoce dont le pronostic est assez souvent bénin. Il peut n'apparaître que quelques mois après l'accident, c'est la forme dite tardive dont le pronostic est plus grave.

4° Les symptômes et l'évolution du diabète sucré traumatique sont identiques à ceux du diabète sucré non traumatique.

5° Au diabète traumatique s'associe une question de médecine légale, assez facile à trancher quand le diabète suit de près l'accident, plus difficile à élucider quand le diabète n'apparaît qu'à une époque éloignée de l'accident.

6° Au traitement général du diabète, régime alimentaire, privation d'aliments et de boissons sucrées, diminution (mais non privation) des aliments farineux, préparations arsenicales et alcalines, antipyrine, on doit associer un traitement local, révulsifs, séton, cautères suppurés à la nuque, surtout si le diabète est consécutif à un traumatisme cérébral.

HUITIÈME LEÇON

PHLEGMON PÉRINÉPHRÉTIQUE PRIMITIF

(ÉTUDE MÉDICO-CHIRURGICALE)

Messieurs,

La jeune fille que je vous présente aujourd'hui est entrée dans mon service il y a deux mois, le 20 janvier. Je vous retracerai l'histoire de sa maladie, qui n'a pas été exempte de complications ; je vous dirai comment nous sommes arrivés à diagnostiquer chez elle un phlegmon périnéphrétique et je vous ferai connaître en détails l'opération à laquelle elle doit la vie. Mais au préalable laissez-moi vous rappeler ce qu'on entend par phlegmon périnéphrétique.

On donne le nom de phlegmon, ou d'abcès périnéphrétique, ou de périnéphrite, à la suppuration de l'enveloppe cellulo-adipeuse du rein. Cette couche cellulo-adipeuse, bien étudiée par M. Tuffier sur des pièces congelées, est surtout abondante à la partie postérieure du rein et à ses deux extrémités. Elle est en continuité avec le tissu cellulo-adipeux sous-péritonéal et avec le tissu cellulaire de la fosse iliaque et du petit bassin. D'autre part, elle se continue avec le tissu cellulaire de la région lombaire en dehors du carré des lombes, entre les limites des muscles grand dorsal et grand oblique. La suppuration peut rester cantonnée au

foyer périrénal sans empiéter au delà, mais parfois, à la faveur des connexions que je viens de vous signaler, elle s'étend au tissu cellulaire des régions lombaire, dorsale et fessière, au tissu cellulaire des fosses iliaques et jusqu'aux parages de la vessie et du rectum. Ce simple aperçu vous indique déjà combien le phlegmon périnéphrétique peut s'étendre loin de son foyer originel.

Ces préliminaires étant posés, passons à l'histoire clinique de notre malade. Cette jeune fille, que vous voyez aujourd'hui en pleine santé, avait été envoyée le 17 janvier en chirurgie, dans le service de M. Duplay. Elle y arriva fort malade, en proie à une fièvre violente et se plaignant de douleurs très vives à la région lombaire gauche et au côté gauche du ventre. Ces douleurs avaient débuté un mois avant, le 20 décembre, sans cause apparente. Elles étaient actuellement si intenses qu'on ne pouvait ni toucher ni explorer les régions douloureuses sans arracher des cris à la malade. Pour faciliter l'examen, cette jeune fille fut endormie, mais l'exploration sous le chloroforme pratiquée par M. Marion, chef de clinique, ne donna aucun résultat. On ne constata ni déformation, ni œdème, ni tuméfaction de la région douloureuse. Le palper abdominal et le toucher vaginal furent également négatifs. Cependant, la fièvre était vive, la température atteignait 39 degrés, la jeune malade avait la diarrhée, elle était abattue; on désira avoir un avis médical et on la fit passer dans mon service, salle Sainte-Jeanne, n° 6.

Quand je vis cette jeune fille, le vendredi 20 janvier à la visite du matin, elle me donna un peu, au premier abord, l'impression d'une typhique; elle avait saigné du nez, la langue était sèche, le pouls très accéléré, mais sans dicrotisme, la température oscillait, du matin au soir, entre 39 et 40 degrés, la douleur lombaire gauche n'avait rien perdu de son intensité. Voici ce que nous apprit notre enquête : Le mal avait débuté, un mois avant, le 20 décembre, par cette douleur lombaire gauche qui est toujours restée le symptôme dominant. Les premiers jours, on eût dit un *lumbago*, les mouvements, la marche étaient pénibles; toutefois l'état

général restait bon, sans fièvre et cette jeune fille pouvait exercer sa profession qui consistait à découper à l'emporte-pièce des lamelles pour la confection des bijoux. Mais en peu de jours les douleurs devinrent si vives, que la malade ne pouvait marcher que courbée en deux, la main appuyée sur son côté gauche, ce qui provoquait l'hilarité des camarades. Malgré cet état douloureux et malgré la fièvre qui apparut à cette époque, la malade travailla jusqu'au 7 janvier, dix-huitième jour de la maladie. Alors survinrent à la région lombaire des élancements qui s'étendaient au flanc gauche, la fièvre devint intense, des vomissements apparurent et cet état continua jusqu'à l'entrée à l'hôpital.

La maladie durait donc depuis un mois, à l'arrivée de cette jeune fille dans mon service. La douleur lombaire gauche avait été le symptôme initial; la fièvre et les irradiations douloureuses au flanc gauche étaient venues plus tard. A l'inspection de la région lombaire, qui était extrêmement douloureuse, nous pûmes constater un léger empâtement. C'est évi-évidemment là qu'était le siège du mal. L'évolution et la réunion de ces différents symptômes nous conduisaient à l'hypothèse d'une suppuration périnéphrétique, hypothèse qui avait été également émise en chirurgie. A supposer que nous eussions affaire à un phlegmon périnéphrétique, ce phlegmon était *primitif*, car nous ne trouvions dans le passé de la malade aucune des causes qui favorisent le phlegmon secondaire, ni lithiase, ni tuberculose rénale, ni pyélo-néphrite (les urines étaient normales), ni traumatisme, ni infection pulmonaire, ni furonculose. Il fallait donc, comme hypothèse la plus vraisemblable, admettre l'existence d'un phlegmon périnéphrétique primitif.

Ce diagnostic se confirma le lendemain. Les urines changèrent tout à coup de caractère, elles devinrent troubles avec un assez fort dépôt. L'examen de ces urines décela la présence du pus et l'existence exclusive du *staphylococcus aureus*. Depuis la veille, la région lombaire était devenue plus douloureuse, plus saillante, les douleurs abdominales avaient augmenté d'intensité, il n'y avait plus d'hésitation : cette jeune fille était atteinte de phlegmon périnéphrétique gauche

ayant fusé vers l'abdomen et en connexion quelque part avec les voies urinaires.

L'opération est, aussitôt, décidée et pratiquée par M. Marion dans les conditions suivantes : L'incision part de la douzième côte gauche, descend verticalement le long du bord externe de la masse sacro-lombaire, puis s'incline en bas et en avant. La section des différents plans détermine une hémorragie abondante due à la congestion des tissus. En avant du muscle transverse, on ouvre un foyer purulent qui fuse en bas vers la fosse iliaque interne, et qui se prolonge en haut par un trajet où le doigt peut à peine pénétrer. De tous côtés, sauf au niveau du trajet supérieur, on limite la cavité purulente. Le rein paraît de volume normal. De la cavité s'est écoulé un verre de pus dont l'élément pathogène est uniquement le staphylocoque doré, ainsi qu'en témoignent l'examen direct et les cultures faites plus tard.

La plaie est largement drainée et fermée à sa partie supérieure. Dès le soir de l'opération, la fièvre s'amende et la température tombe à 37°7, les douleurs lombaires abdominales diminuent notablement. Mais les jours suivants, la fièvre reparaît, la température remonte et les urines continuent à être purulentes. Au lieu de l'amélioration progressive sur laquelle on croyait pouvoir compter, la situation reste précaire, la fièvre persiste, il s'écoule peu de pus par le pansement, la malade maigrit, s'affaiblit et est prise la nuit de quelques idées délirantes.

En face de cet état qui semblait indiquer une reprise de l'infection, on incise largement la plaie qui commençait à se cicatriser et on tombe sur le foyer précédemment décrit sans qu'il soit possible de découvrir un foyer nouveau. L'exploration du rein permet de constater, une fois de plus, que cet organe n'est pas en cause et a un volume normal. Malgré un large drainage pratiqué en haut et en bas, la situation de la malade ne s'améliore nullement, le pouls reste petit et accéléré, la température est élevée, l'amaigrissement continue, la pâleur s'accentue, la diarrhée apparaît.

En même temps, survient un état dyspnéique avec congestion des poumons notamment du poumon gauche. On

trouve à l'auscultation des râles sous-crépitants fins et sibilants. La quantité de pus qui s'écoule par la plaie est insignifiante, tandis que les urines continuent à être purulentes.

Le dimanche 12 février, la malade qui depuis quelques jours souffrait à l'hypogastre, est prise dans l'après-midi d'élancements intolérables dans cette même région. L'interne du service constate au point douloureux, au-dessus du pubis, une tuméfaction située sur la ligne médiane. On incise et on ouvre un abcès prévésical dont le pus contient, comme les autres foyers purulents, le staphylocoque doré sans aucune autre espèce microbienne.

Il était difficile de savoir si ce foyer prévésical était en connexion avec les autres foyers ; on pouvait affirmer toutefois qu'il ne communiquait pas avec la vessie. Pendant quelques jours encore, la fièvre persista ; les deux plaies lombaire et hypogastrique donnaient peu de pus et tendaient à se fermer, mais la pyurie continuait toujours sans aucun symptôme de cystite.

A ce moment, la congestion pulmonaire ébauchée dans les premiers jours de février, prit une importance dominante ; la toux était fréquente et la respiration gênée, je constatai à la base du poumon gauche, un souffle léger avec râles fins abondants. Cette complication broncho-pulmonaire ne fut pas sans nous causer des craintes sérieuses ; mais voilà que du 20 au 23 février tous les symptômes s'amendent ; les urines ne contiennent plus de pus, les plaies lombaire et hypogastrique se cicatrisent, les signes broncho-pulmonaires s'amendent, la malade se sent beaucoup mieux et réclame des aliments. La fièvre disparaît et le 2 mars la température tombe à 36°6.

A dater de ce moment, la convalescence a été des plus rapides ; le 7 mars la malade commençait à se lever, et le 21 mars elle quittait l'hôpital complètement guérie pour rentrer à Etampes dans sa famille. Elle a bien voulu consentir à faire le voyage pour venir nous voir et je vous la présente aujourd'hui en pleine santé. Elle va vous dire elle-même qu'elle se sent complètement rétablie sans que sa maladie ait laissé la moindre trace.

Voilà bien, Messieurs, un cas de phlegmon périnéphrétique primitif; je dis *primitif*, car il ne nous a été possible de retrouver ni lésion antérieure ni la porte d'entrée de l'agent pathogène. Cet agent pathogène a été le staphylocoque doré sans autres microbes; c'est lui seul qui a été constaté par un de mes chefs de laboratoire M. Gandy, dans les urines et dans le pus du foyer périnéphrétique et du foyer prévésical. La localisation douloureuse à la région lombaire gauche et la fièvre ont été pendant plusieurs semaines les seuls témoins de la formation purulente périnéphrétique ; plus tard, ont apparu presque simultanément les signes tangibles du phlegmon et le passage du pus dans les voies urinaires. A quel niveau s'est faite la communication du foyer purulent avec les voies urinaires, je l'ignore; mais en fin de compte, la malade est guérie malgré la complication broncho-pulmonaire, conséquence probable de la suppuration périrénale.

Voici une autre observation de phlegmon périnéphrétique, primitif, lui aussi, concernant un malade du service. Un homme de trente-cinq ans entre le 7 novembre 1898, salle Saint-Christophe, n° 5. Il se plaint d'une vive douleur à la région lombaire gauche. Cette douleur accompagnée de fièvre et de frissons a débuté brusquement, sans cause appréciable, sans traumatisme, il y a une douzaine de jours. La violence des douleurs rendait tout mouvement impossible et le malade dut garder le lit. A son entrée dans le service, la température est de 39 degrés, la langue est sèche, les urines sont rares. On constate une douleur très vive à la région lombaire gauche, douleur que la pression du ventre réveille à la fosse iliaque du même côté. La palpation abdominale est rendue difficile par la contraction musculaire. Les jours suivants, la région lombaire gauche toujours très douloureuse est empâtée et fait une légère saillie. Pareils symptômes nous engagent à porter le diagnostic de phlegmon périnéphrétique primitif, je dis primitif, car nous ne trouvions dans le passé de cet homme rien qui pût expliquer un phlegmon secondaire : pyélo-néphrite, lithiase ou tuberculose rénale, infection pleuro-pulmonaire, etc.

Ce diagnostic étant posé, je pensai que l'intervention

chirurgicale ne devait pas être différée et il fut convenu que le malade serait opéré le 11 novembre, quand survint un incident nouveau. Les urines recueillies journellement dans le bocal devinrent tout à coup purulentes, une vraie « vomique périnéphrétique » venait de se produire. En même temps, les autres symptômes subissaient le contre-coup de cette évacuation purulente, la température tombait à 37, la douleur diminuait, la région lombaire paraissait libérée et le malade était notablement soulagé. Il était évident que le phlegmon périnéphrétique venait de se vider dans les voies urinaires et on pouvait évaluer à 300 grammes la quantité de pus rendu dans cette débâcle. Toutefois, il n'était pas possible de savoir si cet incident serait une heureuse terminaison de la maladie, ou si le foyer infecté ne continuerait pas à suppurer indéfiniment. La situation était comparable à ce qui se passe à la suite des vomiques que nous avons étudiées il y a quelques semaines à propos de la pleurésie interlobaire.

L'avenir seul pouvait nous renseigner. Si la quantité de pus déversée journellement dans les urines s'abaissait graduellement et si les symptômes douloureux et fébriles disparaissaient en même temps, la guérison spontanée pouvait être espérée, mais si les symptômes d'infection continuaient, il faudrait aller à la recherche du foyer infecté et provoquer chirurgicalement la guérison, comme chez notre jeune fille de la salle Saint-Christophe. Le malade fut mis au régime lacté et aux boissons abondantes. Les jours suivants, la quantité de pus diminua progressivement, la légère saillie constatée à la région lombaire gauche s'affaissa et la douleur disparut totalement. Le 16 novembre, les urines étaient tout à fait limpides et dix jours plus tard le malade quittait l'hôpital complètement guéri.

Ces exemples de phlegmon périnéphrétique primitif ne sont pas rares, il s'en faut; en voici une observation consignée dans les cliniques de Trousseau : Au n° 2 de la salle Saint-Bernard était couchée une femme de trente-deux ans, qui, depuis dix jours, se plaignait de douleurs dans les reins et de courbature. Chaque jour, depuis le début de ses douleurs, la malade était prise de fièvre avec frisson dans l'après-

midi : la fièvre durait plusieurs heures chaque fois et ne permettait à la patiente de s'endormir que vers une heure ou deux après minuit. Tant que durait la fièvre, il y avait des douleurs lancinantes dans le côté droit. Au milieu du mois de juin, c'est-à-dire cinq jours après l'admission de la malade à l'Hôtel-Dieu, la fièvre devint continue avec paroxysmes régulièrement intermittents qui revenaient chaque fois de midi à quatre ou cinq heures du soir. Souvent le paroxysme débutait par un gros frisson, et quelquefois il y avait petit frisson dans l'après-midi.

L'inappétence était presque absolue, la soif assez vive; il y avait des nausées, des vomissements; l'amaigrissement faisait de rapides progrès, mais on n'observait que de l'abattement sans stupeur; il n'y avait pas de taches rosées lenticulaires, pas de diarrhée. On prescrivit plusieurs fois des purgatifs, et, trois semaines après l'entrée à l'hôpital, on constatait une amélioration notable; l'appétit était revenu.

Cependant, vingt-huit jours plus tard, le 10 juillet, la malade s'étant exposée au froid, la fièvre reparut plus forte que jamais avec frissons; puis, de nouveau, des douleurs très vives sont accusées dans le côté droit de l'abdomen, en même temps qu'il y a flexion de la cuisse sur le bassin. Bientôt une tuméfaction très notable se manifeste à la région lombaire; l'échancrure costo-iliaque est effacée. Lorsqu'on applique les deux mains de façon à embrasser la région lombaire, si l'on exerce une légère pression, on sent très manifestement que cette région est le siège d'un empâtement profond. La douleur locale devient de jour en jour plus aiguë à la pression; il y a des élancements plusieurs fois par jour; dans l'après-midi, la malade éprouve des frissons suivis d'un mouvement fébrile.

La continuité de la fièvre avec paroxysmes et frissons répétés, la douleur de plus en plus vive éprouvée dans la région lombaire droite, ne permettaient guère de douter de la formation de pus en ces points. Quelques jours plus tard, la fluctuation devenait évidente, et M. Jobert (de Lamballe) donnait issue au pus en pratiquant dans la région lombaire une incision de plusieurs centimètres. Le bistouri, avant de

pénétrer dans le foyer, incisa une couche épaisse de tissus œdématiés et indurés. Deux petites artères lombaires furent liées, le pus qui sortit en grande quantité était d'un blanc verdâtre et charriait des traînées de sang noirâtre. Avant de faire le pansement, nous avions pu reconnaître, en introduisant l'index dans le foyer, que le rein était porté en avant et que la cavité du foyer renfermait des débris de tissu cellulaire adhérents à la surface du rein.

Le lendemain, il n'y eut que très peu de fièvre, le pouls, encore fréquent, était parfaitement régulier. La malade prit du potage avec plaisir. Puis, la fièvre diminue de jour en jour, les parois du foyer reviennent sur elles-mêmes, l'écoulement du pus est de moins en moins abondant. La malade mange une portion et le mieux fait de sensibles progrès. Enfin, la fièvre cesse, l'appétit augmente, les lèvres de la plaie ne laissent plus écouler qu'une très petite quantité de pus séreux sans fétidité; l'empâtement des parois du foyer a disparu, et trois semaines après l'opération, l'ouverture de la plaie était cicatrisée. La malade est revenue nous voir plusieurs mois après sa sortie de l'hôpital; elle était alors très bien portante, et avait recouvré un certain embonpoint; depuis sa sortie de l'hôpital, elle n'a plus éprouvé de douleur dans la région lombaire, elle marche avec facilité et sans fatigue.

Voilà, Messieurs, plusieurs observations qui vous prouvent que le phlegmon périnéphrétique peut être *primitif*, c'est-à-dire indépendant de toute cause appréciable, telle que calcul du rein, lésion rénale, infection urinaire ascendante, traumatisme, furonculose, etc.

Sous l'influence d'un agent pathogène, colibacille, streptocoque, staphylocoque, la zone cellulo-adipeuse infectée se met à suppurer, et sans cause apparente, dans le cours d'une excellente santé, un phlegmon se développe.

Quel que soit l'agent pathogène infectant, on ne sait pas, on ne voit pas, dans les formes dites primitives, à la faveur de quelle lésion préexistante, il pénètre dans la couche cellulo-adipeuse du rein. Il y pénètre, c'est tout ce qu'on sait,

et il est aussi difficile d'expliquer le phlegmon staphylococcique ou streptococcique primitif, qu'il est difficile d'expliquer la péritonite pneumococcique primitive. Vous n'avez pas oublié nos leçons sur cette péritonite primitive à pneumocoques; voilà une péritonite qui éclate brusquement sans qu'on puisse trouver la porte d'entrée de l'agent infectieux; un enfant est pris tout à coup d'une vive douleur abdominale, de frissons, de fièvre, de vomissements, de diarrhée, le péritoine est infecté par le pneumocoque, et une suppuration intense se déclare sans qu'il soit possible de dire comment et par où le pneumocoque a pu infecter la séreuse. Pareille remarque s'adresse à la péritonite primitive pneumo-streptococcique, le streptocoque s'associant au pneumocoque sans qu'il soit possible de savoir comment et par où ces microbes ont pénétré dans la séreuse.

Eh bien, de même qu'il y a des suppurations péritonéales primitives, à pneumocoque et à pneumo-streptocoque, de même il y a une suppuration périrénale primitive, sans qu'il soit aisé de dire pourquoi et comment l'agent virulent pathogène est venu infecter la zone cellulo-adipeuse du rein.

Après vous avoir parlé des formes primitives du phlegmon périnéphrétique, je ne serais pas complet si je n'en esquissais les formes secondaires. Toute lésion rénale, calculeuse ou tuberculeuse avec ou sans pyélo-néphrite, toute infection ascendante, y compris la blennorragie, toute infection de voisinage et même des infections éloignées (pneumonie, furonculose) peuvent engendrer, par des mécanismes divers, le phlegmon périnéphrétique. Je n'insiste pas sur les suppurations périrénales consécutives aux pyélo-néphrites, cette pathogénie a été bien étudiée par M. Albarran et la proximité des lésions explique mieux leur connexité. Mais je voudrais vous parler de l'influence réciproque qu'ont l'une sur l'autre l'infection périrénale et l'infection du poumon.

Ce côté de la question n'avait pas échappé, il s'en faut, à nos illustres devanciers Rayer et Trousseau, ils s'en sont occupé dans leurs leçons cliniques. Voici une observation que

je trouve dans le bel ouvrage de Rayer (1) : Une femme de soixante-cinq ans entre dans son service le 11 août 1836. Cette femme, autrefois sujette à des coliques néphrétiques, éprouve depuis quelques mois des douleurs au rein droit, avec fièvre et grand malaise. La région lombaire droite est extrêmement douloureuse à la pression; le flanc du côté droit est élargi, et la palpation y circonscrit une tumeur lombo-iliaque. Malgré les saignées et les sangsues, la fièvre persiste et l'état s'aggrave. Un nouvel examen fait constater une saillie plus manifeste à la région lombaire. On porte le diagnostic d'abcès extra-rénal et on pratique une incision qui donne issue à une pinte de pus d'odeur nauséabonde. Le doigt introduit dans l'incision, constate l'étendue du foyer et circonscrit la face postérieure du rein; il s'agissait donc bien d'un phlegmon périnéphrétique.

L'opération est suivie d'un soulagement considérable, et le pouls qui était à 120, tombe à 82; les jours suivants, la situation s'améliore et tout annonce la guérison prochaine. Soudain, le treizième jour après l'opération, la malade est prise d'un frisson, de fièvre violente et l'on constate l'existence d'une *pneumonie* droite avec râles crépitants et souffle tubaire. La pneumonie céda en quelques jours, la plaie lombaire donna encore issue à une petite quantité de pus; finalement, la plaie se referma et la malade quitta l'hôpital complètement guérie. Dans les quelques remarques dont il fait suivre son observation, Rayer revient sur l'apparition de cette pneumonie dont il s'explique mal la pathogénie.

Trousseau, dans sa leçon sur les abcès périnéphrétiques (2) qui est un pur chef-d'œuvre d'étude *médico-chirurgicale*, insiste à plusieurs reprises sur les relations réciproques qui unissent les suppurations périrénales et la pleuro-pneumonie. « Les abcès périnéphrétiques, dit-il, peuvent devenir l'occasion d'une pleurésie et d'une pneumonie. » Et ailleurs : « Je dois vous faire remarquer que, dans le cas où les abcès périnéphrétiques sont compliqués de pleuro-pneumonie,

1. Rayer. *Maladies des reins*, t. III, p. 264.
2. Trousseau. « Des abcès périnéphrétiques ». *Clinique médicale de l'Hôtel-Dieu*, t. III, p. 696.

c'est toujours du côté correspondant à l'abcès périnéphrétique, comme dans les observations de MM. Desruelles, Cazalis, Demarquay et Bernutz. » Encore ailleurs : « M. Desruelles a constaté avec M. Destouches, l'existence d'un abcès périnéphrétique chez une femme âgée de soixante ans et convalescente d'une pneumonie gangreneuse ».

Des recherches récentes ont expliqué la pathogénie de ces infections réciproques signalées par les grands maîtres de la clinique française. MM. Tuffier et Lejars ont décrit un hiatus costo-lombaire, à travers lequel la graisse sous-pleurale communique avec le tissu adipeux périrénal.

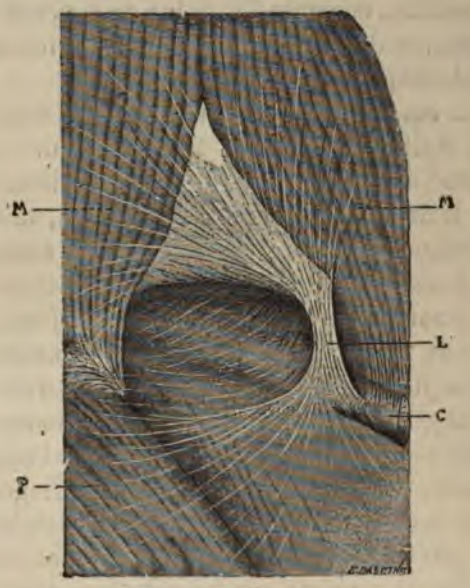

Hiatus costo-lombaire. Orifice à travers lequel la graisse sous-pleurale communique avec le tissu adipeux péri-rénal (Tuffier et Lejars).

C, 12e côte. — P, psoas. — MM, faisceaux du diaphragme qui s'attachent : l'interne à l'arcade du psoas, l'externe à la 12e côte. — L, toile fibreuse d'enveloppe qui s'étend de la face concave du diaphragme sur le carré lombaire.

L'hiatus est traversé par des veines et par des lymphatiques, voies de communication entre la zone cellulo-adi-

peuse périrénale et la cavité thoracique; aussi, les infections pleuro-pulmonaires peuvent-elles devenir périrénales et réciproquement. M. Tuffier a publié un cas concernant un phlegmon périnéphrétique à pneumocoques consécutif à une pneumonie[1]. Nous sommes donc actuellement bien édifiés sur la pathogénie des infections réciproques de l'enveloppe cellulo-graisseuse périrénale et des organes sus-diaphragmatiques, plèvre et poumon. Peut-être peut-on expliquer ainsi la pneumonie congestive gauche de notre première malade.

Le *traumatisme*, vous le savez, joue un rôle considérable dans la genèse des maladies; l'éclosion de la pneumonie et l'apparition de la tuberculose à la suite du traumatisme sont des faits bien connus, sans qu'il soit toujours aisé d'en expliquer la pathogénie. Pareille étiologie se retrouve dans l'histoire du phlegmon périnéphrétique; en voici un exemple que j'emprunte aux leçons de Guéneau de Mussy[2]: Une femme d'une quarantaine d'années, qui avait reçu un coup de pied de cheval à la région lombaire droite, éprouva après six mois de souffrances des douleurs beaucoup plus vives, avec fièvre et frissons. La douleur lombaire se propageait jusqu'à la région iliaque correspondante. Ces symptômes s'amendèrent sous l'influence d'un traitement antiphlogistique et émollient, puis ils reprirent huit jours plus tard avec violence. A ce moment, on pouvait constater dans l'espace qui sépare la crête iliaque de la dernière côte, une tuméfaction avec empâtement et œdème du tissu cellulaire. La pression sur la région lombaire droite provoquait des douleurs intolérables, la fièvre était continue avec frissons et exaspération vespérale. On porta le diagnostic de phlegmon périnéphrétique, et M. Nélaton, appelé près de la malade, confirma ce diagnostic.

Ne pouvant vaincre l'insurmontable résistance que la malade opposait à une grande opération, on se contenta d'une ponction qui donna issue à une quantité de pus. Après

1. *Société de Biologie*, avril 1892.
2. Guéneau de Mussy. *Clinique médicale*, 1875, t. II, p. 208.

amélioration momentanée, le pus ne trouvant pas un écoulement facile au dehors, les frissons et la fièvre reparurent. De nouvelles ponctions suivies d'injections iodées n'eurent pas raison des accidents, et quand on se décida à pratiquer une large incision, il était trop tard, la malade ne tarda pas à succomber.

M. Bergounhioux raconte qu'un paysan, en tombant d'un arbre, se fit une violente contusion dans la région lombaire droite. Vastes ecchymoses de la région et pissement de sang pendant quelques jours. Bientôt le malade éprouve des douleurs profondes, la fièvre s'allume; le pissement de sang cesse, mais la région contusionnée se tuméfie, les frissons se multiplient et la fluctuation ne tarde pas à devenir manifeste. Une incision en dehors de la masse sacro-lombaire donne issue à une quantité assez considérable de pus phlegmoneux. Au bout de quelques semaines, le malade sortait entièrement guéri de l'hôpital de Clermont-Ferrand [1].

Le cas de M. Bienfait concerne une nourrice tombée du haut de huit marches sur le bord d'un seau. Deux jours après, la malade est prise de fièvre et de vomissement. L'hypocondre et le flanc droit sont tuméfiés et douloureux, les urines sont légèrement sanguinolentes. Pendant trois semaines, fièvre avec délire et diarrhée. Alors survient une énorme tuméfaction de la région lombaire avec œdème de ces parties; la tumeur envahit le flanc et l'hypocondre. On fait une application de potasse caustique à la région lombaire, on incise l'escarre, on évacue une grande quantité de pus et la malade guérit de ce phlegmon périnéphrétique.

Après vous avoir fait connaître nos observations de phlegmon périnéphrétique primitif et après avoir passé en revue les causes les plus habituelles du phlegmon secondaire, abordons la description de cette maladie. La douleur lombaire est le symptôme initial du phlegmon périnéphrétique; la localisation de cette douleur simule un lumbago; relisez les observations et vous verrez que la méprise a été

1. Ce cas et le suivant sont consignés dans la clinique de Trousseau.

commise dans un grand nombre de cas; le malade vient se plaindre de sa douleur lombaire, on l'examine et on lui répond « vous avez un lumbago ». La fièvre apparaît rarement avec la douleur, elle est plus tardive et habituellement, à une période avancée, elle est accompagnée de frissons et atteint 39 et 40 degrés. La douleur et la fièvre, auxquelles se joignent parfois des vomissements, sont les seuls symptômes du phlegmon périnéphrétique à ses débuts. Plus tard apparaissent d'autres signes, tels que les frissons, la tuméfaction, l'œdème, la déformation de la région lombaire, les irradiations douloureuses abdominales.

L'évolution du phlegmon périnéphrétique a été si admirablement retracée par mon maître Trousseau, que je ne peux mieux faire qu'en reproduire la description, sans y changer un mot : « C'est tout à coup que le malade accuse une douleur profonde, diffuse, aiguë ou sourde dans la région lombaire. Cette douleur spontanée, avec élancements quelquefois, est toujours augmentée par la pression et surtout lorsqu'on cherche à comprendre la région douloureuse entre les deux mains. La douleur peut quelquefois disparaître pour un temps variable, quelques semaines, quelques mois, et attendre une nouvelle cause déterminante pour se montrer de nouveau. Ordinairement, cependant, il n'en est point ainsi, la souffrance est persistante et augmente jusqu'au jour où le pus est évacué. Cette douleur est toujours un symptôme d'une grande importance, parce que pendant plusieurs jours, plusieurs semaines, elle est le seul phénomène local; déjà, toutefois, des troubles généraux démontrent que la souffrance a une raison organique, les malades ont de la fièvre continue avec paroxysme et frisson dans la soirée. Chaque jour, le malade est pris d'un frisson suivi de chaleur et de sueur. Bientôt les malades perdent l'appétit, maigrissent rapidement, ils ont parfois des vomissements au début du paroxysme fébrile et presque toujours il existe une constipation opiniâtre.

« Pendant un temps variable, de huit à quinze jours, les malades n'offrent donc, comme symptômes, que la douleur locale, la faiblesse générale et la fièvre avec paroxysme quo-

tidien. Puis se manifestent d'autres signes locaux de la phlegmasie profonde; la région, de plus en plus douloureuse à la pression, devient le siège d'un empâtement plus ou moins étendu; en même temps, l'échancrure costo-iliaque s'efface, et le malade étant dans le décubitus dorsal, si le médecin plonge sa main sous la région lombaire, il perçoit par le toucher, comme bientôt par la vue, une saillie plus ou moins marquée; et si en même temps, il place l'autre main sur la région antérieure correspondante, il constate entre ses deux mains une tumeur profonde se continuant avec le tissu cellulaire sous-cutané. Cette tumeur est immobile lorsque l'on commande au malade de grands mouvements de respiration, et l'on acquiert alors la certitude qu'elle est indépendante du foie, qui s'abaisse et s'élève à chaque mouvement d'inspiration et d'expiration. L'empâtement de la région lombaire est accompagné souvent d'œdème, et cet œdème peut s'étendre à la région dorsale et à la région fessière; en même temps, il y a quelquefois un peu de rougeur de la peau. Cette rougeur est érysipélateuse dans les cas où la phlegmasie s'étend au tissu cellulaire de la région.

« A partir du moment où ces signes locaux de l'inflammation existent, on peut constater une fluctuation assez nette; cependant, cette fluctuation est presque toujours profonde, et il faut une grande habitude pour bien la reconnaître; quelquefois même, elle ne peut être que soupçonnée par le fait complexe de l'œdème, de l'empâtement de la région et des symptômes généraux. En effet, à partir du moment où le pus se forme, il y a recrudescence de la fièvre; le pouls prend une certaine ampleur, il devient plus dur, plus résistant et le malade accuse des frissons multiples. Dans ces circonstances, l'indication d'intervenir est très nette, il ne faut pas hésiter à donner issue au pus; si l'on tarde à pratiquer une ouverture, le pus pourra fuser dans la fosse iliaque, en compromettant l'existence du malade. »

Cette description, Messieurs, résume d'une façon saisissante l'entrée en scène et l'évolution du phlegmon périnéphrétique; elle est de tous points conforme au cas de la jeune

malade qui a été le prétexte de cette leçon. Quant au *diagnostic* du phlegmon périnéphrétique, il est fort difficile au début et la difficulté s'accroît encore quand il s'agit de la forme primitive du phlegmon. Le phlegmon périnéphrétique secondaire est plus facile à diagnostiquer que le phlegmon primitif, parce que la lésion provocatrice fournit déjà une indication précieuse. Supposez un traumatisme de la région rénale; quelques jours ou quelques semaines plus tard, éclatent au point traumatisé des élancements, des douleurs vives bientôt suivies de frissons et de fièvre; la région lombaire devient extrêmement sensible à la pression, elle est empâtée, tuméfiée, la fièvre augmente; votre attention étant mise en éveil par le traumatisme, vous n'hésitez pas à diagnostiquer le phlegmon en voie d'évolution. Supposez un individu ayant une lithiase rénale avérée, des coliques néphrétiques, des hématuries, et encore mieux, du pus dans l'urine, témoignage de pyélite, que cet individu soit pris un jour de vives douleurs à la région du rein, avec accompagnement de frissons, de fièvre, et plus tard avec douleur profonde à la pression et empâtement ou déformation de la région lombaire, votre attention étant mise en éveil par les symptômes antérieurs de lithiase rénale ou de pyélite, vous n'hésiterez pas à diagnostiquer un phlegmon périnéphrétique, Et ainsi de suite pour les autres cas de phlegmon périnéphrétique consécutif à des causes déjà connues.

Mais, par contre, que le phlegmon soit primitif, qu'il survienne dans le courant d'une bonne santé, comme chez nos deux malades qui ne présentaient antérieurement aucune tare appréciable, vous manquez d'indications prémonitoires et vous êtes forcément hésitants sur le diagnostic. Vous n'avez pour vous guider au début qu'un seul symptôme, la douleur lombaire; les mouvements du tronc sont pénibles, les muscles sont durs et contractés, vous pensez à un lumbago, à un rhumatisme musculaire, vous prescrivez le repos, du massage, des liniments calmants, des ventouses sèches, des injections de morphine, de l'antipyrine, et vous attendez. Pendant quelques jours, la situation reste la même,

ou peut s'en faut; la douleur lombaire plus ou moins vive est toujours le symptôme dominant, l'exploration de la région est rendue difficile par la contraction musculaire; le malade se plaint de malaise, d'insomnie, de manque d'appétit, « il sent bien qu'il a autre chose qu'un lumbago, » il a des frissons, il transpire, il a des nausées et des vomissements, vous prenez la température, vous trouvez 38°5-39 degrés, la fièvre est déclarée, vous arrivez au huitième, au dixième jour de cette affection douloureuse et fébrile, et le diagnostic commence à se formuler dans votre esprit. Ce qui rend la situation encore plus obscure, c'est que le malade est parfois abattu et prostré avec diarrhée et épistaxis, ce qui lui donne l'apparence d'un typhique. Eh bien, la douleur lombaire et la fièvre sont vos guides les plus sûrs. Surveillez de près cette région lombaire, qui est le siège d'élancements et de douleur profondes, cette région que vous ne pouvez explorer par le palper bimanuel sans déterminer de très vives souffrances. Là est le mal. La fièvre est un indice de suppuration. Un jour ou l'autre, la région douloureuse va s'empâter, s'œdématier, se déformer, votre diagnostic est fait, il s'agit du phlegmon périrénal. A ce moment, il faut intervenir, l'opération doit être pratiquée sans tarder, et bien que quelques cas, témoin notre second malade, prouvent qu'un phlegmon périnéphrétique peut guérir après évacuation spontanée du foyer purulent dans les voies urinaires, il faut se méfier, car des complications nombreuses peuvent surgir d'un jour à l'autre et le plus sage est de ne pas différer l'opération.

Je termine cette leçon par les conclusions suivantes :

1° Le phlegmon périnéphrétique est l'infection suppurée de l'enveloppe cellulo-adipeuse du rein.

2° Le phlegmon périnéphrétique est secondaire ou primitf. Secondaire, il est dû à des lésions de voisinage, lithiase et tuberculose du rein, pyélo-néphrite; ou à des lésions éloignées, infection pleuro-pulmonaire; ou à la staphylococcie (furonculose); le traumatisme en réclame également sa part. Primitif, il éclate dans le cours de la santé, sans qu'on puisse

saisir le mode de pénétration de l'agent infectant. Chez notre première malade, le microbe pathogène était le staphylococcus aureus.

3° La douleur lombaire est le symptôme initial du phlegmon périnéphrétique; elle en est même le symptôme dominant. La fièvre, les frissons, les vomissements, l'empâtement, la tuméfaction, la déformation de la région douloureuse complètent la description et permettent d'arriver au diagnostic. Ce diagnostic est fort simplifié dans les formes secondaires du phlegmon, car les lésions rénales antérieures déjà connues fournissent des indications précieuses.

4° Le phlegmon périnéphrétique, dans les cas heureux, peut se terminer par évacuation du foyer dans les voies urinaires. Ce fait est comparable à la vomique. Dans la très grande majorité des cas, le phlegmon périnéphrétique ne peut guérir que par l'intervention chirurgicale pratiquée en temps opportun.

NEUVIÈME LEÇON

DISCUSSION SUR LE TRAITEMENT CHIRURGICAL

DES KYSTES HYDATIQUES DU FOIE

Messieurs,

Vous avez vu dans nos salles deux malades atteints, l'un et l'autre, de kyste hydatique du foie. L'un a été débarrassé de son kyste hydatique par une simple ponction aspiratrice, avec l'aiguille n° 2; on ne peut rien imaginer de plus simple; quelques minutes ont suffi pour amener la guérison. Chez l'autre, j'ai fait pratiquer une grande opération : l'ouverture du ventre et du kyste. Les deux malades ont guéri; mais les moyens employés ont été, vous le voyez, absolument différents. Pourquoi chez l'un une simple ponction a-t-elle suffi, pourquoi chez l'autre a-t-on dû ouvrir le ventre? C'est ce que je me propose de vous dire dans cette leçon, en discutant le traitement chirurgical des kystes hydatiques du foie.

Je vais d'abord commencer par vous parler de nos malades. Le 27 mars, entrait dans mon service, salle Saint-Christophe, n° 4, un homme de vingt-cinq ans, plâtrier de son état, récemment libéré du service militaire qu'il avait fait en Algérie. Ce malade, amaigri et fébricitant, était atteint d'une volumineuse tumeur douloureuse qui déformait l'hypocondre et

la base de la poitrine du côté droit. Le début apparent du mal remontait à quatre mois. A cette époque, cet homme faisait à pied le trajet qui sépare El Golea d'Alger, quarante-cinq jours de marche environ, lorsque vers la fin du voyage il ressentit une douleur sourde au niveau des dernières côtes droites. Cette douleur ne l'empêcha pas toutefois de continuer sa route; puis, libéré de son service, il s'embarqua, rentra en France et reprit sa profession de plâtrier. Après une accalmie de quelques semaines, les douleurs reparurent à l'hypocondre droit, plus vives que la première fois, et exaspérées par les mouvements et par les efforts respiratoires. Ces douleurs se propageaient en arrière de la poitrine et envahissaient l'épaule droite. En outre, cet homme s'aperçut de la déformation et de la voussure de la région douloureuse; il lui semblait « qu'une gibbosité » se formait en cet endroit. A dater de ce moment, ces deux grands symptômes, la douleur et la déformation thoraco-abdominale, prirent de telles proportions, que le malade dut cesser tout travail. C'est alors qu'il est entré dans mon service à l'Hôtel-Dieu, où vous avez pu l'examiner.

Cet homme nous raconte que depuis quelques semaines il a perdu l'appétit, ses forces l'abandonnent, « il se sent vraiment atteint. » Il a dans son lit une attitude spéciale; il est accroupi, les cuisses et les jambes sont fléchies, les genoux sont ramenés vers le menton, et, dans ses bras, il enserre la partie inférieure des jambes. C'est la seule position qui lui soit supportable et qui atténue ses souffrances. Veut-il s'étendre dans son lit, fait-il des mouvements brusques, ou des respirations profondes, les douleurs reparaissent avec intensité. Les douleurs occupent la base droite du thorax, remontent vers l'épaule et sont souvent accompagnées de sensation de déchirement, d'angoisse et d'étouffement. Le sommeil est pénible et difficile, car les douleurs augmentent d'intensité aussitôt que le malade quitte sa position accroupie. Quand il marche, il se tient courbé en avant, cherchant toujours instinctivement à relâcher la sangle abdominale qui comprime la tumeur.

Cette tumeur est volumineuse, elle refoule en avant et en

dehors les quatre dernières côtes; le mamelon droit est un peu plus élevé que le mamelon gauche; les espaces intercostaux sont élargis et tout l'hypocondre droit forme une forte voussure, ainsi que vous le voyez sur la photographie ci-jointe.

La mensuration du thorax pratiquée au niveau de la 8° côte, qui est la plus saillante, donne 47 centimètres de demi-circonférence à droite, tandis que la demi-circonférence thoracique du côté gauche ne donne que 42. La peau de la région est parcourue de petites veinules bleuâtres, circu-

lation collatérale qui témoigne de la gêne circulatoire des régions profondes.

La tumeur siège en grande partie sous les dernières côtes, qu'elle soulève, mais elle les déborde largement en faisant une forte saillie dans l'abdomen. On la circonscrit facilement par la palpation ; elle est ferme, lisse, sans la moindre bosselure ; elle occupe une partie de la région sus-ombilicale. Dans son développement, la tumeur a refoulé le cœur à gauche.

Sans m'arrêter longuement à un diagnostic différentiel, on peut dire que le diagnostic de kyste hydatique du foie s'imposait ; le siège de la tumeur abdomino-thoracique, les caractères de la tumeur, sa continuité avec le foie, son mode de développement, ne pouvaient laisser aucun doute sur l'existence d'un kyste hydatique du foie. Tous les autres organes étaient sains, l'auscultation des poumons et du cœur était normale. J'évaluai à trois litres environ la quantité de liquide contenu dans ce kyste hydatique, et je pensai aussitôt à l'intervention chirurgicale.

Mais cette intervention, quelle devait en être la nature ? Pouvait-on se contenter d'une simple ponction aspiratrice et vider ce kyste hydatique comme on vide une pleurésie ? ou bien fallait-il recourir à la laparotomie suivie d'ablation du kyste ? tel était le point à discuter. Je me décidai pour la laparotomie ; en voici les raisons : le malade avait la fièvre depuis deux jours et son kyste était fort douloureux ; je pensai, en conséquence, que ces symptômes, fièvre et douleur, pouvaient être l'indice d'une infection du kyste, d'un commencement de suppuration, et l'opération fut pratiquée sans tarder, le 4 avril, par M. Marion, chef de clinique de M. le professeur Duplay.

Voici, en quelques mots, les résultats de l'opération : une incision verticale est faite sur la partie latérale de l'abdomen, au point le plus saillant du kyste. Cette incision part des fausses côtes et dépasse en bas le niveau de l'ombilic. Une fois la paroi abdominale ouverte, on tombe sur le kyste dont la paroi épaisse, blanchâtre, fortement vascularisée, présente des adhérences avec les parties voisines. Le kyste est alors

ponctionné et on retire trois litres environ d'un liquide qui n'est pas clair et transparent comme de l'eau de roche, mais qui est légèrement louche, ce qui témoigne d'un début de suppuration. Après la ponction, la poche s'affaisse ; on l'ouvre alors largement et on retire l'épaisse enveloppe hyaline, blanchâtre, qui forme la poche kystique, et dont la face interne, granuleuse, riche en échinocoques, représente la membrane fertile du kyste. Il s'agissait bien d'un kyste hydatique uniloculaire, il n'y avait pas de vésicules filles ; le liquide contenait des crochets d'échinocoque et des leucocytes. La poche kystique ayant été enlevée, la paroi fibreuse du kyste est marsupialisée et la cavité est tamponnée avec de la gaze stérilisée.

Les suites de l'opération ont été des plus simples, bien que la température soit restée élevée pendant quelques jours, à 38 degrés, car il ne faut pas oublier que le kyste était en voie d'infection. Peu à peu, les parois de la cavité kystique se sont rétractées ; le 8 mai, la plaie est cicatrisée, la région déformée a repris sa conformation naturelle, et je vous présente aujourd'hui l'opéré en pleine santé et débarrassé de son énorme kyste du foie.

Je mets sous vos yeux sa courbe de température avec la poussée fébrile lors de l'entrée du malade à l'hôpital.

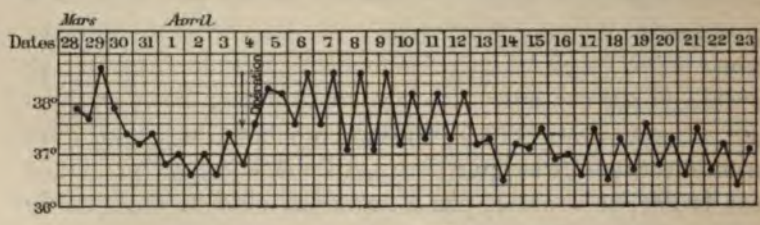

En opposition à cette observation de kyste hydatique du foie guéri par incision et ablation du kyste, voici un autre cas où j'ai obtenu la guérison par une simple ponction aspiratrice pratiquée avec l'aiguille n° 2 de l'aspirateur. En mai 1898, il y a un an, un jeune garçon de onze ans m'est conduit par son père, pour une tumeur qui s'est développée dans le ventre depuis plusieurs mois. Je le reçois dans mon

service à l'Hôtel-Dieu. En examinant le petit malade, on est aussitôt frappé d'une saillie considérable, régulièrement arrondie, qui occupe la région sous-costale droite. Cette tumeur élargit et déforme la base du thorax; ses contours ne sont pas tout à fait nets, elle se continue avec la surface du foie sur laquelle elle est comme implantée. La tumeur, absolument mate, donne au doigt une sensation de résistance élastique sans fluctuation ni frémissement; elle existe depuis plusieurs mois. Son développement a été latent, car l'enfant n'a éprouvé ni douleur, ni vomissements, ni fièvre; l'appétit est resté normal, à l'exception d'une certaine répugnance pour les aliments gras. Peut-être savez-vous que j'ai donné, il y a longtemps[1], la répugnance aux aliments gras et la régurgitation des matières grasses de l'alimentation, comme indice des kystes hydatiques du foie. Etant donné le siège et les caractères de la tumeur, son mode de développement coïncidant avec l'intégrité de la santé, nous portons le diagnostic de kyste hydatique du foie.

En l'absence de douleur et de fièvre, il me paraît évident que le kyste n'est pas infecté, et ce cas-là me paraît justiciable, non pas d'une intervention chirurgicale avec laparotomie, mais d'une simple ponction aspiratrice. La ponction est donc pratiquée avec l'aiguille n° 2 de l'aspirateur profondément enfoncée à la partie la plus saillante de la la tumeur et on vide le kyste complètement. On retire 750 grammes de liquide hydatique clair et transparent comme l'eau de roche; on a bien soin de n'exercer sur le ventre aucune pression et on recommande à l'enfant l'immobilité absolue sur le dos pendant une demi-journée. Aucun incident n'est à signaler, pas le moindre malaise, pas d'urticaire, pas de fièvre.

A la suite de la ponction, la tumeur s'est complètement affaissée, notre petit malade se lève dès le troisième jour et il quitte l'hôpital quinze jours plus tard, complètement guéri. Nous avons eu des nouvelles tout récemment; voilà un an que la ponction a été faite, la guérison persiste et le kyste ne

1. *Traité de l'aspiration des liquides morbides*, Paris, 1873.

s'est pas reproduit. Il a donc suffi d'une simple ponction aspiratrice pour guérir, en dix minutes, ce kyste hydatique du foie.

Les deux observations que je viens de vous citer prouvent qu'on peut arriver à la guérison du kyste hydatique du foie par deux procédés chirurgicaux différents : l'un consiste à pratiquer une grande opération, la laparotomie et l'incision du kyste ; l'autre n'est qu'une simple piqûre d'aiguille, dont toute trace disparaît après la ponction. Ces deux procédés opératoires peuvent-ils être indifféremment employés ; l'un des deux est-il défectueux ou inférieur à l'autre ; la ponction aspiratrice du kyste doit-elle être généralement abandonnée pour faire place à la laparotomie? C'est ce que je vais examiner.

Je n'ai pas à vous vanter ici les bienfaits de la grande opération chirurgicale avec ablation du kyste. Ces bienfaits sont connus et c'est par douzaines qu'on pourrait réunir des observations de kystes hydatiques du foie traités et guéris par la grande opération. Toutefois, s'il était prouvé qu'on peut obtenir, dans quelques circonstances, la guérison du kyste au moyen d'une simple ponction aspiratrice, il ne serait pas indifférent de donner la préférence, au cas échéant, à ce dernier procédé, qui est la simplification la plus complète des manœuvres opératoires. Ayant quelque expérience de la ponction aspiratrice, puisque voilà une trentaine d'années que je l'ai mise en usage, qu'il me soit permis de donner le résumé de plusieurs observations personnelles.

Au mois de mai 1870, alors que j'étais interne d'Axenfeld, une jeune femme de vingt-quatre ans entra à l'hôpital Beaujon, dans le service de Gubler, salle Sainte-Marthe, n° 1. Cette malade avait une tuméfaction de l'hypocondre droit et une saillie assez manifeste dans l'angle formé par le muscle droit de l'abdomen et les côtes. La tumeur n'était ni bosselée, ni indurée ; au palper, on la trouvait uniforme et rénitente ; le foie était augmenté de volume et la région tuméfiée était sillonnée par quelques veines peu apparentes. Les symptômes généraux étaient, pour ainsi dire, nuls ; pas de fièvre, pas de troubles dyspeptiques, pas d'ictère. Cette femme faisait remonter à huit mois environ le début de sa maladie ; elle ne

se plaignait que du développement de sa tumeur et de la gêne croissante qu'elle éprouvait. Le diagnostic fut discuté; on s'arrêta à l'idée d'un kyste hydatique du foie, et Gubler me pria de pratiquer l'aspiration. J'introduisis l'aiguille aspiratrice au niveau du point le plus saillant de la tumeur, et à 5 centimètres de profondeur je rencontrai le liquide. Celui-ci, grâce au vide préalable, jaillit dans l'aspirateur; il était limpide comme de l'eau distillée; j'en aspirai, séance tenante, 500 grammes et je m'arrêtai quand le kyste parut épuisé. On trouva dans le liquide quelques crochets d'échinocoques. A la suite de cette piqûre, si insignifiante qu'elle n'était plus visible le lendemain, la malade n'éprouva pas le plus léger malaise; la tumeur qui s'était affaissée ne reparut pas, la respiration devint normale et quinze jours après cette femme demanda sa sortie.

En 1872, mon ami le médecin-major Libermann me demanda de venir à l'hôpital militaire du Gros-Caillou voir un malade atteint de tumeur de la région hépatique. C'était un garçon de vingt-deux ans qui, depuis plusieurs mois, s'était aperçu de la déformation de l'hypocondre droit; il éprouvait quelques douleurs dans la même région. Le foie, d'apparence volumineuse, formait une voussure à droite de la région épigastrique; les dernières côtes étaient soulevées et l'hypocondre était saillant et déformé. On avait porté le diagnostic de kyste hydatique du foie et on me demandait de pratiquer l'aspiration. Je fis la ponction avec l'aiguille aspiratrice n° 2 sur la partie saillante de la tumeur et je retirai un litre de liquide clair et transparent, un vrai liquide d'hydatide. La tumeur s'affaissa aussitôt pour ne plus reparaître, et, quelque temps après, le malade guéri pouvait quitter l'hôpital.

En 1882, une malade entra dans mon service à l'hôpital Saint-Antoine pour une tumeur du foie. M. Boulay, mon interne, voulant vérifier son diagnostic de kyste hydatique avant de me présenter la malade, pratiqua une piqûre avec la seringue de Pravaz et retira 1 gramme de liquide hydatique. Cette femme fut aussitôt prise d'une violente urticaire. Je pratiquai la ponction du kyste au moyen de l'ai-

guille aspiratrice n° 2, je retirai 1.500 grammes de liquide, la tumeur s'affaissa et la malade guérit sans incidents.

En 1884, mon ami, le professeur Visca (de Montevideo), m'adressa un homme de quarante ans, atteint de kyste hydatique du foie; tel était le diagnostic de M. Visca. A l'examen du malade, je constatai, en effet, un foie très volumineux descendant jusqu'à l'ombilic, formant une saillie à droite de la région épigastrique et une voussure avec déformation de l'hypocondre droit. Je fis également le diagnostic de kyste hydatique du foie et je proposai comme mode de traitement la ponction aspiratrice. Le malade, désireux d'avoir d'autres avis, fit un voyage en différents pays étrangers pour recueillir des consultations sur le diagnostic et sur le traitement de sa maladie. Quand il revint me voir, je trouvai son état général beaucoup moins bon; l'appétit avait diminué, la tumeur était devenue douloureuse et plusieurs accès de fièvre étaient apparus.

En face de ces nouveaux symptômes, je craignis une infection du kyste hydatique et j'annonçai au malade qu'au lieu de la simple ponction aspiratrice, il serait maintenant nécessaire de pratiquer une grande opération chirurgicale. Il s'y refusa net, disant qu'il ne s'y résignerait que si la ponction ne donnait pas de résultat, et il me demanda avec instance de pratiquer cette ponction, sans retard. Je me rendis donc chez lui, rue du Helder, avec le Dr Giraudeau, et je pratiquai la ponction avec l'aiguille aspiratrice n° 2 sur la partie saillante de la tumeur, au voisinage du creux épigastrique. Mes prévisions au sujet de l'infection du kyste s'étaient réalisées, et je retirai 1.400 grammes de liquide louche, contenant des crochets d'échinocoques et riche en leucocytes. Bien que j'eusse retiré tout le liquide contenu dans le kyste, une saillie persistant dans le voisinage semblait m'indiquer qu'un autre kyste existait là. Je ne doutais pas, d'ailleurs, que le kyste infecté que je venais de vider ne reproduisît à bref délai du liquide purulent, et j'avais la conviction qu'une intervention chirurgicale allait s'imposer. Mais, contre toute prévision, le malade fut très amélioré par la ponction que j'avais faite. Quinze jours plus tard, je pratiquai une nou-

velle ponction au niveau de la voussure voisine, et j'acquis la conviction que j'étais bien dans un autre kyste, car je retirai cette fois 1.200 grammes de liquide aussi limpide que de l'eau de roche. A dater de ce moment, la tumeur hépatique disparut complètement, et le liquide ne se reproduisit ni dans le kyste infecté ni dans l'autre. Le malade put partir deux mois plus tard pour Montevideo; il revint l'année suivante, et, depuis son retour en France, j'ai eu l'occasion de le revoir assez fréquemment, voilà quinze ans que j'ai ponctionné son kyste et la guérison ne s'est jamais démentie.

En 1894 et 1895, entrèrent, dans mon service de l'hôpital Necker, deux malades atteints de kyste hydatique du foie; chez l'un d'eux, le kyste était compliqué d'ictère. J'ai traité ces deux malades par la ponction aspiratrice et l'un et l'autre ont guéri sans le moindre incident.

En 1895, M. Routier fit monter dans mes salles, à l'hôpital Necker, une jeune femme atteinte d'une tumeur hépatique. Après avoir discuté le diagnostic, nous fûmes d'avis, lui et moi, qu'il s'agissait d'un kyste hydatique du foie. L'idée de M. Routier était de pratiquer la laparotomie, mais, sur ma demande, il se contenta d'une simple ponction aspiratrice et la malade guérit.

Voilà donc un nombre assez important d'observations qui prouvent qu'on peut guérir et rester guéri d'un kyste hydatique du foie à la suite d'une simple ponction aspiratrice. Non seulement les malades guérissent, mais je répète qu'ils restent guéris, car plusieurs de ceux dont je viens de raconter l'histoire ont été revus des mois et des années après leur guérison. On peut se demander comment s'effectue la guérison et ce que deviennent, après la ponction, la poche de l'hydatide et les vésicules filles souvent contenues dans le kyste principal. Il est probable que la ponction et l'évacuation du liquide amènent la mort de l'hydatide; alors la poche et les hydatides filles se nécrobiosent, subissent la dégénérescence graisseuse ou calcaire et aboutissent à un résidu, comparable à ces dépôts qu'on rencontre parfois aux autopsies des gens qui, ayant succombé à une autre maladie,

avaient spontanément guéri d'un kyste hydatique du foie.

La simple ponction aspiratrice donne, on le voit, des résultats qui ne sont pas à dédaigner, il s'en faut; on se demande alors pourquoi elle n'est pas plus souvent mise en usage. On a, il faut le dire, quelques préventions contre la ponction du kyste hydatique; donnons les raisons de ces préventions, nous verrons plus tard si elles sont justifiées.

La ponction du kyste hydatique, a-t-on dit, peut entraîner des accidents graves et même mortels. C'est vrai; je vais vous en communiquer quatre observations :

L'observation de M. Moissenet[1] concerne un homme de quarante-deux ans, atteint de kyste hydatique du foie. On pratique une ponction avec le trois-quarts capillaire, et on arrête l'écoulement du liquide à 350 grammes. « Cinq minutes sont à peine écoulées, dit M. Moissenet, que le malade est pris d'une syncope; je lui enlève son oreiller et lui fais prendre quelques gouttes de vin; il revient aussitôt à lui et me dit bien qu'il n'éprouve aucune douleur, mais que cette opération l'a vivement impressionné. A midi, deux heures après, se déclare un frisson intense avec claquement de dents, profonde altération des traits, pâleur de la face, nez effilé, yeux caves et hoquet, nausées, puis vomissements verts, porracés, abondants; cependant, aucune douleur à la pression du ventre. Potion avec extrait d'opium, 0,10; eau de seltz, glace, etc.; lavement laudanisé. Les symptômes vont en s'aggravant; le pouls est à 120-125, petit, filiforme; les extrémités se refroidissent, l'altération des traits est plus marquée. Le malade commence à accuser de la douleur dans le ventre, et il succombe dans la nuit, à trois heures du matin, dix-huit heures après la ponction. A l'autopsie, on ne trouve plus trace de la ponction. Kyste hydatique du foie, ayant le volume d'une tête d'adulte, et renfermant du liquide clair et des vésicules filles. »

Une observation de Martineau[2] concerne un homme de trente et un ans chez lequel on pratique la ponction aspira-

1. Moissenet. *Archives générales de médecine*, 1859, t. I, p. 145.
2. M. Martineau. *Bull. de la Soc. médic. des hôpitaux*, 1875, p. 104.

trice d'un kyste hydatique du foie. « Un liquide incolore, limpide d'abord, puis sanguinolent, sort par la canule ; mais, dès que quelques grammes de ce liquide sont obtenus, l'écoulement cesse et ne peut reprendre, malgré le changement de place de la canule. » Celle-ci étant retirée, M. Martineau constate qu'elle est obstruée par un débris membraneux. Du reste, le liquide, examiné au microscope, contient des crochets d'échinocoques. A peine M. Martineau avait-il fait cette constatation, deux à trois minutes au plus, le malade est pris d'un malaise subit, de dyspnée intense, d'envies de vomir. Il vomit aussitôt du vin qu'il avait pris avant la ponction. La respiration, dans l'espace de quelques secondes, se suspend ; le pouls faiblit, devient même imperceptible ; les mouvements du cœur ne se perçoivent plus ; le malade tombe en syncope. En même temps, il rejette une quantité considérable de mucosités blanches, filantes, remplissant les bronches, la trachée, analogues à celles qui surviennent après la thoracentèse mal faite. La face est pâle, recouverte d'une sueur froide. On applique aussitôt des sinapismes sur toute la surface du corps, le marteau de Mayor ; on pratique la respiration artificielle au moyen de l'électrisation ; on fait une saignée, le sang ne sort pas de la veine. Malgré ces moyens, au bout de vingt minutes environ, le malade meurt sans avoir pu prononcer une parole. A l'autopsie, des mucosités obstruent les bronches. Adhérences pleurales anciennes, péricardite et endocardite mitrale anciennes. Deux kystes hydatiques du foie, dont l'un présente la trace de la piqûre. Rien dans le péritoine.

Dans l'observation de Bryant[1], il est question d'un homme de quarante ans, atteint de kyste hydatique du foie. Un trocart, pas plus gros qu'un stylet d'argent, fut enfoncé à trois pouces et demi environ à droite de la ligne médiane, immédiatement au-dessous du bord costal dans la tumeur, et, après qu'il eut traversé environ un pouce du foie, le kyste fut percé : on retira neuf onces (280 grammes) d'un fluide clair, non albumineux, assez pour diminuer la tension. Un

1. Bryant. *Trans. of the clinical Soc. of London*, 1877-1878, vol. XI, p. 230.

tampon de lint fut ensuite appliqué sur l'ouverture. Quelques secondes après l'opération, le malade devint d'un rouge intense et se plaignit d'une douleur angoissante dans la face et les mâchoires. Aussi subitement qu'il devint rouge, il devint livide, perdit connaissance, et, après avoir vomi deux ou trois fois, il eut une sorte d'attaque épileptiforme dont il ne se releva point ; au même instant, le pouls s'arrêta. La respiration artificielle, la batterie galvanique et le nitrite d'amyle furent essayés, mais la respiration et la circulation devinrent beaucoup plus faibles, et il mourut en cinq minutes.

Autopsie par Kilton Fagge. Le péritoine contenait une demi-pinte (280 centimètres cubes) de liquide teinté de sang. Un kyste hydatique, du volume d'un crâne d'adulte, occupait toute la partie postérieure du lobe droit du foie, faisant saillie à la face inférieure et refoulant en haut et en avant les organes situés dans la scissure porte, de telle sorte que leurs rapports normaux étaient modifiés. Ce kyste renfermait trois pintes et demie (2 litres) de liquide. Foie un peu sclérosé. Pas d'autres altérations viscérales. Le cœur renfermait dans toutes ses cavités une petite quantité de sang non coagulé, de couleur pourpre.

Voici une dernière observation publiée par M. Chauffard[1] : il s'agit d'un homme atteint de kyste hydatique du foie. L'examen du malade montre une ampliation considérable de l'hypocondre droit et de l'épigastre, les dernières côtes sont élevées et déjetées au dehors. Toute la région fait voussure ; le doigt perçoit nettement le bord inférieur du foie dur et un peu mousse. Pour confirmer le diagnostic de kyste hydatique, une ponction exploratrice est pratiquée aseptiquement au niveau du point le plus saillant de la face inférieure du foie, au-dessous du rebord costal. On aspire dix centimètres cubes d'un liquide clair comme de l'eau de roche, puis on retire l'aiguille. Quelques minutes après, le malade est pris de malaise subit, il s'assied sur son lit, se tourne et se retourne avec une sorte d'angoisse, puis se met à se gratter la nuque, le cou, la face interne des cuisses, le bas-ventre.

1. Chauffard. *La Semaine médicale*, 8 juillet 1896.

Une ou deux minutes après, la face devient grimaçante, les yeux se révulsent en haut, et on voit éclater une attaque épileptiforme généralisée, sans cri initial, sans grands mouvements cloniques : tonisme des membres, face convulsée et cyanique, roulement et expression hagarde des yeux, écume à la bouche, émission des urines et des fèces. Au bout d'un instant, retour passager de la conscience : « Ça va mieux, dit le malade, c'est fini. » Puis, presque aussitôt, nouvelle attaque éclamptique, plus prolongée, mais moins violemment tonique que la première; agitation et angoisse extrêmes, mouvements rapides de grattage du cou, expectoration répétée d'une écume mousseuse et blanchâtre. Après quelques minutes, le malade, épuisé, retombe sur son lit, la face devient terreuse et plombée, se couvre de sueur, en même temps que, sur le corps et les membres, la peau présente une teinte cyanique, d'un pourpre violacé.

Le pouls, déjà rapide et très petit, s'efface de plus en plus ; moins de dix minutes après la ponction, la pulsation radiale n'est plus perceptible, alors que le cœur bat encore à gros coups sourds et précipités. Enfin, survient l'asphyxie terminale ; le visage est terreux, inondé de sueur, les téguments du corps passent du violet à un ton cendré et livide ; les yeux s'excavent et se ternissent ; les bronches et la bouche se remplissent d'écume ; quelques convulsions grimaçantes et comme sardoniques du visage témoignent seules d'un reste de vie. La mort termine cette terrible scène, vingt-cinq minutes environ après la ponction.

A l'autopsie, l'examen des organes autres que le foie est à peu près négatif : congestion asphyxique des poumons et des reins ; congestion des vaisseaux pie-mériens, état sablé avec piqueté rougeâtre de la substance blanche du cerveau ; grosse rate de 450 grammes ; cœur pesant 400 grammes contracté en systole et vide de sang, voilà tout ce qu'on trouve à signaler. Aucune effusion liquide dans le péritoine ; pas de traces de lésions inflammatoires dans la séreuse. Le foie est énorme et pèse 6.500 grammes ; une fois son kyste ouvert et vidé, son poids est encore de 2.600 grammes (hypertrophie compensatrice). La poche kystique est superficielle, adhé-

[illegible] en haut et en arrière avec la voûte costo-diaphragmatique qu'elle refoule : elle occupe presque toute la surface [illegible] supérieure du lobe droit et ne laisse que quelques centimètres d'épaisseur au tissu hépatique, au niveau de l'extrémité [illegible] et du bord antéro-inférieur de l'organe. En [illegible] en arrière, le kyste forme presque tout le bord postérieur du lobe droit. La piqûre faite par l'aiguille [illegible] est retrouvée qu'avec peine et la pression faite [illegible] ne fait sourdre aucune gouttelette du [illegible] incisé, est plein d'un liquide limpide, dans [illegible] de nombreuses hydatides filles de différentes [illegible].

[illegible] accidents terribles et mortels qui ont été [illegible] suite de la ponction des kystes hydatiques du [illegible] cas de ce genre qui ont jeté quelque dis- [illegible] traitement des kystes du foie par la ponction ; [illegible] la question de près, on voit qu'elle a été [illegible] interprétée. Je vais essayer de le démontrer. [illegible] c'est que le passage de quelques [illegible] hydatique dans la cavité péritonéale [illegible] accidents d'intoxication, les uns bénins, [illegible] mortels. Le plus bénin de ces accidents [illegible] de ponctionner un kyste du foie et, [illegible] quelques heures après, le malade se [illegible] voit apparaître en différentes régions [illegible] l'urticaire.

[illegible] reste d'être bien connue. La poussée [illegible] ni accompagnée d'aucun autre [illegible] en est quitte pour des démangeaisons [illegible] qui durent quelques heures ou [illegible] ponction d'un kyste hydatique, j'ai vu, [illegible] l'urticaire limitée à un côté [illegible] ortiée est précédée ou accom- [illegible] de malaise, de dyspnée, de vomisse- [illegible] accidents graves. J'ai publié, [illegible] observation d'une malade que je venais [illegible] d'Axenfeld dont j'étais l'in-

terne; après la ponction (le kyste ayant été incomplètement vidé), la malade fut prise d'état nauséeux, de défaillance et de vomissements répétés, simulant le début d'une péritonite aiguë, il ne s'agissait heureusement pas de péritonite; bientôt apparurent des démangeaisons et une urticaire violente qui gagna la bouche et la gorge, déterminant une dysphagie et une dyspnée intenses. Dans quelques cas, rares heureusement (observation de M. Chauffard), l'urticaire n'occupe qu'une place bien secondaire au milieu des terribles accidents dyspnéiques, éclamptiques et cardiaques qui enlèvent la malade.

Quand je fis connaître, il y a vingt-sept ans, lors de mes premiers travaux sur l'aspiration[1], l'urticaire consécutive à la ponction des kystes hydatiques du foie, le fait était passé chez nous inaperçu. Il est juste de dire qu'il était connu en Danemark, et Finsen, rapportant des exemples d'urticaire consécutive à la rupture des hydatides dans le péritoine, avait remarqué que la ponction du kyste peut conduire au même résultat. J'avais comparé cette urticaire à l'éruption ortiée et aux accidents qui suivent parfois l'ingestion des moules; il y a en effet la plus grande analogie, car l'empoisonnement par les moules se traduit dans les cas simples par des démangeaisons auxquelles s'associent, dans les cas graves, vomissements, asphyxie, tachycardie et tendance à la syncope. Toutefois nous n'étions pas édifiés sur la pathogénie des accidents toxiques par hydatide. Cette pathogénie de l'urticaire et des accidents connexes a été bien étudiée par M. Debove[2] et par M. Achard[3]. Ces auteurs ont démontré que les accidents que je viens de signaler sont dus à l'absorption du liquide hydatique, ce liquide contenant des substances toxiques qui appartiennent à la classe des ptomaïnes. D'après M. Viron, ces substances albuminoïdes se rapprochent des toxalbumines[4]. Tous les kystes hydatiques ne

1. Dieulafoy. *Traité de l'aspiration des liquides morbides*, 1873, p. 99.

2. Debove. Pathogénie de l'urticaire hydatique. *Académie des Sciences*, 19 décembre 1887, et *Bulletin de la Société médicale des hôpitaux*, 9 mars 1888.

3. Achard. De l'intoxication hydatique. *Archives générales de Médecine*, octobre 1888.

4. Viron. *Arch. de méd. expérimentale*, janvier 1892.

sont pas toxiques au même degré, il s'en faut, mais il suffit, dans quelques circonstances, que le liquide toxique ou hypertoxique d'un kyste hydatique passe dans le péritoine, même en petite quantité, pour voir éclater des accidents, dont le plus bénin est l'urticaire et dont les plus graves entraînent la paralysie du nerf pneumogastrique, les accidents bulbaires et la mort.

Qu'on veuille bien y regarder de près et on verra que ces accidents ne sont pas imputables à la ponction elle-même. Ce qui est redoutable, ce n'est pas de vider un kyste hydatique par la ponction (en ayant soin de prendre les précautions voulues), mais ce qui est mauvais et ce qu'il faut éviter, c'est de ne retirer par la ponction qu'une petite quantité du liquide kystique. Voici pourquoi :

Pour si restreinte que soit l'ouverture faite aux parois du kyste par l'aiguille, il ne faut pas oublier que le liquide de l'hydatide, *sous pression*, peut facilement passer à travers cette ouverture, si on retire l'aiguille alors que le kyste contient encore une grande quantité de liquide. C'est le danger des ponctions exploratrices, c'est également le danger des ponctions où l'on se contente de ne retirer que quelques centaines de grammes, ainsi que vous l'avez vu dans quelques-unes des observations que je vous ai citées. Alors le liquide laissé dans la poche hydatique peut passer dans le péritoine à travers le pertuis laissé par l'aiguille, et gare les accidents !

Si je reprends une à une les observations suivies d'accidents, je vois que jamais ces accidents ne sont survenus quand on a eu soin de vider complètement le kyste, tandis qu'ils ont éclaté à la suite de ponctions qui n'avaient donné issue qu'à une petite quantité de liquide kystique.

Pour ma part, je n'ai jamais vu ni urticaire ni autres accidents, quand le kyste a été complètement évacué par la ponction aspiratrice, tandis que les quelques cas d'urticaire que j'ai personnellement constatés, sont survenus à la suite de petites ponctions exploratrices ou à la suite d'évacuation incomplète du kyste. Même remarque est applicable aux cas qui ont été suivis d'accidents mortels avec ou sans urticaire.

Ainsi dans l'observation de M. Chauffard, on n'avait aspiré, à titre de ponction exploratrice, que 10 grammes de liquide. Dans l'observation de Martineau, on n'avait retiré que quelques grammes de liquide. Dans l'observation de M. Moissenet, on avait arrêté l'écoulement du liquide à 350 grammes, alors que le kyste, vérifié à l'autopsie, en contenait 2 litres. Dans l'observation de Bryant, on avait arrêté l'écoulement du liquide à 280 grammes, alors que le kyste, vérifié à l'autopsie, en contenait 2 litres.

Donc, ce qui est redoutable, ce n'est pas de traiter un kyste hydatique par la ponction, mais ce qui est redoutable, ce sont les petites ponctions, qui ne retirent qu'une quantité minime de liquide, car alors le liquide kystique, sous pression, se fraye un chemin à travers la petite ouverture laissée par l'aiguille, il est absorbé par le péritoine et les accidents d'intoxication peuvent éclater.

Règle générale : il faut éviter les petites ponctions, les ponctions incomplètes et les ponctions exploratrices ; on ne doit jamais, sous prétexte d'éclairer le diagnostic des kystes du foie, se livrer à ce mode d'investigation. Pour si fine que soit l'aiguille aspiratrice, il ne faut pas oublier qu'elle peut laisser la porte ouverte à un liquide sous pression, prêt à passer dans le péritoine s'il trouve une issue. Il faut, pour les mêmes raisons, éviter de ne retirer qu'une partie du liquide kystique ; le liquide doit, autant que possible, être épuisé par l'aiguille aspiratrice. L'opération doit être faite, le malade étant couché sur le dos, non pas avec un trocart, mais avec l'aiguille aspiratrice n° 2, aseptique, mise en rapport avec l'aspirateur au moyen de son tube en caoutchouc. Si pendant l'opération l'aiguille vient à être oblitérée, comme dans le cas de Martineau, il ne faut pas la retirer ; on la laisse en place et on pratique dans le voisinage une nouvelle ponction avec une autre aiguille. Quand on juge l'aspiration terminée, quand on suppose que le kyste est vidé, il faut se garder d'exercer sur le ventre des pressions destinées à favoriser l'issue d'un reliquat de liquide ; ces manœuvres sont inutiles et nuisibles, elles peuvent énucléer l'aiguille hors du foie et

favoriser le passage de liquide hydatique dans le péritoine.

Je pense qu'avec toutes ces précautions, la ponction aseptique des kystes hydatiques du foie, pratiquée avec l'aiguille aspiratrice n° 2, est exempte de tout danger; elle mérite de prendre une place importante dans le traitement des kystes hydatiques du foie. En conséquence, je propose les conclusions suivantes :

1° La laparotomie avec incision et ablation du kyste hydatique du foie, doit être réservée aux kystes hydatiques anciens, et soupçonnés d'adhérences. Si des symptômes douloureux et fébriles font redouter l'infection du kyste, l'indication de la laparotomie est formelle.

2° La ponction aspiratrice, pratiquée avec l'aiguille n° 2, me paraît applicable à la moitié des cas environ ; elle a son indication quand le kyste hydatique n'est pas trop ancien et quand on n'a pas de raison de supposer l'infection du kyste. On obtient en quelques minutes, au moyen d'une piqûre insignifiante, la guérison du kyste hydatique.

3° Les nombreux exemples que j'ai cités au cours de cette étude prouvent que la ponction aspiratrice faite suivant les préceptes voulus est exempte de tout danger. Cette ponction aspiratrice doit être aseptique, elle doit être faite, non pas avec un trocart, mais avec l'aiguille n° 2, préalablement mise en communication avec l'aspirateur. Ces détails ont leur importance, ils simplifient en tout cas la manœuvre opératoire et la réduisent à son minimum.

4° Le malade étant couché à plat sur le dos, l'aiguille aspiratrice est introduite profondément dans le kyste. Grâce au *vide préalable* fait dans l'aspirateur, il est impossible qu'une seule goutte du liquide kystique passe dans le péritoine.

5° Une fois l'aiguille introduite dans le kyste, il faut vider le liquide dans sa totalité. Pour cela, l'aspiration suffit; il n'est pas nécessaire, il est même nuisible de peser sur le ventre pour favoriser l'issue du liquide.

6° Si l'aiguille vient à s'oblitérer, on la laisse en place et on pratique à côté une nouvelle ponction avec une autre

aiguille. On ne retire l'aiguille aspiratrice que lorsque l'aspirateur n'attire plus de liquide.

7° Grâce à ces précautions, on s'oppose au passage du liquide hydatique dans le péritoine et on évite du même coup les accidents toxiques qui peuvent en résulter. Ces accidents toxiques, légers, graves et même mortels, sont : l'urticaire, la dyspnée, les vomissements, l'asphyxie, les crises épileptiformes, la tachycardie, la syncope.

8° C'est pour les mêmes raisons et pour éviter tout accident, que les ponctions dites exploratrices doivent être absolument exclues du diagnostic des kystes hydatiques du foie.

Dans cette étude, j'ai laissé de côté, avec intention, le traitement qui consiste à injecter dans le kyste hydatique un liquide tel que le sublimé, la liqueur de Van Swieten, la teinture d'iode, le naphtol, etc., méthode préconisée par MM. Mesnard[1], Debove[2], Baccelli, et que je ne trouve pas exempte d'inconvénients; je n'ai voulu étudier aujourd'hui que la ponction aspiratrice simple avec ses résultats.

1. Mesnard. *Bulletins et Mémoires de la Société médicale des hôpitaux de Paris*, 22 janvier 1890.

2. Debove. *Bulletins et Mémoires de la Société médicale des hôpitaux de Paris*, octobre 1888.

[illegible]ÈME LEÇON

[illegible]TIQUE SYPHILITIQUE

[illegible]LOSE HOMOLOGUE

[illegible]nt frais et à la mine floris-
[illegible] il se lève, il peut se courber
[illegible] devant vous et vous verrez
[illegible]nts d'une façon naturelle,
[illegible] douleur.
[illegible]que vous avez vu arriver un
[illegible] Saint-Christophe, amaigri et la
[illegible] Je le vois encore entrer dans
[illegible]illante, le corps courbé en
[illegible] il s'avançait à petits pas.
[illegible]vant à droite sur une canne,
[illegible] cherchant dans son atti-
[illegible] Je le fais déshabiller, on le
[illegible] le membre inférieur droit,
[illegible]a région lombaire, est cou-
[illegible] sillonné de cicatrices de
[illegible]yle. Il souffre, nous dit-il,
[illegible] raconte de la façon sui-

Il y a trois ans, sans cause apparente, il éprouva une douleur d'abord légère, puis d'intensité croissante à la fesse droite et à la partie supérieure de la cuisse. Cette douleur s'étendait parfois jusqu'à la jambe, s'amendait pour reparaître quelque temps après, toujours sans raison appréciable. Malgré ses souffrances, il put continuer tant bien que mal son métier très fatigant de charretier. Cet état se prolongea en empirant jusqu'au mois de novembre dernier. A cette époque, six mois avant l'entrée de cet homme dans le service, les douleurs prirent une extrême violence. Elles prédominaient tantôt à la cuisse, tantôt au mollet; parfois elles irradiaient dans l'aine, au-devant de la cuisse, à la verge, aux bourses, à la façon d'une névralgie lombo-sacrée. La nuit, les souffrances redoublaient d'intensité : non seulement le sommeil était impossible, mais ce pauvre homme ne pouvait trouver aucune position qui lui procurât le moindre soulagement. A peine était-il couché que les douleurs semblaient plus vives; il se levait alors, essayant de faire quelques pas dans sa chambre, mais la marche ne faisait qu'exaspérer la souffrance; il s'asseyait avec mille précautions, mais à peine assis, la jambe était prise d'une telle trémulation douloureuse, qu'il était obligé de se relever. Ainsi se passaient les nuits; la santé s'altérait, l'appétit était perdu, le malade maigrissait et se sentait dépérir; ces six derniers mois, il a perdu huit kilos.

Pendant ces trois années de souffrance et surtout pendant les six derniers mois, il a consulté à l'hôpital ou ailleurs un grand nombre de médecins « il a vu des pharmaciens, des herboristes et même des charlatans »; onctions, frictions, fumigations, rien n'a fait; il a suivi une foule de traitements sans éprouver la moindre amélioration. Il porte depuis la fesse jusqu'à la jambe les marques d'une longue série de vésicatoires appliqués sans résultat sur les points les plus douloureux.

Ayant dépensé toutes ses économies, ayant engagé au Mont-de-Piété tout ce qui lui restait, ayant épuisé toutes ses ressources à se soigner et ne gagnant plus d'argent, il obtint son admission à l'Hôtel-Dieu annexe; là, on diagnostiqua

une névralgie sciatique, on pratiqua des pulvérisations au chlorure de méthyle, dont vous trouvez encore les cicatrices, et, comme au bout de huit jours son état ne s'améliorait pas, on lui fit entendre qu'on ne le garderait pas plus longtemps à l'hôpital, et il dut sortir. Avant qu'on eût signé sa pancarte il vendit à un voisin sa ration de vin de la journée, avec ces quelques sous il acheta chez un pharmacien quatre grammes d'antipyrine; et le léger soulagement qu'il éprouva lui permit de continuer son chemin et d'arriver chez lui.

Quelques jours après, ne sachant que devenir et poursuivi par les idées les plus sombres, il se rendit à la consultation de l'Hôtel-Dieu et demanda de nouveaux secours. Pour aller de chez lui, rue Charles-V, à l'Hôtel-Dieu, il mit une heure et demie au milieu des plus vives souffrances, alors qu'un homme bien portant ferait ce même trajet en dix minutes. Dès qu'il se présenta à l'Hôtel-Dieu, le médecin de la consultation, M. Caussade, l'envoya dans mon service.

Interrogé sur la nature de ses douleurs, il nous répond qu'elles ne cessent jamais, elles ressemblent à des brûlures, à des tiraillements, à des écrasements, elles sont supportables le jour, au repos, mais elles sont terribles la nuit, quelle que soit la position. Parfois, il se sent devenir « *raide* comme un piquet », la jambe entre en contracture douloureuse et la région lombaire y participe. A la pression, on trouve les points douloureux de la névralgie sciatique, à la fesse droite, à l'échancrure sciatique, le long de la gouttière ischio-trochantérienne, au creux poplité, à la région antéro-externe de la jambe et à la face dorsale du pied. De plus, on constate que la douleur remonte haut dans la région lombaire, elle s'étend aux muscles fessiers jusqu'à leurs insertions les plus antérieures; le malade affirme même qu'au moment des grandes crises, la douleur irradie aux bourses (sphère du génito-crural) et au membre inférieur gauche.

La recherche du signe de Lassègue est positive; quand on redresse la jambe droite en la pliant en même temps, le malade n'accuse qu'une légère douleur, mais si on relève la jambe étendue, il pousse un cri de souffrance. En un mot, c'est bien une sciatique que nous avons sous les yeux,

mais une sciatique un peu spéciale que nous aurons à discuter dans un instant.

Au lit, le malade maintient sa jambe dans une légère flexion, évitant de l'étendre; si je le fais lever, il n'y arrive qu'avec mille précautions, évitant les mouvements qui pourraient accroître les douleurs. Une fois levé, il ne peut s'asseoir sur une chaise qu'avec beaucoup de difficulté et aux prix de vives souffrances. Encore ne s'assied-il que d'une façon spéciale, ne faisant porter sur le bord de la chaise que la fesse gauche et dégageant complètement la fesse droite. A peine assis, il est pris, ainsi que vous avez pu le constater, de trépidation épileptoïde de la jambe droite et d'élancements douloureux qui le forcent à se relever. La vie, nous dit-il, est devenue impossible; tout est pour lui cause de douleur; chaque mouvement doit être surveillé et pour ainsi dire décomposé sous peine de cruelles souffrances. Ainsi, quand il se déshabille et qu'il veut délacer ses souliers, il ne se penche pas en avant comme fait toute autre personne, mais, restant debout, il relève son pied en arrière, il incline le corps latéralement, et de son bras étendu, il atteint sa chaussure sans avoir à fléchir sa jambe, sans rapprocher son genou de la poitrine. Au moment de ses repas, il prend les positions les plus diverses et les varie à chaque instant, tantôt debout, avec un genou sur une chaise, tantôt le corps incurvé en scoliose homologue.

La jambe droite est amaigrie, elle a un centimètre de diamètre de moins que la jambe gauche, sa consistance est moindre, sa sensibilité est normale, l'examen électrique ne dénote pas de dégénérescence. Les réflexes cutanés crémastérien et plantaire sont intacts; les réflexes rotuliens sont exagérés surtout à droite. On obtient aussi des deux côtés la trépidation épileptoïde, mais d'une façon plus intense à la jambe malade; elle est à peine ébauchée à l'autre jambe.

En présence de ces derniers symptômes, bilatéralité des douleurs, bilatéralité de l'exagération des réflexes rotuliens et de la trépidation épileptoïde (bilatéralité inégalement répartie), on pouvait se demander si le diagnostic de névralgie sciatique était suffisant, et s'il ne fallait pas placer plus haut

la lésion et penser à une méningo-myélite. Nous aurons à discuter plus loin cette hypothèse; je veux pour le moment m'étendre longuement sur un des symptômes principaux que je vous ai signalés, la scoliose homologue.

Notre malade, vous ai-je dit, lors de son arrivée dans nos salles, était atteint de *sciatique avec scoliose homologue;* homologue veut dire que la scoliose était du même côté que la sciatique. Je vous ai décrit l'attitude de cet homme à son entrée dans le service : le tronc était fortement incurvé latéralement, formant une concavité du côté de la sciatique, la hanche gauche était saillante, l'épaule droite inclinée à droite, l'intervalle compris entre le bord inférieur du thorax et la crête illiaque était notablement diminué, le pli fessier était abaissé. Chez un individu atteint de sciatique, la scoliose homologue, c'est-à-dire la scoliose du côté de la sciatique, est une rareté; je m'explique. En fait de sciatique, la scoliose est presque toujours croisée; autrement dit, l'incurvation latérale du rachis et du tronc, l'abaissement de l'épaule se font du côté opposé à la sciatique. Cette scoliose croisée, beaucoup plus fréquente, je vous le répète, que la scoliose homologue, « est la position que prend d'instinct le malade atteint de sciatique pour soulager le membre douloureux; il l'allège en déplaçant le centre de gravité, et la hanche du côté malade devient saillante[1] ».

Quand la scoliose est très accentuée, le rebord costal vient au contact du bassin. Du reste, le degré de la scoliose est généralement en rapport avec l'intensité de la douleur. A la longue, cette scoliose croisée, qui au début est une attitude instinctive destinée à soulager la douleur, devient une attitude permanente et peut persister des semaines après la disparition de la sciatique, comme si les muscles avaient pris l'habitude de rester contracturés.

Eh bien, chez notre malade, la scoliose n'avait pas le type qu'elle prend habituellement dans la sciatique, elle n'était pas croisée, elle était homologue; du côté de la sciatique,

1. Phulpin. La sciatique; scoliose homologue et alternante. *Thèse* de Paris, 1895.

ce qui semble paradoxal, car en pareil cas le poids du corps porte sur le membre douloureux. Il est vrai que le sujet y remédie en partie, en faisant saillir fortement la hanche saine, grâce à une courbure de compensation. En pareil cas, le malade, dit M. Brissaud[1], « a l'attitude d'un individu qui porte un seau d'eau à bout de bras en évitant de se mouiller ». C'était l'attitude de notre homme quand on le plaçait debout.

La planche ci-jointe vous montre l'attitude de notre malade atteint de sciatique droite avec scoliose homologue. Vous y voyez la flexion de la jambe droite malade, l'abaissement du pli fessier, l'incurvation du rachis et du tronc à droite, ainsi que la saillie de la hanche gauche.

Pour qu'un malade atteint de sciatique ne se laisse pas aller à l'attitude instinctive de la scoliose croisée, pour qu'il

1. Brissaud. *Archives de neurologie*, 1890. p. 1.

se laisse entraîner malgré lui à l'attitude paradoxale de la scoliose homologue, il faut une raison, car la scoliose homologue, malgré la courbure de compensation, rend la marche plus difficile et plus douloureuse. Quelle est donc la cause de la scoliose homologue? M. Brissaud va nous répondre : « Tandis que la scoliose croisée est produite par la contraction des muscles du côté sain, la scoliose homologue est produite par la contracture des muscles du côté malade. La contracture n'est pas limitée aux muscles innervés par le sciatique, elle s'étend dans la région latérale du tronc aux muscles innervés par les branches du plexus lombaire ». C'est donc une névralgie lombo-sacrée, névralgie spasmodique, avec contracture et points douloureux dans le flanc et sur le trajet du nerf crural, avec exagération du réflexe rotulien et avec trémulation épileptoïde. C'était le cas de notre malade.

Dans une de ses observations qui paraît calquée sur la nôtre, observation étiquetée névrite sciatique, M. Brissaud parle d'un malade qui avait une sciatique gauche avec scoliose homologue, exagération des réflexes rotuliens des deux côtés et trémulation épileptoïde, dès qu'on redressait le pied.

La névralgie lombo-sacrée, à scoliose homologue, ou sciatique spasmodique de Brissaud, avec contracture douloureuse et trépidation épileptoïde, a encore été étudiée par M. Lami[1] qui en a publié deux cas.

Après cette digression sur les scolioses homologue et croisée de la sciatique, je reviens à notre malade qui était atteint de sciatique spasmodique avec scoliose homologue. Le diagnostic était posé, c'est bien; mais il fallait songer au traitement, et vous n'avez pas oublié que des essais aussi nombreux qu'infructueux avaient été tentés depuis trois ans; notre tâche était difficile. Toutefois, vous allez voir que pour réussir, il suffisait de remonter à la cause de la maladie. La thérapeutique, en effet, n'a pas seulement pour but d'attaquer tel ou tel symptôme, elle vise plus haut, elle cherche à atteindre la cause même du mal, et elle triomphe, alors que

1. *Progrès médical*, 1891, p. 28.

des médications purement symptomatiques avaient échoué. Voyez la névralgie faciale d'origine palustre ; elle est rebelle à l'opium, à la morphine, à l'antipyrine et à bien d'autres médications, mais elle cède à la quinine qui combat la cause de la névralgie. Voyez les névralgies et les douleurs des ostéo-périostites syphilitiques ; elles sont rebelles à la morphine, à l'opium, à l'antipyrine et autres médicaments, tandis qu'elles cèdent merveilleusement au mercure et à l'iodure de potassium qui combattent la cause du mal.

Notre premier soin, après avoir établi le diagnostic, fut donc de rechercher quelle était chez notre malade la cause de cette terrible névralgie sciatique. Cet homme n'était ni palustre, ni tuberculeux, ni diabétique ni rhumatisant, mais, par bonheur pour lui, il était syphilitique. En 1889, il y a dix ans, il avait contracté la vérole, chancre du prépuce, dont on retrouve encore les traces, roséole et maux de tête. Un pharmacien de Saint-Maur avait donné des pilules de Dupuytren qui ne furent prises que peu de temps.

Il était donc logique de penser que cette sciatique à prédominance nocturne, rebelle à toutes les médications, était d'origine syphilitique. Quant à savoir si le nerf était lui-même incriminé (névrite scléro-gommeuse) ou s'il subissait le contact d'une lésion voisine (gomme ou exostose), je l'ignore ; il n'était pas possible de trancher la question, mais ce qui était certain, c'est que le malade avait eu la syphilis. Aussi je prescrivis aussitôt le traitement mercuriel, tel que vous le voyez employer dans le service. On pratiqua tous les jours une injection de un gramme de solution huileuse de biiodure d'hydrargyre, ce qui représente 4 milligrammes de substance active. Je n'ordonnai avec intention aucun autre médicament, afin de me rendre un compte exact de l'effet produit par le mercure. Pendant une huitaine de jours, l'effet du traitement fut nul ou à peu près. Mais à dater de ce moment, il fut possible de suivre jour par jour les progrès rapides de l'amélioration Dès la douzième injection, le malade passa une nuit « comme il n'en avait pas passé depuis six mois » ; il a dormi trois heures sans se réveiller, il peut actuellement se retourner dans son lit sans douleur,

alors qu'antérieurement le moindre mouvement était suivi de vives souffrances. Le quatorzième jour du traitement, il nous accueille avec joie, il a dormi toute la nuit, il s'assied sur son lit, il se lève et fait quelques pas sans trop de difficulté; il est content, il ne sait comment nous témoigner sa reconnaissance; pour la première fois depuis trois ans, il entrevoit sa guérison.

Il faut avoir assisté à ce changement à vue pour bien comprendre les miracles thérapeutiques que peut faire l'injection mercurielle dans la syphilis. Les jours suivants, le malade va d'un bout à l'autre de la salle sans faire usage de sa canne; il se tient presque droit; la scoliose homologue a notablement diminué, la hanche gauche est beaucoup moins saillante, le pli fessier droit est moins abaissé, la jambe droite n'est presque plus fléchie, les mouvements, qui étaient impossibles, il y a une quinzaine de jours, tant ils étaient douloureux, cet homme les exécute maintenant et en paraît tout surpris. Il ne peut croire à pareille transformation, il mange avec appétit, il reprend ses forces, il engraisse, il est gai, il nous donne tous les matins le spectacle d'un homme heureux. Plusieurs fois, devant vous, je lui ai ordonné de se lever brusquement et de se mettre à courir. « Oh, maintenant, nous dit-il, je cours comme un lapin », et ce sobriquet de lapin lui est resté auprès des malades de la salle, qui ont souvent recours à ses bons offices.

Ce résultat vraiment merveilleux avait été obtenu après dix-huit injections mercurielles. Le malade me demanda un jour la permission d'aller chez lui régler quelques affaires; il fit le trajet, aller et retour, rapidement et sans douleur, alors que quelques semaines avant, il avait mis une heure et demie pour se traîner, de chez lui à l'Hôtel-Dieu, au prix des plus cruelles souffrances. A dater de ce jour, tous les symptômes s'amendèrent ou disparurent. Le malade pouvait s'asseoir maintenant sans difficulté, les réflexes étaient normaux et le redressement brusque du pied ne provoquait plus la trépidation épileptoïde. Toutefois, la contracture musculaire qui avait suscité la scoliose homologue n'était

pas encore complètement disparue, le tronc était légèrement incurvé sur le côté droit.

Huit jours plus tard, je fis recommencer une nouvelle série de seize injections mercurielles, et je vous présente jourd'hui cet homme en complète santé, prêt à vous raconter lui-même, avec force détails, les péripéties de cette odyssée douloureuse de trois années et la brusque guérison qui la termine.

Voilà comment un traitement bien dirigé a pu guérir rapidement une maladie datant de trois ans, maladie des plus douloureuses, contre laquelle tous les autres traitements les plus variés et les plus énergiques, avaient échoué. Si j'insiste avec quelque complaisance sur les résultats de cette thérapeutique, si je vous ai longuement arrêtés, tous les matins, au lit de ce malade pour vous faire constater les progrès qui, du jour au lendemain, étaient remarquables, c'est que je veux, une fois de plus, vous familiariser avec les localisations multiples de la syphilis, et vous montrer, du même coup, tout ce qu'on peut obtenir du traitement bien conduit. Veuillez remarquer qu'ici, comme dans un grand nombre des cas, c'est avec le mercure seul, que j'ai obtenu la guérison ; l'iodure de potassium ne lui a pas été associé.

Les observations de sciatique syphilitique ne sont pas nombreuses, peut-être sont-elles souvent méconnues, ce qui explique la rareté ou l'insuffisance de travaux entrepris à ce sujet. Néanmoins, je peux vous citer quelques cas qui ne sont pas sans analogie avec le notre.

Le Dr de Lavarenne a bien voulu me communiquer le fait suivant : un homme de quarante-six ans atteint de sciatique, lui est adressé à Luchon, en juillet 1888, afin de suivre un traitement par les eaux sulfureuses. Les douleurs ont débuté il y a seize mois à la région lombaire gauche, à la façon d'une courbature ; puis elles ont augmenté d'intensité et ont gagné tout le membre inférieur gauche sous forme de sciatique. Au début, ces douleurs étaient continues, mais supportables, elles augmentaient par la marche et par le changement de position. Un fait à noter, c'est qu'elles étaient plus violentes

la nuit; aussi le malade, incriminant la chaleur des couvertures, couchait-il toujours la jambe gauche hors du lit. Depuis huit mois, cette sciatique a redoublé d'intensité. Dès son premier examen, M. de Lavarenne constate la sciatique et trouve le malade légèrement incurvé sur le côté gauche, côté de la sciatique. Il s'agissait donc d'une scoliose homologue. Le malade marchait très péniblement, appuyé sur une canne, traînant la jambe gauche et ayant la hanche droite fort saillante. Une douleur malléolaire très vive l'empêchait de se chausser. Le membre inférieur gauche était mou, flasque et commençait à s'atrophier; la mensuration, prise à la partie moyenne de la cuisse, donnait, du côté gauche, 6 centimètres de moins que du côté droit.

Jusqu'à cette époque, le malade avait été soigné pour une sciatique dite rhumatismale : sulfate de quinine à haute dose, salicylate de soude, injections de morphine, pointes de feu, vésicatoires, frictions variées, tout avait échoué, si bien qu'on avait proposé l'élongation du nerf, opération à laquelle le malade ne voulait consentir qu'après avoir essayé la cure thermale. On prescrit donc le traitement sulfureux, bains et demi-bains à la température très élevée de 44 degrés. Non seulement la balnéation sulfureuse n'est pas suivie d'amélioration, mais les douleurs s'accentuent et des élancements atroces sillonnent la jambe. Le traitement est néanmoins continué avec le même insuccès et les douleurs sont si vives la nuit, qu'on doit pratiquer des injections de morphine. On constate que l'exacerbation douloureuse revient dans la soirée avec une certaine périodicité; on prescrit le sulfate de quinine sans meilleur résultat.

L'idée vient alors à M. de Lavarenne que l'exaspération vespérale et nocturne de cette sciatique pourrait bien être un indice de syphilis. Il fait pratiquer tous les jours une friction avec 8 grammes d'onguent mercuriel. Le résultat fut surprenant. Dès la troisième friction, la détente était obtenue. En huit jours, les douleurs avaient diminué au point que le malade dormait maintenant sans morphine; il marchait sans canne et pouvait se chausser. Les frictions mercurielles, puis l'iodure de potassium furent continués

pendant un mois et le malade quitta Luchon complètement guéri. Un an plus tard, la guérison s'était maintenue, la sciatique syphilitique n'avait pas reparu.

Je détache de la thèse de M. Dubois[1] les quelques observations suivantes : une dame, âgée de vingt-trois ans, souffrait de douleurs intenses dans la cuisse gauche ; les points douloureux s'étageaient le long du nerf sciatique et descendaient jusqu'au pied. Plusieurs traitements avaient été institués sans succès, lorsque le Dr Gérard constata les symptômes d'une syphilis tertiaire, gomme, pustules plates, végétations. Grâce au traitement antisyphilitique, la guérison de cette sciatique rebelle fut obtenue en quinze jours.

Dans une observation de M. Zambacco, il est question d'un homme ayant eu la syphilis il y a dix-huit mois. Il vient à l'hôpital du Midi pour une sciatique syphilitique. Les points douloureux siègent au sacrum, à la fesse gauche, à la partie postérieure de la cuisse et à la face postérieure de la jambe. La marche provoque d'atroces souffrances. On prescrit des pilules de proto-iodure de mercure qui amènent une amélioration rapide, et dix jours plus tard, le malade sort complètement guéri.

Une autre observation de M. Zambacco concerne un ancien syphilitique. Deux ans après sa syphilis, il fut pris d'une sciatique gauche que les médecins de Londres regardèrent comme rhumatismale. Les douleurs, très vives la nuit, étaient momentanément calmées par des compresses d'eau froide, mais elles reparaissaient aussitôt que les compresses se réchauffaient. Arrivé à Paris, le malade consulte M. Zambacco qui constate une névralgie sciatique gauche. Les douleurs sont atroces, surtout la nuit ; les souffrances sont comparables au passage d'une lame de feu. La pression sur le trajet du nerf sciatique gauche, depuis la partie inférieure de la fesse jusqu'au creux, poplité est extrêmement douloureuse. L'exploration la plus attentive ne fait découvrir aucune tumeur sur le trajet du nerf sciatique. Cet homme portant aux membres inférieurs des stigmates de syphilis, on pres-

1. De la sciatique d'origine syphilitique. *Thèse* de Paris, 1884.

crit aussitôt le mercure et l'iodure de potassium. A partir du quatrième jour, l'amélioration était notable et quarante jours plus tard, le malade revenait à Londres complètement débarrassé de ses douleurs.

Taylor cite le cas d'un homme qui, ayant contracté la syphilis, fut pris quelques mois plus tard de douleurs névralgiques très intenses dans les nerfs sciatique et crural du côté *droit*. La douleur sciatique allait de l'ischion au genou, elle était continue, avec violentes exacerbations pendant la nuit. On crut d'abord à une névralgie palustre et on prescrivit le sulfate de quinine à haute dose; le résultat fut nul. Plus tard, Taylor soupçonnant l'origine syphilitique de la névralgie institua un traitement par frictions mercurielles et iodure de potassium. Les douleurs se calmèrent très rapidement. L'été suivant, une légère rechute fut guérie par les mêmes moyens, et depuis lors la sciatique n'a plus reparu.

Voici une dernière observation due à M. Œttinger : une jeune femme de vingt et un ans, ayant eu la syphilis l'année précédente, vient à l'hôpital en 1883, pour une sciatique gauche extrêmement violente. C'est surtout la nuit que les douleurs sont plus intenses; la chaleur du lit, la pression des couvertures sont si pénibles, que la malade se lève et cherche en vain, dans les mouvements, un soulagement à ses douleurs. Elle ne dort presque plus, et quand il lui arrive d'avoir quelques instants de repos, elle s'éveille en sursaut en proie à des cauchemars, n'ayant qu'une idée fixe, sa douleur. A la pression, le nerf sciatique est douloureux sur tout son trajet, à la cuisse et à la jambe; près du gros orteil, la pression fait pousser des cris aigus à la malade. Des injections de morphine ne produisent qu'un soulagement insignifiant, aussi commence-t-on le traitement mercuriel, c'est-à-dire une piqûre de peptone mercurique ammonique tous les deux jours, soit 1 centigramme environ. Dès les premières injections, la malade éprouve une amélioration notable; après quelques jours, elle se lève et peut poser le pied sur le sol. On continue le traitement pendant près de six semaines et elle quitte l'hôpital complètement débarrassée de sa sciatique syphilitique.

Je pense, Messieurs, que vous voilà bien édifiés sur l'existence de la sciatique syphilitique. Le nerf sciatique, aussi bien que le nerf trijumeau et autres nerfs craniens, aussi bien que le nerf cubital et autres troncs nerveux, peut être atteint par la syphilis. Que la syphilis se localise directement au nerf sciatique, sous forme de névrite scléro-gommeuse ou que la névralgie soit consécutive au voisinage d'une lésion syphilitique, telle que gomme, ostéo-périostose, etc., peu importe, le résultat est le même, et ce résultat, c'est l'existence d'une sciatique parfois atroce, résistant à tous les moyens thérapeutiques autres que le traitement antisyphilitique.

Au point de vue de sa description, la sciatique syphilitique ne diffère nullement des autres sciatiques, névralgie ou névrite. Douleurs continues et paroxystiques, localisation des points douloureux, signe de Lassègue, zones d'anesthésie, amaigrissement du membre, atrophie, exagération des réflexes, état spasmodique des muscles, trépidation épileptoïde, scoliose croisée ou scoliose homologue, toutes ces modalités s'observent, que la sciatique soit syphilitique ou qu'elle ne le soit pas.

Il n'y a donc aucun signe, aucun symptôme, faisant partie de l'évolution de la sciatique, qui nous permette de dire que la sciatique est ou n'est pas syphilitique. Cependant, on pourrait, en cherchant bien, trouver un indice en faveur de la syphilis, c'est la recrudescence nocturne des douleurs. Ce qui terrifiait notre malade, vous ne l'avez pas oublié, c'était l'approche de la nuit, car c'est la nuit que ses douleurs éclataient dans toute leur intensité. Le malade de M. de Lavarenne souffrait surtout la nuit, et en plaçant sa jambe hors du lit, il espérait trouver quelque trêve à sa douleur. Le malade de M. Zambacco souffrait beaucoup plus la nuit que le jour, et il cherchait, au moyen de compresses froides, à atténuer ses souffrances. La malade de M. Œttinger avait également ses plus vives douleurs pendant la nuit. Vous voyez donc que le caractère nocturne des douleurs sciatiques est ici, comme dans toute douleur à recrudescence nocturne, non pas un indice certain, du moins un indice de présomption

en faveur de la syphilis. Vous aurez encore, pour guider votre diagnostic pathogénique, les renseignements que peut vous donner le malade et la présence de stigmates persistants (cicatrices), ou de manifestations syphilitiques (éruption, gomme, périostite, etc.) contemporaines de la sciatique,

La névralgie sciatique peut éclater à toutes les phases de la syphilis, aussi bien à la période précoce, dite secondaire, qu'à la période tertiaire. « La sciatique, dit M. Fournier, n'est pas rare comme symptôme de syphilis secondaire; si elle paraît moins fréquente qu'elle ne l'est en réalité, c'est que souvent, le plus souvent, sa véritable cause, son origine reste méconnue[1]. » Je suis tout disposé à la croire au moins aussi fréquente à la période tertiaire. C'est à vous de savoir la dépister. En face d'une sciatique intense, à exaspération nocturne, ayant résisté à tous les traitements, n'étant que peu ou pas calmée par les révulsifs, par le repos, par la morphine, par l'antipyrine et autres médicaments du même genre, pensez à la syphilis. Interrogez votre malade, fouillez son passé, recherchez sur le corps des stigmates syphilitiques anciens ou récents (cicatrices, déformations osseuses du tibia), et s'il est avéré que votre malade a eu la syphilis, n'hésitez pas et prescrivez aussitôt le traitement. Ce traitement, c'est le mercure, beaucoup plus que l'iodure de potassium.

Plus je vais et moins je prescris l'iodure de potassium. Les quelques beaux exemples de syphilis tertiaire que vous avez vu guérir dans nos salles ont été obtenus par le mercure seul sans iodure. C'est avec le mercure que nous avons guéri l'ulcère syphilitique de l'estomac dont je vous ai parlé l'an dernier[2] et c'est encore avec le mercure que nous sommes en train de guérir un des malades du service atteint de névralgie du trijumeau datant de quatorze ans.

De toutes les préparations mercurielles, je n'en connais pas qui agisse avec plus d'efficacité et avec plus de sécurité, que les injections huileuses de biiodure d'hydrargyre, que

1. Fournier. *Leçons sur la syphilis chez la femme*, Paris, 1873, p. 779.
2. *Clinique médicale de l'Hôtel-Dieu*, 1898, p. 63.

vous me voyez employer depuis plusieurs années. Pratiquez tous les jours, dans le tissu cellulaire des lombes et de la fesse, une injection profonde d'un gramme ou d'un gramme et demi de solution huileuse, de biiodure d'hydrargyre, ce qui représente 4 milligrammes ou 6 milligrammes de substance active. Si la sciatique est syphilitique, vous ne tarderez pas à le savoir; après la huitième ou dixième injection, quelquefois plus tôt, le malade éprouvera un soulagement notable, puis les progrès se précipiteront avec une telle rapidité que vous serez surpris vous-mêmes, de la promptitude de la guérison.

Je termine cette leçon par les conclusions suivantes :

1° La sciatique, névralgie ou névrite, peut exister à toutes les phases de la syphilis; je la crois néanmoins plus fréquente à titre d'accident tertiaire. Ses symptômes ne diffèrent en rien de la sciatique vulgaire (névralgie ou névrite). Cependant, la ténacité des douleurs et leur résistance à toute autre médication est à signaler; la recrudescence nettement caractérisée des douleurs pendant la nuit est un indice de syphilis.

2° La sciatique syphilitique peut être accompagnée de scoliose croisée ou de scoliose homologue; cette dernière rentre dans le cadre de la sciatique spasmodique avec contractures douloureuses, exagération des réflexes, trépidation épileptoïde et irradiations possibles à la jambe du côté opposé.

3° La sciatique syphilitique peut intéresser le nerf lui-même (névrite scléro-gommeuse), ou être associée à des lésions de voisinage, gommes et exostoses.

4° La durée de cette sciatique est fort variable; elle peut durer des mois et des années, si j'en juge par le cas de notre pauvre malade; il est même probable que sa durée peut être indéfinie avec ou sans périodes de trève et d'accalmie. Je vous parlerai bientôt d'un autre de nos malades qui souffre depuis quatorze ans d'une névralgie syphilitique du trijumeau; ces faits prouvent la ténacité des névralgies syphilitiques.

5° Tous les traitements non spécifiques échouent devant la sciatique syphilitique. Seul, le traitement antisyphilitique donne des résultats merveilleux. En quelques jours, en quelques semaines, au moyen d'injections de solution huileuse de biiodure d'hydrargyre, on supprime les douleurs et on guérit une sciatique parfois terrible, qui évoluait depuis des mois et des années. C'était le cas chez notre malade. L'iodure de potassium me paraît habituellement inutile ; on doit, néanmoins, si on le juge nécessaire, l'associer aux préparations mercurielles.

ONZIÈME LEÇON

GASTRITE ULCÉREUSE PNEUMOCOCCIQUE

GRANDES HÉMATÉMÈSES

Messieurs,

Il fut un temps, qui n'est pas éloigné de nous, où « la pneumonie » semblait presque résumer l'infection que nous appelons aujourd'hui infection pneumococcique. Mais à la faveur des études bactériologiques, on vit que le pneumocoque, agent de cette infection, ne reste pas toujours, il s'en faut, cantonné au poumon. Alors furent publiés de nombreux et intéressants travaux, auxquels M. Netter prit une large part. C'est ainsi que l'infection pneumococcique fut dépistée dans une foule d'organes où on ne la soupçonnait pas : pleurésie, péricardite, péritonite, méningites cérébrale et cérébro-spinale, endocardite, otite, amygdalite, arthrite furent successivement étudiées et englobées dans les infections pneumococciques.

Non seulement ces différentes localisations du pneumocoque furent observées à titre de complications secondaires survenant chez des gens atteints de pneumonie, mais on les signala également à titre de localisation primitive du pneumocoque, indépendante de toute pneumonie. Nous connûmes dès lors la pleurésie pneumococcique primitive, la

péritonite pneumococcique primitive, les angines, otites, méningites pneumococciques primitives, etc.

Néanmoins, il est une localisation de l'infection pneumococcique qui était jusqu'ici à peu près passée inaperçue, je veux parler de la pneumococcie de l'estomac. Nous venons d'en avoir deux exemples dans notre service; j'en profite pour faire de la pneumococcie stomacale l'objet de cette leçon.

Au n° 13 de la salle Saint-Christophe, vous avez vu tout récemment un garçon de trente-cinq ans qui avait été ramassé sur la voie publique et conduit à l'Hôtel-Dieu par des agents. Voici quelle était son histoire : Sept jours avant son entrée à l'hôpital, cet homme se trouvant au Havre, en bonne santé, entreprit de faire à pied le voyage du Havre à Paris. Dès le premier jour du voyage, éclata au côté gauche une vive douleur accompagnée de toux, de fièvre et d'oppression. Une pneumonie venait de se déclarer. Pendant vingt-quatre heures, cet homme garda le lit et fut pris de vomissements alimentaires et bilieux; il expectora des crachats rosés. Puis, bien que fébricitant et très fatigué, il reprit sa route, vivant de lait le long du chemin, et il se traîna péniblement, à petites journées, jusqu'à Paris. Toutefois, arrivé au terme du voyage, épuisé, harassé de fatigue, il tomba dans la rue et fut conduit à l'hôpital.

C'est dans ces conditions qu'il arrive dans nos salles, dyspnéique, cyanosé, ayant 39°8 de température et 42 respirations. Il accuse une douleur vive sous le mamelon droit, les efforts de toux sont des plus pénibles, les deux côtés de la poitrine sont endoloris. A l'examen du malade, on constate une pneumonie à la moitié inférieure du poumon droit : matité, augmentation des vibrations, râles fins et souffle tubaire jusque dans l'aisselle. Quelques frottements témoignent de la participation de la plèvre. La base du poumon gauche présente des signes analogues moins accusés. On trouve en plus, des deux côtés, des râles de bronchite. La dyspnée est si intense qu'il est impossible d'ausculter le cœur. Le ventre est douloureux et ballonné. L'expectoration

est assez abondante, les crachats sont visqueux, rouillés, la soif est très vive. On applique sur le thorax une trentaine de ventouses sèches, on prescrit une potion cordiale, du lait et des boissons en quantité. La nuit est très agitée, le malade gémit continuellement, il vomit, il a la diarrhée, les urines sont légèrement albuminuriques et urobilinuriques. Ces symptômes *abdominaux*, rares chez les pneumoniques, la douleur, le tympanisme, les vomissements, la diarrhée, attirent notre attention.

Le lendemain la dyspnée est pire, des râles ont envahi les deux poumons; le visage est bouffi et cyanosé, le ventre est plus douloureux et plus tympanisé que la veille; les nausées et la diarrhée continuent. Que signifie cet épisode abdominal; le péritoine serait-il en cause? On pratique une saignée de 400 grammes. La journée est mauvaise, bien que la dyspnée ait diminué depuis la saignée. On prescrit l'antipyrine et une potion au chloral.

La nuit suivante est fort agitée, l'insomnie est complète, le malade se plaint de douleurs gastralgiques, d'envies de vomir, à 5 heures du matin il est pris d'une *grande hématémèse* et il rend dans une cuvette, un litre de liquide noirâtre, marc de café, qu'on me montre aussitôt mon arrivée à l'hôpital. On prescrit la glace, une potion à l'eau de Rabel, des boissons glacées.

En face de cette grande hématémèse, je ne sais quel diagnostic formuler. Notre homme était atteint de pneumonie infectieuse avec bronchite; de ce côté-là, pas d'hésitation. Mais pourquoi cette grande hématémèse; comment l'expliquer? L'hématémèse, que je sache, n'entre pas dans le cortège de la pneumonie. On pouvait se livrer à toutes les hypothèses : cet homme n'avait-il pas, antérieurement à sa pneumonie un *ulcus simplex* ayant évolué jusque-là d'une façon latente? Ou bien, n'était-ce pas là, un cas d'*exulceratio simplex*, cette exulceratio simplex qui nous a si longuement occupés il y a deux ans[1]?

1. Exulceratio simplex; hématèses foudroyantes. *Clinique médicale de l'Hôtel-Dieu*, 1898, p. 1.

Quoi qu'il en soit de ces hypothèses qui ne nous satisfont pas, l'état du malade s'aggrave d'heure en heure, la température reste élevée, la cyanose et la dyspnée sont intenses, le pouls est filiforme et incomptable; l'auscultation du cœur est rendue impossible par l'oppression et par les signes thoraciques. Les symptômes abdominaux, tympanisme, douleur et diarrhée, s'accentuent; la *diarrhée*, si commune dans la péritonite pneumococcique primitive[1], nous fait penser ici à une localisation péritonéale de la pneumonie. A ce moment, la diarrhée se complique de mélæna, les selles sont noirâtres, ce qui cadre bien avec l'hématémèse, sans mieux éclairer le diagnostic. A midi, petite hématémèse; à trois heures, nouvelle grande hématémèse et le malade succombe au milieu d'efforts de vomissements, au dixième jour de sa maladie, la température avoisinant 40 degrés. Telle est l'observation de ce malade pendant son court séjour à l'hôpital; la note dominante est la suivante : grandes hématémèses et complications gastro-péritonéales chez un pneumonique. Ci-joint la courbe de température.

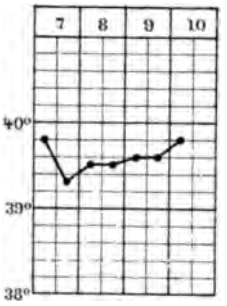

Vous allez voir quelles surprises et quel enseignement nous réservait l'autopsie. A l'ouverture du thorax, le péricarde apparaît fortement distendu, il contient 400 grammes environ d'un liquide rosé, riche en globules rouges. La surface viscérale et pariétale du péricarde est recouverte d'un exsudat fibrineux, villeux et plaqué de taches d'un rouge vif; le pneumocoque est l'agent pathogène de cette péricardite.

Le cœur a son volume normal; on y trouve, dans les cavités droites, des caillots cadavériques, mais pas de caillots agoniques. Les orifices du cœur et des gros vaissaux ne présentent rien de particulier.

La cavité pleurale droite contient 300 grammes environ d'un liquide rosé ressemblant à celui du péricarde, mais plus

1. *Clinique médicale de l'Hôtel-Dieu*, 1897, p. 396.

louche. En certains points, les deux feuillets de la plèvre sont adhérents, la plèvre pariétale est légèrement épaissie et sa surface est revêtue de quelques filaments fibrineux. La plèvre viscérale forme au poumon comme une carapace conjonctive d'aspect lardacé qui aux endroits les plus lésés atteint un demi-centimètre d'épaisseur.

Le poumon droit est violacé, en partie atélectasié; il contient beaucoup de sang et très peu d'air; le poumon gauche est très congestionné, la plèvre gauche est saine. Les ganglions trachéo-bronchiques sont augmentés de volume.

La cavité abdominale présente des lésions de péritonite. On trouve au petit bassin quelques centaines de grammes de liquide rosé et louche. Les anses intestinales sont revêtues d'un exsudat visqueux, d'aspect non purulent, réparti par petits placards et par petits grains, dont plusieurs ne dépassent pas le diamètre d'une tête d'épingle. Les anses intestinales agglutinées par des exsudats de date récente ne se laissent pas facilement séparer. Les lésions du péritoine pariétal sont moins intenses; néanmoins, il y a quelques adhérences au niveau du foie. Le pneumocoque est l'agent pathogène de cette péritonite. Les symptômes abdominaux, tympanisme, douleurs et diarrhée, qui, du vivant du malade, avaient attiré notre attention, se trouvent expliqués : cet homme avait eu de la péritonite pneumococcique secondaire. La rate est volumineuse; rien à signaler au foie et au pancréas.

Arrivons aux lésions de l'estomac, qui méritent de nous arrêter longuement. L'estomac étant ouvert et la surface de la muqueuse détergée avec soin, on y aperçoit, à un examen attentif, un grand nombre de petits points brunâtres ayant l'aspect et la dimension de coups d'épingle. Ces points brunâtres sont autant d'érosions dont les caractères se précisent nettement à la loupe; les bords sont taillés à pic, non décollés et le fond est comblé par une petite escarre hémorragique. Le diamètre de ces érosions, arrondies ou ovalaires, est en moyenne de deux à trois millimètres. Ces érosions hémorragiques existent sur toute la muqueuse de l'estomac, principalement à la région pylorique; on en

voit au fond des plis et à la surface. En certains points de la muqueuse, les érosions sont si nombreuses qu'on en peut compter dix à douze par centimètre carré. Entre les érosions, on ne voit pas de suffusions sanguines. La figure ci-dessous représente, grandeur nature, un fragment de la muqueuse, stomacale parsemée d'érosions sur les replis et entre les replis ; une de ces érosions est plus grande que les autres.

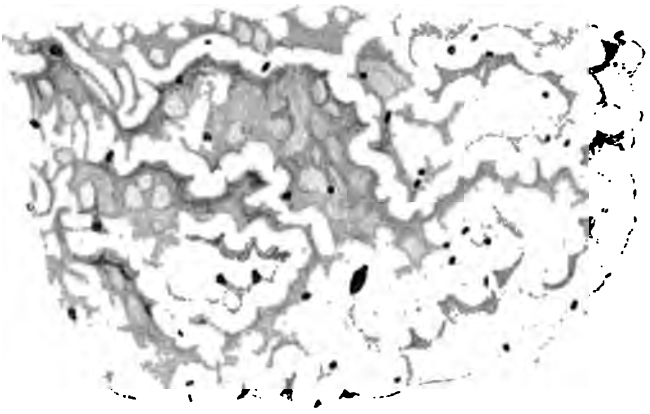

Les recherches bactériologiques ont démontré que cet homme avait succombé à une pneumococcie généralisée. Toutes les lésions étaient de nature pneumococcique. Le pneumocoque existait à l'état de pureté dans le liquide de la péricardite et de la péritonite et ces infections étaient évidemment secondaires à la pleuro-pneumonie. Les symptômes péritonéaux de notre malade, douleurs abdominales, tympanisme et diarrhée, s'expliquaient par les lésions du péritoine, la diarrhée étant un symptôme habituel aux péritonites pneumococciques.

Restait à élucider la nature de cette multitude d'érosions hémorragiques de l'estomac, qui avaient provoqué les hématémèses abondantes et répétées dont la cause nous avait échappé pendant la vie. Les préparations histologiques et bactériologiques que je vais vous soumettre et qui ont été

faites par un de mes chefs de laboratoire, M. Jolly, vous donneront toute satisfaction.

C'est la première fois, je crois, qu'on aura surpris sur le fait, l'infection pneumococcique de l'estomac avec présence de pneumocoques, avec érosions hémorragiques, et hématémèses.

La planche ci-dessous vous représente une coupe de la muqueuse stomacale, perpendiculairement à sa surface et au niveau d'une érosion. En voici les détails : *a*, érosion qui intéresse toute l'épaisseur de la couche glandulaire et qui s'arrête aux confins de la muscularis mucosæ. Le bas-fond de l'érosion contient du tissu glandulaire nécrosé en voie d'élimination. Au voisinage de l'érosion, le tissu conjonctif interglandulaire a subi une légère infiltration embryonnaire ; *c*, muscularis mucosæ intacte; *d*, tunique musculeuse.

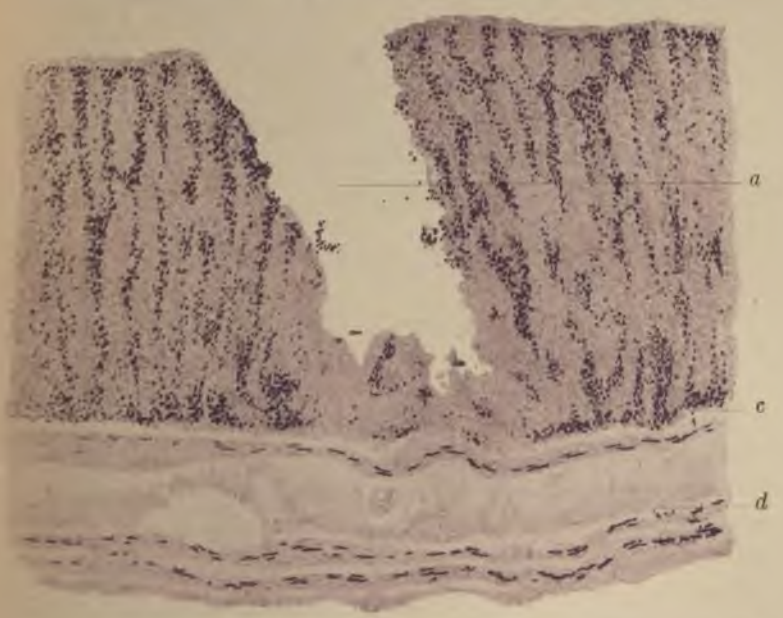

Ces érosions hémorragiques de la muqueuse résultent de l'élimination d'une escarre. On peut se rendre compte sur la planche ci-après du processus qui a provoqué l'érosion.

Cette planche représente une coupe tangentielle de la muqueuse stomacale au niveau du bas-fond de l'érosion; *a*, représente le tissu glandulaire sain avec la coupe de ses tubes; *b*, représente le petit territoire glandulaire où se fait la nécrose dont l'élimination formera l'érosion; c'est le stade le plus jeune de la lésion.



Dans ce tissu glandulaire nécrosé, les cellules glandulaires ont un aspect opaque, elles se colorent mal, leur noyau ne se colore plus. A ce niveau, comme au bord des érosions, il n'y a qu'un minimum de réaction inflammatoire caractérisée par une infiltration extrêmement discrète de petites cellules rondes à noyau arrondi, vivement coloré. Dans le tissu conjonctif interglandulaire, il n'y a pas d'indice de réaction inflammatoire aiguë, qui serait décélée par la présence de leucocytes à noyaux polymorphes. En résumé, ces érosions sont dues à une nécrose rapide et limitée d'un petit territoire de la muqueuse, avec réaction inflammatoire nulle ou insignifiante.

Ces érosions hémorragiques avaient pour agent pathogène le

pneumocoque, elles faisaient donc partie de la pneumococcie généralisée à laquelle le malade a succombé. L'envahissement de la muqueuse par le pneumocoque est représenté sur la planche ci-dessous. Cette planche vous montre une coupe de la muqueuse stomacale perpendiculaire à sa surface et passant par une érosion. La préparation a été colorée par la thyonine et par la méthode de Gram : *a*, représente le bord de l'érosion — *b*, représente les tubes glandulaires — *c*, traînées et amas de pneumocoques. Ces microbes infiltrent non seulement le bord des érosions, mais on les trouve en quantité dans le tissu conjonctif interglandulaire à une certaine distance de l'érosion ; on dirait une « *pneumocorragie* », dénomination qui me paraît d'autant plus acceptable que les capillaires de la muqueuse semblent également infiltrés de pneumocoques.

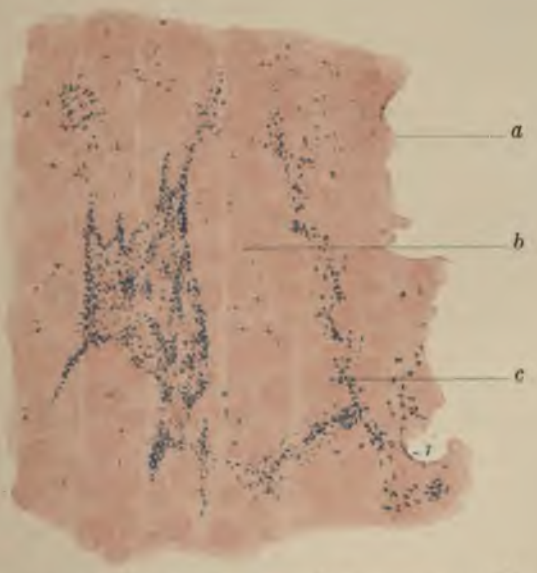

Ces érosions stomacales pneumococciques nous expliquent maintenant les grandes hématémèses, qui, du vivant de notre malade, nous avaient tant intrigués sans qu'il nous fût possible d'en saisir la cause. Elles ne sont pas comparables à l'« *exulceratio simplex* » que je vous ai décrite

l'an dernier. L'exulceratio simplex est beaucoup plus étendue que l'érosion pneumococcique; elle est plus profonde; elle attaque la muscularis mucosæ, elle ulcère les artérioles sous-jacentes à la muscularis mucosæ et les grandes hématémèses qu'elle provoque viennent de l'ouverture du vaisseau. Nous n'avons trouvé rien de semblable dans les érosions pneumococciques du cas actuel; l'érosion respecte la muscularis mucosæ et les artérioles sous-jacentes. Par contre, tandis que l'exulceratio simplex est unique, ou du moins limitée à un nombre très restreint d'ulcérations, c'est par centaines qu'on compte les érosions pneumococciques. Le mécanisme de la gastrorragie paraît donc différent dans les deux cas. Une seule exulceratio suffit pour provoquer des hématémèses parfois mortelles; il faut des douzaines d'érosions pneumococciques pour donner un suintement sanguinolent qui, en fin de compte, aboutit à des hématémèses, elles aussi, considérables. Tel est l'état actuel de la question; il se peut qu'on trouve un jour ou l'autre des érosions pneumococciques aussi étendues et aussi profondes que l'exulceratio simplex; ne préjugeons pas, contentons-nous de décrire ce que nous avons vu.

En tout cas, l'érosion stomacale pneumococcique forme un chapitre nouveau à ajouter aux ulcérations de l'estomac et aux hématémèses qui en sont la conséquence. Je propose à l'ensemble de la lésion la dénomination de *gastrite ulcéreuse hémorragique pneumococcique*.

Par une singulière coïncidence, nous avons eu, en même temps, salle Saint-Christophe, un second malade qui présente les plus grandes analogies avec le précédent. C'était un homme de quarante-cinq ans, journalier, entré dans le service au sixième jour d'une pneumonie. Le début de la maladie avait été soudain. Cet homme, depuis quelque temps surmené, se réveilla brusquement vers minuit avec une douleur violente sous le mamelon gauche; presque aussitôt apparut un frisson intense qui dura une heure environ. Dans la nuit survinrent des vomissements alimentaires et bilieux. Le lendemain, la douleur fut aussi vive,

la fièvre ardente, la toux apparut et le malade eut encore quelques vomissements bilieux. Le jour suivant, il appliqua un large vésicatoire sur le point douloureux; la toux devint de plus en plus pénible et l'expectoration prit le caractère de crachats rosés et visqueux.

Quand le malade entra à l'Hôtel-Dieu, au sixième jour de la pneumonie, la température était à 39°9, la respiration à 40, le pouls à 115. Les crachats étaient sucre d'orge, adhérents, franchement pneumoniques. On constatait les signes suivants : à la partie moyenne du poumon gauche, en arrière, matité, exagération des vibrations thoraciques, souffle tubaire et râles crépitants de retour. A la périphérie de cette zone hépatisée et dans le reste du poumon, râles de bronchite. Du côté droit, à la base du poumon, matité, diminution des vibrations et du murmure vésiculaire. La dyspnée est telle, que l'auscultation du cœur est impossible. Le malade n'a pas de délire; les urines sont légèrement albumineuses. Le diagnostic était donc le suivant : pneumonie lobaire gauche, congestion pneumonique droite. On applique des ventouses scarifiées, on prescrit l'antipyrine, la potion de Tood, la lactose et le régime lacté.

Dans la journée apparaissent des symptômes abdominaux, diarrhée, douleurs et tympanisme du ventre. Cet épisode abdominal s'accentue le lendemain, si bien que nous pensons à l'entrée en scène d'une péritonite pneumococcique. De plus, le malade se plaint d'une douleur au poignet gauche.

Le surlendemain, huitième jour de la pneumonie, l'état du poumon semble s'améliorer, la dyspnée est moins intense, la fièvre est moins vive, le souffle pulmonaire est en pleine décroissance, mais, par contre, l'état abdominal a empiré; le ventre est tympanisé, très douloureux surtout au creux épigastrique et au flanc droit; le malade a eu, dans la nuit, un vomissement abondant et deux selles diarrhéiques. Le diagnostic de péritonite pneumococcique est certain.

Pendant que l'état abdominal s'aggrave, l'arthrite et les synovites pneumococciques du poignet gauche s'accentuent, le poignet devient fort douloureux, les téguments sont

œdématiés et des traînées rougâtres, remontant à 6 centimètres au-dessus du poignet, témoignent d'une synovite des extenseurs. Peut-être un moment viendra-t-il où il faudra lutter chirurgicalement avec ces deux complications, péritonite et arthrite pneumococciques.

Sur ces entrefaites, une surprise nous était réservée. Le malade, comme son voisin d'en face, est pris de douleurs stomacales, de nausées, d'hématémèses et il rend dans une cuvette un litre de liquide hémorragique comparable au marc de café. Vous pensez si je fus étonné de ces hématémèses survenant, à deux jours de distance, chez ces deux hommes atteints, l'un et l'autre, d'infection pneumococcique. J'étais d'autant plus intrigué que le premier n'ayant pas encore succombé, je ne connaissais pas la cause de ces hématémèses.

L'arthrite pneumococcique du poignet fait des progrès, la tuméfaction atteint la face palmaire et la face dorsale, l'œdème s'étend de la racine des doigts à presque tout l'avant-bras. On immobilise le bras dans un gouttière, et un chirurgien, à qui je soumets le cas, ajourne son intervention, le pus n'étant pas suffisamment collecté. Le ventre est toujours ballonné; le malade a deux vomissements verdâtres, la langue est sèche, les yeux sont excavés, la respiration est courte et saccadée. Malgré cette situation périlleuse, l'état pulmonaire est notablement amélioré; l'infection pneumococcique n'est plus redoutable au poumon, mais elle se généralise; elle a atteint le péritoine, la synoviale et les gaines séreuses du poignet gauche; nous surveillons de près le cœur, dans la crainte d'une généralisation à l'endocarde ou au péricarde; le malade a du délire et nous redoutons une localisation méningée.

Pendant deux jours, l'état péritonéal est dominant : vomissements verdâtres, hoquet, ballonnement du ventre et *diarrhée*, symptôme habituel aux péritonites pneumococciques. Mais voilà que cette péritonite si menaçante entre à son tour en résolution, les vomissements cessent, le ventre est moins douloureux, le ballonnement disparaît, le pronostic semble moins sombre. Une complication d'un autre genre

apparaît et on incise un anthrax qui est apparu l'avant-veille à la région lombaire. Malgré l'amélioration des symptômes péritonéaux, l'affaiblissement fait des progrès ; le malade est plongé dans une somnolence inquiétante, on arrive à peine à le faire boire, il pousse des gémissements plaintifs, il s'achemine vers le coma.

Le 26, dans la matinée, cet homme se sent défaillir ; il accuse un violent mal de tête, des bourdonnements d'oreilles, il refuse toute boisson et reste invariablement couché sur le côté droit, dans un état presque comateux, entrecoupé de plaintes et de cris. Cet ensemble de symptômes indique que les méninges sont en cause. La nuit est très agitée et la mort survient, au dix-neuvième jour de la maladie, à 3 heures du matin. Ci-joint la courbe de température.

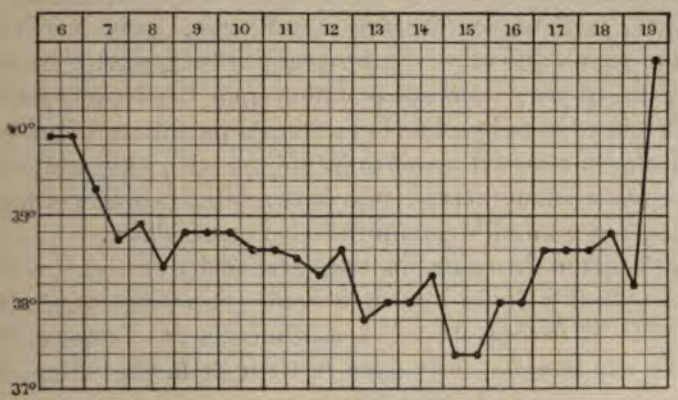

L'autopsie démontre l'existence d'une pneumococcie dont voici les localisations multiples :

Le lobe inférieur du poumon gauche est splénisé et infecté par le pneumocoque. Le poumon droit est congestionné. La plèvre gauche est partout adhérente, c'est une symphyse qui semble récente, car les membranes sont molles et faciles à détacher. Même remarque au niveau de la scissure interlobaire ; les lobes pulmonaires sont adhérents, mais on arrive assez facilement à les séparer. Dans la profondeur de la scissure, on trouve trois petits abcès isolés les uns des autres ; j'attire votre attention sur ces petits abcès interlobaires dont

je vous ai parlé dans nos leçons sur la pleurésie interlobaire, vous disant qu'ils peuvent être l'occasion de très petites vomiques qui passent inaperçues. Pareilles lésions, adhérences et abcès existent au niveau de la plèvre diaphragmatique. Tous ces abcès, interlobaires et diaphragmatiques, contiennent un pus crémeux riche en pneumocoques.

Étant donnés les symptômes abdominaux que nous avions constatés chez notre malade, nous pensions trouver une péritonite pneumococcique d'assez vive intensité. La péritonite existait en effet, mais elle était en voie de résolution; elle eût complètement disparu si cet homme avait vécu quelque temps encore; en effet les symptomes péritonéaux, vous vous le rappelez, avaient fini par s'amender. Au premier abord, on ne voit ni agglutinations intestinales, ni liquide péritonéal, mais dans le petit bassin, à la face antérieure du rectum, existent des fausses membranes, jaune verdâtre, fibrino-purulentes et une petite quantité de liquide. L'examen bactériologique y décèle le pneumocoque. Ces lésions étaient le témoin et le reliquat de la péritonite pneumococcique qui, à un certain moment, avait présenté une vive intensité; elles vous montrent en même temps la curabilité possible et spontanée de la péritonite pneumococcique secondaire.

A l'examen du cœur, on trouve à l'orifice aortique, à l'insertion de la valvule sigmoïde droite, une petite végétation saillante et friable, de 4 à 5 millimètres de diamètre. Des frottis sur lamelle, faits avec le tissu de la végétation, décèlent la présence du pneumocoque.

Les symptômes de méningite observés pendant la vie s'expliquent à l'autopsie. A l'ouverture du crâne, on constate une méningite purulente pneumococcique. Le pus jaunâtre et épais fuse le long des artères sylviennes, entoure les pédoncules et la face supérieure du cervelet; on en peut recueillir dans une pipette. Le liquide ventriculaire est trouble et assez abondant; même remarque pour le liquide céphalo-rachidien. Rien à signaler dans la caisse du tympan.

Les lésions du poignet sont les suivantes : l'articulation radio-carpienne et les gaines séreuses des tendons extenseurs contiennent une vingtaine de grammes de pus crémeux et

verdâtre. Les surfaces articulaires du cubitus et du radius, la surface radiale de l'articulation carpienne présentent une altération velvétique, allant presque, en certains points, jusqu'à la disparition complète du cartilage. L'examen bactériologique y démontre l'infection pneumococcique.

A l'ouverture de l'estomac, on constate quelques suffusions sanguines de la muqueuse, mais il n'y a pas d'érosions en activité comme dans le cas précédent. L'examen histologique de la muqueuse stomacale révèle l'existence de petits foyers hémorragiques, les uns dans la couche conjonctive sous-muqueuse, les autres, plus nombreux, dans le tissu conjonctif interglandulaire. Ces petits foyers hémorragiques repoussent les glandes et forment des amas distincts qui ne sont séparés de l'extérieur que par une mince couche de muqueuse. Autour de ces foyers hémorragiques, on ne trouve pas trace de réaction inflammatoire. La recherche des microbes est négative.

Je n'ai pas à m'étendre ici sur les localisations pneumococciques multiples que nous offrent les deux observations précédentes. Les localisations pleurales, péritonéales, méningées, cardiaques, articulaires du pneumocoque, sont tellement connues qu'il n'y a pas lieu d'y insister. Mais ce qui est beaucoup moins connu, c'est la localisation gastrique du pneumocoque. Jusqu'ici, je n'avais jamais vu un malade pris d'hématémèse dans le cours d'une pneumonie ou dans le cours d'une pneumococcie généralisée. Par une singulière coïncidence, voilà deux hommes, atteints l'un et l'autre de pneumococcie, et pris, à quelques jours de distance, d'une part, d'accidents péritonéaux et, d'autre part, de symptômes gastriques, avec vomissements et hématémèses. Il ne s'agissait pas, veuillez bien le remarquer, de petites hématémèses comparables à des grains de tabac mélangés au liquide vomi ; il s'agissait de grandes hématémèses. Le premier de nos malades eut même plusieurs hématémèses et succomba au milieu de symptômes gastriques dans une hématémèse ultime. Nous sommes actuellement édifiés sur la cause de ces hématémèses ; les préparations histologiques et bacté-

riologiques faites par M. Jolly, nous ont démontré qu'il s'agit là d'une infection pneumococcique provoquant une multitude d'érosions hémorragiques, véritables nécrobioses aiguës hémorragiques.

Ces érosions gastriques hémorragiques de notre premier malade, qui a succombé alors que le processus gastrique était en pleine activité, nous ont permis de surprendre sur le fait le processus infectieux. Chez notre second malade, qui a vécu encore assez longtemps après son hématémèse, on n'a trouvé dans la muqueuse gastrique qu'un reliquat de foyers hémorragiques sans érosions. Il est permis de supposer que dans ce dernier cas la lésion gastrique était en voie de réparation.

M. Griffon a fait à la Société anatomique une communication intitulée « Ulcérations hémorragiques de l'estomac et double ulcération térébrante du duodénum, au cours d'une pneumonie suppurée [1]. » Il s'agit d'une vieille femme atteinte de pneumonie du sommet droit, mais n'ayant présenté pendant la vie ni symptômes gastriques, ni hématémèses, ni symptômes intestinaux. A l'autopsie, on trouve une pneumonie au lobe supérieur du poumon droit. A la coupe, sur un fond d'hépatisation rouge, on constate des abcès de volume différent dont le pus ne contenait que du pneumocoque à l'état de pureté.

Sur la première portion du duodénum on voit, symétriquement placées, deux ulcérations, l'une plus grande, l'autre plus petite, ayant abouti à la perforation, « vraisemblablement par un phénomène de digestion agonique ou *post mortem* ». A la région pylorique de l'estomac, on trouve deux ulcérations de la muqueuse, ainsi qu'une quantité d'hémorragies punctiformes. Bien que l'examen bactériologique n'ait pas démontré la présence du pneumocoque dans ces ulcérations, il est probable qu'elles étaient le résultat d'un processus toxi-infectieux pneumococcique, microbes ou toxines.

Les ulcérations gastriques au cours de la pneumococcie

1. Griffon. *Bulletin de la Société anatomique*, juin 1899.

ont été étudiées expérimentalement chez le cobaye par MM. Bezançon et Griffon[1]. D'après ces auteurs, le pneumocoque, dont on a fortement exalté la virulence par des passages successifs, est apte à créer des lésions hémorragiques, tandis que la réaction fibrino-purulente est plutôt le fait du pneumocoque à virulence moins exaltée. On inocule dans le péritoine d'un cobaye quelques gouttes d'exsudat péritonitique prélevé dans le péritoine d'un cobaye qui avait reçu une culture de pneumocoque très virulent. Le cobaye inoculé succombe en vingt et une heures et à l'autopsie on trouve des pétéchies au mésentère, au gros intestin, et des noyaux hémorragiques à la rate. La muqueuse stomacale est semée d'une quinzaine d'érosions hémorragiques. L'examen histologique de ces érosions gastriques expérimentales montre que le processus n'intéresse que la muqueuse et la couche sous-muqueuse. « Les pneumocoques fourmillent au niveau de l'ulcération comme dans tous les organes. »

Ces expériences ont un réel intérêt, elles nous permettent de placer côte à côte le fait clinique et le fait expérimental.

En résumé, Messieurs, l'estomac comme les autres organes peut être infecté par le pneumocoque. Nous venons d'observer cette localisation gastrique chez deux malades qui étaient atteints non seulement de pneumonie, mais encore de pneumococcie généralisée : péritonite, péricardite, endocardite, méningite, arthrite pneumococciques. Cet envahissement de l'économie par le pneumocoque ferait supposer qu'en pareille circonstance la virulence pneumococcique est très forte, mais il n'est pas improbable que l'estomac puisse être envahi par le pneumocoque alors même que le malade n'aurait qu'une pneumonie sans généralisation pneumococcique. Qui sait même si le pneumocoque ne peut pas se localiser d'emblée à l'estomac, sous forme de gastrite peumococcique primitive? Pourquoi n'y aurait-il pas des gastrites pneumococciques, les unes secondaires, les

1. *Bulletin de la Société anatomique*, mai 1899.

autres primitives, comme il y a des péritonites, des méningites pneumococciques, les unes primitives, les autres secondaires?

Quoi qu'il en soit, l'infection de l'estomac par le pneumocoque se traduit par des symptômes gastriques. Bien que ces symptômes aient été légèrement défigurés chez nos malades par une péritonite concomitante, il n'en est pas moins vrai que douleurs épigastriques, nausées, vomissements, hématémèses étaient tributaires de la lésion stomacale.

Parmi ces symptômes gastriques, il en est quelques-uns, les nausées, les vomissements alimentaires ou bilieux, qui n'ont pas grande signification, car il peuvent apparaître, du fait de la pneumonie, sans qu'il soit nécessaire d'incriminer des lésions gastriques. Il n'en est plus de même des hématémèses ; le vomissement de sang survenant au cours de la pneumonie est un indice de gastrite ulcéreuse pneumococcique. Le mélæna aurait la même signification, qu'il soit consécutif à la gastrite ulcéreuse, ou qu'il soit dû à une entérite ulcéreuse pneumococcique.

Malgré la petite dimension des érosions stomacales, les hématémèses peuvent être très abondantes, ainsi que vous l'avez constaté chez nos malades ; chez l'un d'eux, elles se sont même répétées jusqu'à la mort. Encore un chapitre nouveau à ajouter à l'histoire pathogénique des hématémèses et du mélæna.

Bien que les érosions gastriques pneumococciques soient de très petite dimension puisqu'elles ont l'apparence d'un sablé hémorragique sur la muqueuse stomacale, rien ne dit qu'elles ne puissent pas être plus étendues, comme elles le sont, dans l'infection gastrique pneumococcique expérimentale.

Ces érosions, ces ulcérations gastriques pneumococciques peuvent guérir rapidement, si j'en juge par les lésions en voie de réparation constatées à l'estomac de notre second malade. Mais, dans d'autres circonstances, il est probable qu'elles peuvent survivre à l'atteinte gastrique pneumococcique. Tel individu guéri de sa pneumonie et guéri, en apparence, de

sa gastrite pneumococcique, peut parfaitement conserver à l'estomac une ulcération à marche envahissante, dont le processus prendra peu à peu les caractères de l'*ulcus simplex* de Cruveilhier. En d'autres termes, il ne serait pas impossible que l'ulcus simplex, dans quelques cas, eût pour *primum movens* une érosion gastrique pneumococcique. Ces idées de transformation d'ulcérations gastriques infectieuses en *ulcus* ont fait leur chemin depuis quelques années; j'ai discuté et adopté cette opinion lors de mes leçons sur l'exulceratio simplex, en vous citant les travaux de MM. Letulle, Chantemesse et Widal, Wurtz et Leudet, Enriquez et Hallion. Mon interne, M. Gandy, vient de consacrer à ce sujet une thèse fort remarquable[1].

Je termine cette leçon par les conclusions suivantes :

1° Au cours de la pneumonie ou au cours d'une pneumococcie généralisée, peuvent survenir des lésions stomacales auxquelles je propose la dénomination de *gastrite ulcéreuse hémorragique pneumococcique.*

2° En pareil cas, la muqueuse de l'estomac est le siège d'une multitude de petites érosions hémorragiques dans lesquelles fourmille le pneumocoque.

3° Cette gastrite ulcéreuse pneumococcique se traduit, pendant la vie, par des symptômes gastriques, tels que douleurs stomacales, nausées, vomissements, hématémèses. Les hématémèses peuvent être considérables et se reproduire coup sur coup.

4° Je crois que les érosions pneumococciques de l'estomac se réparent facilement. Néanmoins, il est permis de supposer qu'il est des circonstances où le processus ulcéreux ne s'arrête pas en chemin et finit par aboutir à la forme classique de l'*ulcus simplex* de Cruveilhier.

1. Gandy. L'ulcère simple et la nécrose hémorragique des toxémies. *Thèse* de Paris, 1899.

DOUZIÈME LEÇON

LES ACCALMIES TRAITRESSES DE L'APPENDICITE

MESSIEURS,

Il me paraît évident que bon nombre de descriptions qui avaient été données jusqu'à ces temps derniers sur l'évolution de l'appendicite sont entachées d'inexactitude. A quoi cela tient-il? Est-ce parce qu'on manquait de documents précis? Est-ce parce que les idées étaient faussées par l'ancienne pathogénie de l'appendicite? je l'ignore; mais, il n'en est pas moins certain que la plupart des descriptions concernant la marche et l'évolution de la toxi-infection appendiculaire ne sont pas conformes à la réalité des faits. Aussi, le diagnostic et le traitement en ont-ils subi le contre-coup.

Au nombre des surprises que nous réserve l'évolution de l'appendicite, il en est une sur laquelle je désire insister tout spécialement aujourd'hui, c'est l'accalmie apparente, l'*accalmie traîtresse*, qui se produit parfois au moment où les accidents sont le plus menaçants. Avant d'envisager la question dans son ensemble, laissez-moi d'abord vous citer quelques exemples; ils vous en diront plus long que tout ce que je pourrais vous raconter.

Le 14 janvier dernier, à huit heures et demie du matin,

j'étais appelé par mes collègues, MM. Pinard et Roques, auprès d'une jeune femme de vingt-trois ans. Cette jeune femme était grosse de quatre mois environ; la grossesse avait évolué d'une façon normale, seuls, les vomissements avaient été fréquents du deuxième au troisième mois.

Voilà que sans cause apparente, sans troubles intestinaux antérieurs, dans le cours d'une excellente santé, cette jeune femme est prise, dans la nuit du dimanche au lundi 9 janvier, des symptômes d'une indigestion, douleurs de ventre, vomissements et diarrhée. Elle eut six garde-robes dans la nuit et deux autres dans la journée du lundi. Les douleurs abdominales persistèrent; on crut, dans la famille, au début d'une fausse couche et on fit mander M. Pinard. Le lundi soir, à sept heures, M. Pinard constata qu'il ne s'agissait nullement de fausse couche; l'utérus n'était pour rien dans les douleurs abdominales, localisées au côté droit de l'abdomen avec irradiations vers la région hépatique. Le pouls était à 84. On prescrivit la diète avec potion calmante.

Le lendemain, mardi 10 janvier, l'état resta stationnaire, les douleurs abdominales semblèrent moins vives. M. Pinard ne vit point la malade. La nuit du 11 fut mauvaise, les douleurs étaient intenses dans les parages de la région iliaque droite, le pouls était à 88, les urines avaient une teinte acajou, la constipation avait fait suite à la diarrhée. La malade fut mise au lait, à l'eau de Vichy, M. Pinard ayant demandé qu'on fît prévenir sans tarder le médecin de la famille, M. Roques, notre collègue des hôpitaux.

Le 12, mauvaise nuit, agitation, deux vomissements, localisation nette des douleurs au point de Mac Burney; léger ballonnement du ventre; pouls à 100, température à 38°2. Un lavement au gros miel est suivi d'une garde-robe abondante avec matières dures et liquides. Le 13, nouveau vomissement, balonnement du ventre et défense musculaire surtout accusée à la région appendiculaire. Température du matin, 38°6; température du soir, 39°2, précédée d'un léger frisson.

Telle était la situation, le 13 au soir : il s'agissait d'une appendicite grave; le danger devenait menaçant et on sentait

que le moment était venu de prendre une grande décision au point de vue de l'intervention chirurgicale chez cette jeune femme, grosse de quatre mois.

Mes collègues m'appellent en consultation, et rendez-vous est pris pour le lendemain matin samedi, à huit heures et demie. J'arrive à l'heure dite, et j'apprends aussitôt qu'un *changement à vue* s'est produit depuis la veille au soir. Les douleurs abdominales ont disparu, les vomissements ont cessé; la malade a dormi d'un excellent sommeil, interrompu seulement par deux mictions abondantes; il y a eu émission de gaz; la température qui, la veille au soir, était de 39°2, est actuellement à 37°2; c'est une vraie défervescence. La famille était dans la joie. Quand je fus introduit auprès de la jeune femme, elle nous parla du bien-être qu'elle éprouvait, elle insista sur la détente qui s'était faite pendant la nuit; bref, elle se considérait comme guérie. Il est certain qu'au premier abord, on aurait pu croire à une détente réelle du mal; cet état était un peu comparable à celui d'un malade qui, la veille au soir, aurait été à l'apogée d'une pneumonie, et qui, le lendemain matin, éprouverait l'inexprimable bien-être de la défervescence.

La courbe de température ci-jointe vous indique nettement l'évolution du mal, la poussée fébrile des premiers jours, le maximum 39°2 du sixième jour, et la chute brusque, une vraie chute de défervescence, le septième jour.

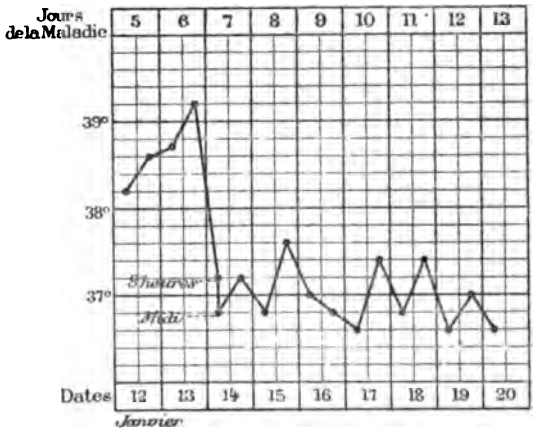

A ne voir que cette courbe de température, on aurait pu supposer que la maladie était terminée; vous allez voir qu'il n'en était rien.

J'examinai la malade. Mon premier soin fut de rechercher la localisation douloureuse au point de Mac Burney, mais la douleur si nettement précisée les jours précédents avait disparu. Je palpai, je pressai le ventre dans tous les sens, surtout au niveau de la fosse iliaque droite, et je ne fus pas peu surpris de le trouver absolument indolore. Il ne s'agissait pas d'un changement produit par une action médicamenteuse (morphine, antipyrine, application de glace); aucune de ces médications n'avait été employée : la douleur avait donc disparu spontanément.

Néanmoins, un symptôme abdominal persistait; je veux parler d'un tympanisme généralisé à tout le ventre. L'épigastre, l'hypogastre et les flancs étaient uniformément distendus; la percussion la plus méthodique ne permettait de trouver de matité nulle part.

Que s'était-il passé depuis la veille au soir et que signifiait une détente en apparence aussi complète? Cette femme était atteinte d'appendicite intense, cela ne faisait de doute pour aucun de nous; cette appendicite, fruste au début et en partie masquée par la diarrhée, s'était nettement accentuée, avec douleurs très vives et défense musculaire au point de Mac Burney, accompagnées de vomissements et d'élévation de température. Les accidents devenant menaçants, une consultation avait été décidée, on sentait qu'une grave résolution allait être prise, et voilà que tout à coup, du soir au matin, la scène change, le calme succède à l'orage, la défervescence se produit.

En face de cette détente inattendue, quelle devait être notre attitude et quelle devait être notre résolution? Nous fûmes d'avis qu'il ne s'agissait pas là d'une détente au vrai sens du mot, mais d'une de ces accalmies passagères et traîtresses qu'il faut bien connaître. Cette apparence de guérison ne nous disait rien qui vaille. Non seulement nous ne crûmes pas à l'amélioration réelle, mais notre conviction fut que la malade *était en pleine péritonite appendiculaire*. Nous basions

ce diagnostic sur le tympanisme généralisé de l'abdomen, sur le facies qui était légèrement grippé et sur l'accélération du pouls qui était à 104, malgré la chute de la température. Étant donné ce diagnostic, il n'y avait pas un instant à perdre, et notre collègue, M. Ségond, qui avait été déjà prévenu par M. Pinard, fut prié de se joindre à nous sans retard.

Quand nous arrivâmes à midi chez la malade, l'amélioration apparente constatée le matin ne s'était pas démentie; je dirai même qu'elle s'était accentuée. La jeune femme ne cessait de nous répéter combien elle se trouvait à son aise; la température avait encore baissé et n'était qu'à 36°9. M. Segond renouvela l'examen que nous avions pratiqué le matin et, comme nous, il constata l'absence totale de douleurs, l'absence de matité et un météorisme uniformément réparti à tout l'abdomen. Le pouls était petit et accéléré; les yeux étaient légèrement excavés. Se basant sur la violente attaque d'appendicite des jours précédents, sur la persistance du météorisme, sur l'accélération du pouls, M. Segond formula nettement son opinion et demanda l'intervention chirurgicale immédiate. Nous étions tous d'accord. Restait à convaincre la famille, ce qui ne fut pas chose facile. « Comment, nous dit-on, voilà une jeune femme qui va bien, qui n'a plus ni fièvre ni douleurs, elle entre en convalescence et c'est le moment que vous choisissez pour lui ouvrir le ventre? C'est illogique et inacceptable. » Cette lutte entre famille et médecins est des plus pénibles; elle est surtout pénible quand les apparences de raison sont du côté de la famille. Les parents de la malade finirent néanmoins par se rendre à notre raisonnement et l'opération fut pratiquée à cinq heures.

A peine M. Segond a-t-il ouvert le péritoine, qu'un flot de sérosité trouble s'écoule avec une odeur tellement fétide que la chambre d'opération en est infectée; la péritonite était diffuse. Après refoulement des premières anses de l'intestin grêle qui baignent dans le liquide, on découvre une anse intestinale d'un rouge pourpre, dont le méso, épaissi par une couche couenneuse, circonscrit une cavité rétrocæcale contenant un verre de pus très fétide et un appendice gangrené. Ablation de l'appendice gangrené, grand lavage à l'eau sté-

rilisée chaude, suture partielle de la plaie et drainage du foyer purulent avec un gros drain placé entre deux mèches de gaze iodoformée. Malgré la diffusion de la péritonite, malgré la gangrène de l'appendice et la collection purulente fétide, les suites de l'opération furent des plus heureuses, l'amélioration fut progressive et aujourd'hui la malade est sauvée. La fausse couche s'est faite le douzième jour après l'opération, le fœtus ayant sans doute été intoxiqué par les toxines d'origine appendiculaire.

Ce que je tiens à mettre en relief dans cette observation et à bien graver dans votre mémoire, c'est la marche et l'insidiosité des accidents, c'est l'*accalmie traîtresse* de l'appendicite. Il n'est pas possible d'en voir un exemple plus concluant. C'est en pleine péritonite que l'accalmie s'est produite; la fièvre tombe et les douleurs disparaissent alors que les accidents mortels se préparent. Non opérée, cette jeune femme serait morte en quarante-huit heures.

Voici une seconde observation, que j'ai déjà fait connaître ailleurs[1], et sur laquelle je ne crains pas de revenir, car elle rentre complètement dans l'étude que nous faisons aujourd'hui. Le 5 mai 1898, c'était un jeudi, je me trouvais dans une famille dont je suis depuis longtemps le médecin, quand on me pria de donner quelques conseils à une jeune femme qui venait d'être prise de douleurs abdominales. Cette jeune femme, grosse de cinq mois, avait auprès d'elle une garde qui parla de douleurs utérines, prélude probable d'une fausse couche. Je me récusai, me jugeant incapable de donner un avis, en pareille circonstance, et je demandai qu'on fît aussitôt prévenir M. Pinard, ce qui avait déjà été fait. La mère de la malade insista néanmoins et me supplia de voir sa fille. La pauvre jeune femme souffrait cruellement, ses douleurs étaient accompagnées de vomissements, son état était angoissant et la garde qui l'assistait continuait à parler de contractions utérines. J'examine le ventre, je recherche

1. G. Dieulafoy. « La grossesse et l'appendicite », *Clinique médicale de l'Hôtel-Dieu*, 1898 p. 315.

avec soin *le siège et l'origine des douleurs*, et j'acquiers la conviction que les douleurs partent, non de l'utérus, mais de la fosse iliaque droite, au niveau de la région cæco-appendiculaire. Je poursuis l'examen et j'en arrive à conclure que cette jeune femme est atteinte d'appendicite; la localisation précise de la douleur au point de Mac Burney, la défense musculaire, l'hyperesthésie, rien n'y manque. M. Pinard voit la malade dans la soirée et porte le même diagnostic; il ne constate aucun travail du côté de l'utérus, il affirme nettement l'existence de l'appendicite et il me fait demander un rendez-vous pour le lendemain matin.

Que je vous dise d'abord comment les choses s'étaient passées. Dans le cours d'une excellente santé, au cinquième mois de sa grossesse, cette jeune femme, sans avertissement, sans le moindre trouble intestinal antérieur, après avoir déjeuné de fort bon appétit, avait été prise, vers une heure et demie de l'après-midi, de douleurs abdominales qui, peu vives au début, avaient acquis, en deux heures, une très forte intensité. Les douleurs avaient été bientôt suivies de vomissements répétés. C'est à ce moment que j'avais vu la malade; il était six heures du soir.

Le lendemain matin, vendredi, nous constatons les progrès du mal, la nuit a été mauvaise, les douleurs ont été très vives, les vomissements ont persisté, la fièvre a été fort élevée et la température atteint encore 39 degrés. Nous jugeons, M. Pinard et moi, que nous sommes en face d'une appendicite à forme grave, et, malgré la grossesse, nous décidons l'intervention chirurgicale immédiate. A midi, M. Bouilly se joint à nous; il diagnostique, comme nous, une appendicite violente; le ventre est tendu, la défense musculaire se généralise, la péritonite est imminente ou déclarée, aussi l'opération est-elle décidée pour quatre heures.

Quand nous revenons, à quatre heures moins un quart, avec M. Pinard, la famille, que nous avions laissée quelques heures avant dans la tristesse et dans la consternation, nous reçoit maintenant avec des accents de joie non déguisée. Les visages sont souriants : « La malade va mieux, nous dit-on, elle a eu une garde-robe naturelle, les douleurs ont en partie

disparu, les vomissements ont cessé, la fièvre est presque tombée; la température est descendue de 39 à 37°4. » Ce qui, dans l'esprit de la famille, voulait dire : « Nous espérons bien qu'en face de ce nouvel état, vous n'allez pas donner suite à l'opération. » Et cependant, tout était préparé, l'interne de M. Bouilly tenait le chloroforme et l'opérateur n'attendait plus que sa malade.

Au premier abord, il faut le dire, le joyeux accueil de la famille nous avait un peu déconcerté; bien des pensées nous avaient traversé l'esprit; notre diagnostic serait-il erroné? la malade ne serait-elle pas atteinte d'appendicite? l'opération aurait-elle été indûment conseillée? Voilà les moments difficiles de notre belle profession; prendre d'aussi graves décisions et en assumer la responsabilité, tel est le rôle auquel nous ne devons jamais nous soustraire quand notre conscience nous l'ordonne. Nous nous rendons auprès de la jeune femme, et, après l'avoir examinée de nouveau, nous maintenons dans son intégrité notre diagnostic et notre verdict, que la famille accepte sans mot dire.

L'opération est immédiatement pratiquée par M. Bouilly. A l'ouverture du péritoine, apparaît une péritonite diffuse, caractérisée par une notable quantité de liquide louche et roussâtre, sans tendance à l'enkystement, avec quelques membranes et arborescence des anses intestinales. C'est au niveau du cæcum et à sa face postérieure que les lésions sont le plus accentuées. On va à la recherche de l'appendice, qui est enveloppé de fausses membranes infiltrées de pus. J'ai vu bien des appendicites, j'ai assisté à bon nombre d'opérations, mais je ne me rappelle avoir jamais rien vu de pareil. L'appendice iléo-cæcal avait pris des proportions démesurées; il avait doublé de longueur et triplé de volume; il était énorme, turgescent, induré, en érection, avec deux plaques de gangrène, dont l'une voisine de la base. L'ablation fut faite au ras du cæcum, après deux ligatures préalables entre lesquelles fut porté le thermocautère. L'opération se termina dans les meilleures conditions, la nuit fut calme, la malade put dormir, les vomissements ne reparurent pas, l'état dans lequel nous trouvâmes la jeune femme le len-

demain matin nous fit présager un succès; et, en effet, au vingtième jour, cette jeune femme était complètement guérie.

Je ne saurais trop appeler votre attention sur la rapidité des lésions appendiculaires et péritonéales constatées ici et sur l'*accalmie traîtresse* qui se produisit vingt-quatre heures après la première poussée des accidents. Supposez que pour une cause ou pour une autre, moins de décision de la part des médecins ou manque de confiance de la part de la famille, supposez qu'on eût sursis à l'opération; la péritonite, déjà diffuse, se généralisait, et cette jeune femme était certainement perdue, elle mourait infectée et intoxiquée, comme meurent, hélas! tant de gens atteints d'appendicite, qui ne sont pas opérés ou qui sont opérés trop tard.

L'observation suivante est également un exemple qui donne à réfléchir. — Le jeudi 8 avril, dans l'après-midi, entrait dans mon service, salle Saint-Christophe, n° 1, un jeune garçon de seize ans, atteint de vives douleurs abdominales, plus accentuées à la fosse iliaque droite que partout ailleurs, et irradiant en d'autres régions, à l'hypogastre, à l'ombilic, à la fosse iliaque gauche. Ces douleurs étaient apparues pour la première fois le lundi, d'abord supportables, puis très vives et accompagnées de vomissements bilieux. Le lendemain matin mardi, les douleurs s'apaisèrent, et une purgation détermina une diarrhée qui persistait encore lors de l'entrée du malade à l'hôpital. Les journées du mardi et du mercredi se passèrent sans autres incidents, et le malade se décida tardivement à venir à l'Hôtel-Dieu. A l'arrivée de cet homme dans mon service, le mercredi soir, rien ne pouvait faire supposer la gravité de son état; sa physionomie était bonne, le pouls à 70; la fièvre était légère, puisque la température ne dépassait pas 38°2. Le malade, assis sur son lit, se servant lui-même, exécutant sans peine tous les mouvements, parlait de ses douleurs abdominales sans en être autrement inquiet; ce n'était certes pas là le tableau d'une péritonite aiguë. Toutefois, le ventre était assez ballonné; la pression déterminait une douleur vive au point de Mac Burney; la défense muscu-

laire était si accentuée qu'elle rendait difficile l'exploration et ne laissait constater qu'un empâtement diffus.

Quand je vis le malade, le lendemain matin, *l'accalmie était absolue*, la nuit avait été bonne, la température était normale, la défervescence était complète; le pouls à 60; rien sur la figure de cet homme ne trahissait le masque péritonéal; il n'avait ni vomissements ni hoquet; ajoutez à cela que les garde-robes avaient continué jusqu'à la veille, et vous conviendrez, avec moi, qu'il était difficile d'admettre, *a priori*, que chez cet homme, l'appendicite, qui n'était point douteuse, eût abouti à une péritonite aiguë généralisée. Je trouvai le ventre modérément distendu, les douleurs existaient un peu partout, surtout à la fosse iliaque droite, siège de défense musculaire et de matité diffuse. Bien que tous ces symptômes ne fussent pas l'indice, il s'en faut, d'une situation périlleuse, cette accalmie péritonéale me parut suspecte, je demandai que l'opération fût pratiquée séance tenante, et elle le fut en effet par M. Cazin. On était, à ce moment, au quatrième jour de la maladie.

L'opération démontra l'existence d'une appendicite et d'une péritonite purulente; l'accalmie trompeuse masquait une situation des plus graves. Les manœuvres opératoires faites avec prudence, avant et après l'ablation de l'appendice, firent supposer que la péritonite était cantonnée à la fosse iliaque et ne s'était pas encore diffusée. Et cependant, il existait, en outre, plusieurs autres foyers péritonéaux que l'on trouva à l'autopsie, le malade ayant succombé quatorze heures après l'opération. Un de ces foyers était situé à la région sous-hépatique, l'autre à la fosse iliaque gauche; c'était un type de péritonite généralisée à foyers multiples, bien étudiée par M. Nélaton. Le colibacille était l'agent pathogène de cette péritonite appendiculaire. L'appendice, examiné aussitôt après son ablation, était oblitéré vers sa base; c'était une appendicite oblitérante due à la tuméfaction des parois; le canal appendiculaire dilaté en cavité close dans son tiers inférieur offrait à son extrémité une petite perforation; il n'y avait point de calcul.

Laissez-moi vous citer encore d'autres exemples afin de

vous bien familiariser avec l'accalmie traîtresse de l'appendicite. Il y a quelques mois, je voyais, avec M. Segond, un jeune homme de vingt-quatre ans, qui avait été atteint, trois jours avant, des premiers symptômes de son appendicite : fièvre, douleurs abdominales très vives et vomissements. Le médecin avait appliqué des sachets de glace sur le ventre et avait pratiqué des piqûres de morphine à dose élevée. A la phase douloureuse et violente des premiers jours succéda une phase de détente et d'accalmie, si bien que lorsque nous examinâmes ce jeune homme il se considérait comme guéri ; la température était à 37°3, les vomissements avaient complètement cessé, le ventre n'était plus douloureux, il fallait même une assez forte pression pour réveiller le point de Marc Burney. A s'en tenir à ces apparences, on aurait pu croire l'amélioration réelle et définitive, mais le pouls restait très accéléré et le ventre était uniformément dur et météorisé ; instruits par l'expérience, il était évident pour nous que la péritonite se cachait sous les apparences d'une accalmie traîtresse ; aussi l'opération fut-elle aussitôt pratiquée que décidée. Nous eûmes raison de ne pas nous fier aux apparences trompeuses de cette accalmie, car M. Segond se trouva en face d'une appendicite avec péritonite tellement généralisée qu'il porta un pronostic des plus graves. Heureusement le malade guérit.

Encore un cas du même genre. Il y a quelques mois, un mercredi matin, à neuf heures et demie, arrive dans mon service un jeune garçon de vingt ans qui était venu à pied à l'Hôtel-Dieu pour nous consulter au sujet de douleurs abdominales qu'il avait éprouvées les jours précédents. Je fais coucher le malade et je l'examine. Il nous raconte que ses douleurs de ventre ont débuté quatre jours avant, dans la matinée du dimanche, pas encore bien vives, puisqu'il a pu se lever, travailler, déjeuner et dîner comme d'habitude. Mais, vers le soir, il s'est senti fort malade, il a été pris de fièvre, de vomissements et de très fortes douleurs qui ont persisté toute la nuit. Le lendemain lundi, la situation ne s'était pas modifiée ; un médecin prescrit une potion calmante qui est vomie, et bientôt après apparaît une forte diarrhée. C'est le mardi matin, troisième jour de la maladie, que la détente se fait ;

les douleurs et les vomissements cessent, le malade se considère comme guéri; néanmoins, conservant encore un endolorissement abdominal, il vient à l'Hôtel-Dieu nous demander conseil. Je constate une accalmie de l'appendicite et je fais opérer le malade le matin même. L'opération prouva qu'il s'agissait, en effet, d'une détente trompeuse, d'une accalmie traîtresse, car l'appendice était sphacélé et baignait dans une collection purulente diffuse.

Je ne crois pas inutile de multiplier les observations, c'est le meilleur moyen de vous familiariser avec les allures traîtresses de l'appendicite. Le 8 mars 1898, j'étais appelé en consultation auprès d'un homme d'une cinquantaine d'années, en proie, depuis six jours, « à une maladie abdominale ». On avait fait, au début, un diagnostic un peu vague, on avait prescrit des laxatifs, des purgatifs, des potions calmantes. Les douleurs de ventre, très vives les premiers jours, avaient été accompagnées de nausées et de constipation; puis, la situation avait empiré, le ventre s'était météorisé et une consultation avait été décidée.

Quand j'arrivai auprès du malade, on m'annonça qu'un mieux sensible s'était manifesté, la fièvre était tombée, le ventre était beaucoup moins douloureux; cet homme qui, la veille, n'osait faire un mouvement, pouvait maintenant se tourner et se retourner dans son lit; bref, dans l'entourage, on considérait la situation comme « détendue ». J'examinai le malade, et je le trouvai en pleine péritonite appendiculaire; le pouls était petit et fort accéléré, la peau était froide, trop froide, « la soi-disant accalmie » était le prélude des accidents ultimes. Malgré tout, on désira tenter l'opération; je fis prévenir M. Segond, qui, contraint et forcé, ne voulut pas se dérober aux instances d'une famille qui malgré tout espérait trouver dans l'intervention chirurgicale une chance de salut. Le malade succomba le lendemain de l'opération.

En fait d'*accalmie traîtresse*, veuillez écouter l'observation suivante, concernant une fillette que j'ai vue en consultation avec MM. Hutinel, Segond et Valmont. Voici cette observation, qui a été communiquée par M. Segond à la Société de

Chirurgie[1]. Une enfant de dix ans et demi est prise d'appendicite, le 6 février 1899. Deux vomissements alimentaires, pris par la famille pour une indigestion, marquent le début de la maladie; aussi, ne fait-on pas mander le médecin. Le surlendemain, dans la nuit du mercredi au jeudi, la fillette est prise de vomissements bilieux, avec douleur épigastrique et scapulaire droite. Le jeudi matin, le Dr Valmont, appelé près de l'enfant, constate une douleur appendiculaire, au point de Mac Burney; le ventre est légèrement ballonné, la fièvre nulle.

On prescrit l'opium à l'intérieur, et des applications de glace sur le ventre; la fillette passe une assez bonne nuit, quand le vendredi matin, la situation empire rapidement : réapparition d'un vomissement, frisson violent, réveil d'une vive douleur à la fosse iliaque droite, ballonnement douloureux du ventre, avec défense musculaire, mauvais facies, pouls à 120, température à 39°3. Cette situation, vous le voyez, était alarmante, elle semblait indiquer une appendicite redoutable avec imminence de péritonite et la famille est d'autant plus terrorisée que, dans l'entourage, on avait perdu un enfant d'appendicite quelques années avant. Mais vous allez voir avec quelle rapidité le calme succède à l'orage; je cite textuellement la communication de M. Segond.

« La crise douloureuse et fébrile, née brusquement à neuf heures du matin, cesse de même à onze heures, pour faire place à un bien-être étonnant. La fillette reprend tout d'un coup bonne figure; elle se met à jouer sur son lit, en disant à tous qu'elle est guérie, et c'est dans cet état que je la trouve à une heure de l'après-midi, si bien qu'à mon arrivée, les parents s'excusent de m'avoir dérangé inutilement. A ce moment (vendredi une heure de l'après-midi, quatre heures après le frisson et deux heures après la brusque amélioration), voici ce que je constate : facies excellent, langue un peu blanche, mais très humide, odeur un peu aigrelette de l'haleine, la douleur de l'épaule droite persiste, ventre souple et sans ballonnement. Toute douleur abdominale

1. *Société de chirurgie*, séance du 15 février 1899.

spontanée a disparu; toutefois, une pression forte au niveau de la région appendiculaire éveille encore une sensation pénible, sourde et assez bien localisée. Il semble, en outre, qu'il y ait, non pas de l'empâtement, mais un peu de défense musculaire au niveau de la fosse illiaque droite L'enfant est très gaie, elle a rendu des gaz par l'anus, elle a même eu une selle normale et elle demande à manger. Bref, si le diagnostic d'appendicite n'est pas douteux, il n'est pas moins certain que l'amélioration est considérable et bien faite pour inviter à l'abstention chirurgicale.

« Il existe toutefois deux signes qui survivent à la crise du matin et qui me donnent l'éveil; la température, quoique abaissée, n'est pas tout à fait normale, et de plus le pouls est encore, non plus à 120, mais à 110. C'est en me basant sur cette accélération du pouls et sur sa sa discordance avec l'amélioration générale que je conseille l'incision immédiate, avec la prière de faire confirmer sans retard mon opinion par des consultants autorisés. Je vous fais grâce de la douloureuse stupéfaction causée aux parents par cette déclaration inattendue. M. Dieulafoy et M. Hutinel viennent à cinq heures du soir, en compagnie du Dr Valmont. Ils affirment à leur tour la nécessité d'une intervention et j'opère à sept heures, avec l'assistance de mes deux internes, en présence de mes amis, les Drs Valmont et Lescudé.

« A l'ouverture du péritoine pariétal, issue d'un flot de sérosité trouble répandue au loin entre les anses intestinales et accumulée en quantité très abondante dans tout le petit bassin. Découverte de l'appendice, qui est couché derrière le cæcum et remonte assez haut vers le foie pour que son dégagement définitif nécessite l'agrandissement par en haut de l'incision abdominale. Il n'existe nulle part de pus véritable ni de tendance à un enkystement quelconque. L'appendice est énorme, gros au moins comme mon petit doigt, sphacélé en totalité jusqu'à un demi-centimètre de son insertion cæcale et perforé en deux points qui laissent sourdre un liquide sanieux, noirâtre, extrêmement fétide. A l'intérieur de l'appendice, se trouve un bloc de matières fécales durcies, ayant la forme d'un haricot et constitué par une série de couches con-

centriques et stratifiées. Résection de l'appendice au ras du cæcum et enfouissement du petit moignon ligaturé sous un rang de sutures de Lembert, faites à la soie très fine. Lavage du péritoine et notamment de la cavité pelvienne avec de l'eau stérilisée chaude. Fermeture complète de la plaie abdominale avec drainage du clapier. »

L'enfant a rapidement guéri, il est facile de prévoir ce qui serait arrivé si des médecins temporisateurs, trompés par cette accalmie traîtresse, avaient renvoyé l'opération au lendemain; l'enfant aurait certainement succombé.

Ces exemples sont plus que suffisants pour vous instruire sur les accalmies traîtresses de l'appendicite. Cette détente apparente, cette période d'accalmie, est fréquente au cours de l'appendicite; on ne la connaît pas assez, on ne l'a pas suffisamment décrite. Que cette détente soit, ou non, provoquée par la médication, sachets de glace sur le ventre, pilules d'opium, piqûres de morphine, il n'en est pas moins vrai que les symptômes douloureux et bruyants qui signalent la première période de l'appendicite sont parfois suivis, les jours suivants, d'un bien-être qui fait croire à l'amélioration réelle du malade. C'est en pareil cas que l'opération, qui était imminente, est renvoyée à une date ultérieure : on espère gagner du temps et on en perd; les accidents se précipitent, et quand on veut intervenir, il est trop tard.

Le fait saillant dans l'histoire de l'appendicite, c'est qu'il est bien souvent difficile, pour ne pas dire impossible, de savoir à quel moment les accidents péritonéaux succèdent aux accidents appendiculaires. Nous voilà bien loin de la division, tout artificielle, invoquée par des auteurs. dont je cite textuellement les paroles : « Il y a habituellement, dans l'appendicite, deux périodes bien distinctes : la période préparatoire qui précède la perforation, et que nous avons proposé d'appeler la période de coliques appendiculaires, et la phase péritonitique, qui suit la rupture de l'appendice[1]. » Ainsi que je l'ai déjà dit et écrit, ces assertions sont inexactes, et il

1. Talamon. *Appendicite et périityphlite*, 1892, p. 102.

est nécessaire de rétablir les faits. Imbu de pareilles idées, on pourrait croire, à tort, que la péritonite n'éclate que lorsque l'appendice est perforé, tandis qu'il ne manque pas d'exemples où la péritonite, sous toutes ses formes, généralisée ou localisée, se déclare alors que l'appendice infecté *n'est point perforé;* imbu de pareilles théories, on pourrait croire à tort que la péritonite s'annonce toujours par un cortège de symptômes qui permettent de prévoir le danger et d'y parer; perdez ces illusions, car il est souvent impossible de savoir à quel moment les symptômes péritonéaux font suite aux symptômes appendiculaires. Symptômes appendiculaires et symptômes péritonéaux sont pour ainsi dire fusionnés et subintrants; les douleurs, les vomissements alimentaires et bilieux, la défense musculaire, l'état de la fièvre et du pouls, la constipation et le tympanisme abdominal, tous ces signes peuvent exister avec ou sans participation du péritoine; on guette l'entrée en scène de la péritonite alors qu'elle est déjà en pleine évolution, on attend alors qu'il faudrait agir et, sur la foi d'assertions erronées, le malade succombe faute d'avoir été opéré.

Donc, les accidents péritonéaux peuvent succéder à l'appendicite sans se dévoiler par de nouveaux symptômes; ils peuvent même coïncider avec une amélioration apparente de l'état du malade, avec une accalmie traîtresse.

Pour si étrange, pour si paradoxal que paraisse ce fait, on est bien obligé de l'admettre; dans bon nombre des cas, les lésions péritonéales les plus graves coïncident avec une détente apparente des symptômes appendiculaires; toute l'histoire de l'accalmie traîtresse est résumée dans ces quelques mots. Peut-être serait-il possible de trouver une explication de faits aussi discordants. Si je me reporte au très remarquable travail expérimental de M. Klecki[1] sur la pathogénie des péritonites d'origine intestinale, travail qui a été mon guide dans la recherche expérimentale de la pathogénie de l'appendicite par cavité close, je vois dans les expériences de

1. De Klecki. Recherches sur la pathogénie de la péritonite d'origine intestinale. Étude de virulence du colibacille. *Annales de l'Institut Pasteur*, septembre 1898.

M. Klecki que l'exaltation de virulence du colibacille acquiert son maximum d'intensité dans le segment de l'anse intestinale qu'une double ligature a transformé en cavité close; les microbes traversent alors les parois de l'anse intestinale ligaturée, arrivent dans le péritoine et provoquent la péritonite (processus identique au processus que j'ai constaté pour la cavité close appendiculaire). Mais le fait étonnant et inattendu qui résulte des expériences de M. Klecki, c'est que la virulence du bacille retiré du liquide péritonéal est, dans la plupart des cas, inférieure à la virulence du bacille exalté en cavité close intestinale. Autrement dit, « le passage des microbes virulents dans la cavité péritonéale en *atténue* la virulence ». Je ne donne pas ici les expériences détaillées, qu'on trouvera dans le mémoire de M. Klecki; il me suffit d'en consigner les conclusions.

Sans vouloir assimiler complètement le fait clinique au fait expérimental, il est impossible néanmoins de ne pas être frappé des analogies. Dans le fait expérimental (transformation d'une anse intestinale en cavité close), comme dans le fait clinique (transformation du canal appendiculaire en cavité close), une violente exaltation de virulence se produit, un terrible foyer toxi-infectieux se développe. Dans le fait expérimental, comme dans le fait clinique, les microbes pathogènes exaltés en cavité close traversent les parois de l'appendice et vont déterminer des infections péritonéales de forme diverse, septicémie péritonéale, péritonite diffuse, péritonite localisée. Pourquoi, dès lors, ne pas admettre que dans le fait clinique, comme dans le fait expérimental, l'entrée en scène des lésions péritonéales puisse coïncider avec une atténuation passagère de la virulence des microbes venus du foyer appendiculaire; atténuation passagère, ayant pour résultat l'accalmie traîtresse et transitoire qne nous venons d'étudier.

Du reste, peu importe la théorie; le fait clinique dominant et essentiel, c'est qu'il n'est pas possible, dans la très grande majorité des cas, d'établir deux périodes distinctes dans l'évolution des accidents appendiculo-péritonéaux. *Symptômes appendiculaires et symptômes péritonéaux sont*

similaires, fusionnés, subintrants; voilà une phrase, Messieurs, que je voudrais graver profondément dans votre esprit; il est très souvent difficile de savoir à quel moment la péritonite se déclare; bien mieux, c'est parfois pendant que les accidents péritonéaux entrent en scène, qu'une accalmie trompeuse se produit.

Vous voyez alors comment les choses se passent. Un malade est atteint d'appendicite, un médecin est appelé, et, comme le cas lui paraît assez bénin, il institue le traitement dit médical, cataplasmes ou sachets de glace sur le ventre, il prescrit quelques centigrammes d'opium, ou un verre d'eau purgative, suivant qu'il est dans le camp de ceux qui veulent qu'on purge ou qu'on ne purge pas. Le lendemain, la maladie suit son cours, les douleurs sont vives au point de Mac Burney, des vomissements apparaissent, le pouls est accéléré; la température monte à 38°5. On continue le traitement dit médical, on pratique des piqûres de morphine, le malade est mis au repos le plus absolu, dans le décubitus dorsal, suivant une pratique en vogue à Berlin; mais, en dépit de ce fameux traitement dit médical, que je considère comme nul et trop souvent fatal, la situation devient menaçante, les douleurs sont violentes, le ventre se ballonne, l'idée d'une intervention chirurgicale gagne l'entourage.

Alors, voilà qu'au milieu des angoisses et des indécisions, une amélioration se produit, les douleurs diminuent d'intensité, la température baisse, la défervescence est même complète, les vomissements cessent; en un mot, une détente se fait; on se félicite et l'on vante bien haut les résultats du traitement dit médical. Hélas! cette accalmie trompeuse est de courte durée,les accidents se précipitent, le danger devient imminent, la griffe péritonéale s'imprime au visage, l'intervention chirurgicale est acceptée comme un pis-aller; mais, non opéré ou opéré, il est trop tard, le malade succombera.

Ainsi se déroule la dramatique histoire de tant d'appendicites, trompeuses dans leur marche, traîtresses dans leur évolution, non opérées à temps et aboutissant en fin de compte à la mort.

Ne confondez donc pas l'amélioration de bon aloi et l'accalmie traîtresse de l'appendicite; sachez les distinguer. L'amélioration de bon aloi porte en même temps sur tous les symptômes; il n'y a pas entre eux de discordance flagrante, le pouls diminue de fréquence pendant que la température se rapproche de la normale, le tympanisme décroît pendant que les douleurs disparaissent, douleurs et tension abdominale s'amendent parallèlement, le bien-être est réel et non factice.

Tout autre est l'accalmie traîtresse; la température s'abaisse, mais le pouls, reste petit, accéléré, à 90, 100, 120 pulsations; les douleurs abdominales s'amendent, soit spontanément, soit sous l'influence de la glace et de la morphine, mais le ventre reste tendu et tympanisé; les traits sont tirés, regardez de près le malade et vous verrez que le facies conserve l'empreinte péritonéale.

Je termine cette leçon par les conclusions suivantes :

1° Les symptômes bruyants et douloureux de l'appendicite, douleur abdominale, fièvre et vomissements, sont parfois suivis d'une brusque détente, avec disparition des douleurs, chute de la fièvre, bien-être apparent du malade.

2° Cette brusque détente, cette défervescence, n'est pas toujours le signal d'une amélioration réelle du mal, c'est parfois une fausse détente, une accalmie trompeuse, une accalmie traîtresse.

3° Il est même à remarquer que cette accalmie trompeuse et traîtresse coïncide assez souvent avec la formation de lésions les plus redoutables : gangrène de l'appendice, septicémie péritonéale, péritonite diffuse.

4° L'accalmie traîtesse n'est pas une détente complète; quand on y regarde de près, on voit qu'il y a entre les symptômes une discordance flagrante, le pouls reste accéléré malgré la chute de la température, le tympanisme persiste malgré la disparition des douleurs, le facies conserve l'empreinte péritonéale malgré le bien-être apparent.

5° Cette fausse détente de l'appendicite est tantôt spontanée, tantôt favorisée par la médication, pilules d'opium,

injections de morphine, applications de sachets de glace, qui masquent l'évolution des symptômes menaçants.

6° L'accalmie traîtresse apparaît à des périodes variables; elle peut survenir dès le deuxième jour de l'appendicite (comme dans la deuxième observation), au sixième jour (comme dans la première observation), au quatrième jour (comme dans mes troisième, quatrième et cinquième observations).

7° Ces accalmies, coïncidant avec le développement de graves complication péritonéales, montrent une fois de plus l'inexactitude des descriptions qui divisaient en deux périodes distinctes et bien tranchées l'appendicite et la péritonite. Ces descriptions sont entachées d'erreur; le plus souvent, les symptômes de l'appendicite et de la péritonite sont similaires, subintrants, fusionnés, sans qu'il soit possible de dire à quel moment la péritonite entre en scène.

8° Les accalmies traîtresses de l'appendicite sont souvent cause de mort. Un médecin temporisateur ou hésitant saisit avec empressement cette soi-disant détente de la maladie pour ajourner ou pour éviter l'intervention chirurgicale, croyant qu'il sera toujours temps d'opérer plus tard, « à froid »; mais, bientôt, surviennent des accidents terribles, contre lesquels le traitement chirurgical est lui-même impuissant, et le malade succombe.

9° Méfions-nous des accalmies traîtresses de l'appendicite, sachons les reconnaître, et faisons opérer nos malades sans tarder si nous ne voulons pas les exposer à la mort.

TREIZIÈME LEÇON

DIAGNOSTIC DE L'APPENDICITE

MESSIEURS,

Nous avons eu ces temps derniers plusieurs malades atteints d'appendicite et vous avez pu voir que, s'il est des cas où le diagnostic est vraiment fort simple, il en est d'autres où l'on ne saurait serrer de trop près la discussion. Le traitement de l'appendicite comporte un diagnostic précis. C'est, en effet, grâce à un diagnostic bien fait qu'il nous est permis de décider, et même d'imposer l'intervention chirurgicale en temps voulu; c'est également grâce à un diagnostic bien fait que nous pouvons écarter toute idée d'opération chez un malade dont les symptômes simulent l'appendicite, alors que l'appendicite n'existe pas.

Bien que cette question du diagnostic soit revenue plusieurs fois au cours de mes leçons sur l'appendicite, je désire lui consacrer de nouveaux développements et l'enrichir de quelques faits nouveaux. Je puiserai mes arguments dans les soixante-quatorze cas d'appendicite que j'ai eu l'occasion d'observer depuis quatre ans et *qui ont tous* été *vérifiés par l'opération;* c'est vous dire, que symptômes et diagnostic, concernant ces soixante-quatorze cas, ne peuvent être enta-

chés d'erreur, puisque le criterium opératoire ne leur a jamais fait défaut. Ceci est essentiel pour la discussion que nous allons entreprendre; en effet, si les descriptions cliniques qui vont me servir à édifier le diagnostic de l'appendicite n'étaient pas étayées sur la constatation anatomique de la maladie, descriptions et diagnostic pourraient ne pas offrir toute la rigueur désirable, mais, je vous le répète, rien, dans cette étude, ne sera livré aux apparences, il s'agit de faits que l'opération a contrôlés.

Avant d'aborder le diagnostic de l'appendicite, il est utile d'établir solidement les bases sur lesquelles ce diagnostic doit reposer; voyons donc par quels signes, par quels symptômes se trahissent l'entrée en scène et l'évolution de la maladie. Pour la facilité et la vérité de la description, on peut grouper en trois catégories les différentes modalités de l'appendicite.

Dans une première catégorie, je place les appendicites d'apparence bénigne : l'entrée en scène est peu douloureuse, peu bruyante, les symptômes sont classiques, mais peu intenses; la fièvre est peu élevée, les vomissements font souvent défaut, la constipation est la règle. L'examen méthodique du ventre permet, dès le début de la maladie, de localiser le maximum de la douleur au point de Mac Burney (région appendiculaire); à cette même région, la défense musculaire et l'hyperesthésie cutanée sont facilement appréciables. Ce sont ces appendicites-là qui grossissaient autrefois le bilan de la typhlite dite stercorale. Aujourd'hui, on sait qu'il s'agit d'appendicite et non de typhlite, le diagnostic en est devenu facile; le pronostic seul est impossible, car, malgré ses apparences de bénignité, malgré l'absence de symptômes bruyants et fébriles, pareille appendicite, ne l'oublions jamais, peut aboutir dès le troisième ou quatrième jour, d'une façon insidieuse, à la gangrène appendiculaire, aux accidents péritonéaux, à la toxi-infection du malade, qui mourra s'il n'est opéré à temps.

Le cas suivant peut servir de type à ces appendicites d'apparence bénigne. Le 8 avril 1898, c'était un vendredi,

je fus appelé dans une famille dont je suis depuis de longues années le médecin. Un jeune homme de vingt-cinq ans, dans le courant d'une excellente santé, avait été pris, la nuit précédente, de douleurs abdominales qu'il croyait être de simples coliques. Il s'administra un purgatif, et, n'ayant point de fièvre, il sortit dans la journée du vendredi; mais se sentant mal à l'aise et les douleurs abdominales persistant, il rentra se coucher. Quand je vis ce jeune homme, le vendredi soir, à neuf heures, je le trouvai sans fièvre, la température était à 37°2, et le pouls à 78. Le ventre était partout souple et indolore, excepté à la région appendiculaire, où je constatai une douleur assez vive avec légère défense musculaire et hyperesthésie cutanée. Sans être mauvais, le facies laissait à désirer. Il s'agissait, à n'en pas douter, d'une appendicite d'apparence bénigne, sans réaction fébrile. Le lendemain, samedi, la situation était sensiblement la même, pas de fièvre, pas de vomissements; mais la triade symptomatique, douleur, défense musculaire, hyperesthésie cutanée, était toujours localisée à la région appendiculaire. Je vis cinq fois ce jeune homme dans la journée du samedi, et malgré mon ardente conviction à faire opérer tout individu atteint d'appendicite, même d'apparence légère, je sentais que je serais obligé de me violenter quelque peu pour en arriver à prendre une décision.

Le lendemain matin dimanche, 18 avril, troisième jour de la maladie, aucun symptôme nouveau ne s'était déclaré; il n'y avait ni fièvre ni vomissements; le pouls n'était même pas à 80, cependant la nuit avait été pénible et les douleurs appendiculaires avaient été plus aiguës. Ma décision fut aussitôt prise et j'eus la mission difficile d'annoncer à la famille qu'il fallait le jour même recourir à l'opération, mission d'autant plus pénible, que l'état de ce jeune garçon, aux yeux de son entourage, ne présentait pas l'ombre de danger. La famille accepta le verdict et se soumit sans mot dire. Je priai M. Hartmann de venir voir le malade et de se charger de l'opération.

Le jour même, à quatre heures, l'opération fut pratiquée et nous eûmes la preuve, une fois de plus, qu'en fait d'appen-

dicite, il faut opérer, car, *malgré l'apparente bénignité* de la maladie, malgré l'absence de fièvre et de vomissements, l'appendice était déjà gangrené et la péritonite était déclarée. Ce jeune homme guérit. Que fût-il arrivé, je vous le demande, si, perdant mon temps à appliquer le traitement dit médical, je me fusse contenté de sachets de glace, de quelques grains d'opium ou de quelques centigrammes de belladone, alors que le foyer toxi-infectieux appendiculaire préparait ses coups mortels? Ces appendicites d'apparence bénigne ne sont pas rares, il s'en faut; je vous en ai cité, au cours de mes leçons, une douzaine de cas vérifiés par l'opération. On pressent ce que donnerait la temporisation en pareille occurrence.

En somme, les symptômes qui caractérisent les appendicites de cette première variété sont des symptômes classiques quoique peu bruyants, il est parfois nécessaire de les rechercher avec soin, mais ils sont très suffisants pour conduire au diagnostic.

Dans une deuxième catégorie, je place les appendicites dont l'entrée en scène se fait avec éclat et qui trahissent d'emblée leur gravité par des allures bruyantes. En une ou deux heures, quelquefois plus vite, les douleurs de la fosse iliaque droite acquièrent une très vive intensité. La température monte rapidement, le pouls est accéléré, les vomissements alimentaires et bilieux sont précoces et fréquents. A l'examen du malade, on peut trouver le ventre tendu et endolori en différentes régions; mais, si l'examen est pratiqué avec méthode et précision, c'est à la région appendiculaire, au point de Mac Burney, qu'on localise la triade douloureuse : douleur très vive et exaspérée par la pression, défense musculaire et hyperesthésie cutanée. De toutes les variétés d'appendicite, c'est certainement celle-ci dont le diagnostic présente le moins de difficultés, car la violence et la netteté des symptômes ne laissent place à aucune hésitation.

Les deux exemples suivants résument bien le type des appendicites bruyantes de cette catégorie : Dans la nuit du

23 au 24 juin 1896, un enfant de sept ans, n'ayant jamais eu le moindre trouble intestinal et s'étant couché en fort bonne santé, fut pris de douleurs de ventre bientôt suivies de vomissements. M. Landowski, qui vit le petit malade le lendemain matin, constata la localisation des douleurs à la fosse iliaque droite, au point de Mac Burney. Les douleurs étaient devenues très intenses, la fièvre était très vive, la température à 40 degrés, le pouls à 135. Appelé, vingt-quatre heures après, par notre confrère qui, dès la veille, avait porté le diagnostic d'appendicite, je considérai la situation comme des plus graves : la douleur et la défense musculaire existaient dans toute la fosse iliaque droite, le facies était grippé, le ventre ballonné, le pouls petit et très accéléré, la température était toujours fort élevée, les vomissements persistaient; en un mot, tout indiquait une péritonite diffuse, sans qu'il fût possible de dire à quel moment les accidents péritonéaux avaient succédé aux accidents appendiculaires. Nous fûmes d'avis que l'opération devait être immédiatement pratiquée, et M. Routier en fut chargé.

L'enfant fut opéré à midi, c'est-à-dire trente-six heures après le début des accidents. A l'ouverture du ventre, on constata une péritonite séro-purulente diffuse sans tendance à l'enkystement; l'appendice était déjà gangrené et perforé; c'est dire que la situation était des plus alarmantes. L'examen de cet appendice me démontra que la gangrène et la perforation étaient sous-jacentes à un calcul appendiculaire qui avait transformé le canal en cavité close. L'enfant fut sauvé, mais vous pressentez ce qui serait arrivé sans l'intervention chirurgicale hâtive.

L'exemple suivant est encore un type de ces appendicites à début bruyant, douloureux et fébrile. Le 8 avril de cette année, j'étais appelé auprès d'un jeune officier qui venait d'arriver à Paris, dans les conditions suivantes : parti en voyage la veille au matin en bon état de santé, ce jeune homme fut pris, vers trois heures, en wagon, de douleurs abdominales qui augmentèrent rapidement d'intensité et qui furent accompagnées de vomissements bilieux. Deux fois, le malade dut vomir par la portière de son compartiment. Il

arriva à sept heures à Paris, en proie à des douleurs abdominales si vives qu'il n'eut pas la force de monter en voiture pour arriver jusque chez lui. Il s'arrêta chez un médecin, voisin de la gare, qui le garda jusqu'au soir et qui le calma au moyen de piqûres de morphine. Le malade put regagner son domicile, il passa la nuit assoupi par la morphine, mais le lendemain, douleurs abdominales et vomissements reparurent. Je vis ce jeune homme à trois heures dans la journée; il avait les traits altérés, le teint légèrement ictérique, le pouls accéléré, la température élevée. A l'examen du ventre, je constatai au complet la triade symptomatique de l'appendicite : douleur très vive au point de Mac Burney, défense musculaire, hyperesthésie et empâtement de la région cæco-appendiculaire.

Non seulement je portai le diagnostic d'appendicite suraiguë, mais je pensai que la brusque intensité des symptômes, douleurs et vomissements, ainsi que l'état de la région cæco- appendiculaire, étaient l'indice d'un processus gangreneux de l'appendice ayant déjà abouti à la péritonite. Tel fut le diagnostic dont je fis part à la famille, en demandant que l'opération fût pratiquée le plus vite possible. Il était à ce moment trois heures et demie. J'envoyai un mot à M. Routier en le priant de faire diligence et il fut convenu qu'on me tiendrait au courant. Quand je passai chez moi, trois heures plus tard, pour avoir des renseignements, on me remit un flacon et une lettre. Le flacon contenait l'appendice gangrené de notre malade; la lettre était de M. Routier; l'opération venait d'être faite et on avait trouvé une péritonite déjà intense.

Vous voyez avec quelle rapidité avaient marché les accidents, puisque les premiers symptômes appendiculaires ne dataient que de vingt-sept heures. Le malade guérit; il eût certainement succombé si l'opération avait été renvoyée au lendemain.

Je vous ai cité, au cours de mes leçons, bon nombre de cas de ce genre; il en est que j'ai fait opérer dès le commencement du second jour, dès la fin du premier jour; tous ces malades à appendicite violente ont guéri quand ils ont été

opérés d'une façon précoce. J'ai la conviction qu'ils seraient morts si on avait temporisé et si on avait laissé le mal aboutir à ces formes où la toxi-infection ne pardonne plus, quoi qu'on fasse.

En résumé, ces appendicites à début bruyant, fébrile, très douloureux, sont, je le répète, les plus faciles à diagnostiquer car la localisation douloureuse s'impose pour ainsi dire à l'observateur. D'autre part, c'est en pareil cas qu'il faut se méfier des améliorations factices qui surviennent assez fréquemment après la première éclosion des accidents, accalmies traîtresses dont je vous parlais à notre dernière séance et qui feraient croire, si l'on n'était prévenu, à une amélioration réelle alors que le danger est là, imminent et terrible. Avis aux temporisateurs qui attendent pour opérer que l'appendicite « soit refroidie ».

Dans une troisième catégorie, je place les appendicites qu'on pourrait appeler *larvées*. Certes, la triade douloureuse appendiculaire ne fait pas défaut, mais elle est en partie masquée par d'autres symptômes qui dominent la scène. Chez tel malade, par exemple, les vomissements alimentaires ou bilieux ont une telle importance qu'ils simulent une vulgaire *indigestion*. Que de fois cette erreur est commise dans les familles! que de fois le médecin n'est appelé auprès d'un enfant que douze ou vingt-quatre heures après la soi-disant indigestion, alors que les vomissements, associés à la triade douloureuse, qu'on retrouve quand on sait la chercher, n'étaient que le prélude de l'infection appendiculaire! Quand ils connaissent la vérité et leur erreur, les parents affolés ne manquent pas de vous dire : « Mais comment ça se fait-il, nous avons cru que c'était une simple indigestion ».

J'ai été le témoin de six ou sept cas de ce genre, notamment chez deux enfants que je voyais, l'un avec M. Rénon, le 22 avril 1897, l'autre avec M. Leval, le 23 mai 1897 : les parents ne voyant, eux, que les vomissements, crurent à une simple indigestion, qu'ils se contentèrent de traiter par la diète, le thé et les boissons chaudes; et en réalité, ces enfants étaient atteints d'appendicite gangreneuse suivie de

péritonite diffuse; ils ne durent la vie qu'à l'opération très hâtive que je fis pratiquer par M. Routier.

Le 10 février de cette année, j'ai vu en consultation avec MM. Segond, Hutinel et Balmont une fillette de dix ans et demi, dont je vous ai parlé dans notre dernière leçon à propos des « accalmies traîtresses » et dont l'observation a été rapportée par Segond à la Société de chirurgie [1]. Cette enfant avait été prise de vomissements pendant la nuit et les parents, convaincus que leur enfant était simplement atteinte d'indigestion, ne voulurent pas déranger pour si peu leur médecin. Mais cette soi-disant indigestion n'était que le prélude d'une appendicite dont les autres symptômes se déroulèrent les jours suivants, appendicite terrible dont l'heureuse guérison fut due à l'opération pratiquée par M. Segond.

Nous avons été appelés, il y a quelques années, avec M. Pinard, en consultation auprès d'un homme d'une cinquantaine d'années arrivé à la phase ultime d'une appendicite. Pendant les deux premiers jours de sa maladie, cet homme, convaincu qu'il n'avait qu'une indigestion, se garda bien de faire mander son médecin. Sa femme se contentait de lui donner du thé et des tisanes; en réalité, les vomissements de cette prétendue indigestion étaient motivés par une appendicite dont on s'occupa un peu trop tard.

N'oubliez donc pas que, dans quelques cas, l'appendicite, dès sa formation, réveille le réflexe stomacal. Certes, les vomissements, alimentaires ou bilieux, font souvent partie du cortège de l'appendicite, ils suivent de près la douleur appendiculaire; mais, ce qu'il faut savoir, c'est que les vomissements peuvent éclater à titre de symptôme dominant, masquant la douleur appendiculaire, qu'un observateur attentif retrouve néanmoins s'il veut bien la rechercher avec soin. C'est une appendicite larvée qui revêt le masque de l'indigestion.

Il suffit d'être prévenu pour ne pas se laisser prendre à ces apparences. Appelés auprès d'un enfant, auprès d'un

1. Séance du 15 février 1899.

malade atteint d'une soi-disant indigestion, pensez toujours à la possibilité de vomissements appendiculaires, pensez à l'appendicite, explorez avec soin la région de Mac Burney, provoquez la douleur, recherchez la défense musculaire et l'hyperesthésie, prenez la température, et grâce à un examen précis, examen que vous pourrez répéter une deuxième, une troisième fois en quelques heures, vous arriverez au vrai diagnostic, vous ferez acte de bon clinicien, et vous découvrirez que sous les vomissements de cette *soi-disant indigestion* se dissimule une appendicite.

Dans quelques circonstances, l'appendicite est défigurée, masquée dès son début par une diarrhée profuse et abondante, que j'ai appelée diarrhée de défense; on dirait que sous l'influence d'un acte réflexe, l'intestin, par une abondante crise sécrétoire, cherche à se débarrasser de l'ennemi. Ce sont ces crises diarrhéiques *prises à tort pour une entérite* ou pour une entéro-colite, qui avaient contribué à fausser le diagnostic et la pathogénie de l'appendicite. Voici en pareil cas ce qui se passe : Un individu est pris de douleurs intestinales et de diarrhée ; sa première idée, c'est qu'il a un « dérangement d'intestin »; il commence par se soigner lui-même au moyen de cataplasmes et de quelques gouttes de ladanum ; puis, il fait appeler son médecin qui, sur les indications qu'on lui donne, épouse le diagnostic d'entérite. On recherche alors ce qui peut avoir provoqué cette entérite; on finit par lui trouver une cause, un aliment indigeste, une boisson glacée, un refroidissement! Bref, on traite cette prétendue entérite par l'opium, le bismuth, les cataplasmes laudanisés; mais, en dépit du traitement, la situation ne s'améliore pas, les douleurs abdominales deviennent plus vives, la diarrhée fait place à la constipation; le ventre se ballonne, des vomissements apparaissent et le malade, arrivé au troisième ou quatrième jour de sa prétendue entérite, est en réalité en pleine appendicite.

On reconnaît alors que le diagnostic d'entérite était erroné, mais on ne se tient pas pour battu et on cherche à tout concilier, en disant que chez le malade en question, l'appendicite a commencé par une entérite, ce qui est une erreur,

l'appendicite n'étant jamais la conséquence de l'entérite.

J'ai vu quatre ou cinq fois l'appendicite débuter par une crise intestinale diarrhéique, mais je ne connais pas de plus bel exemple de cette forme larvée de l'appendicite que le cas dont je vous ai parlé à la dernière séance à propos des accalmies traîtresses : la jeune femme que nous avions vue en consultation avec MM. Pinard et Segond et qui fut prise de diarrhée dès ses premières douleurs appendiculaires, eut six garde-robes dans la nuit et deux garde-robes dans la journée suivante. A ne s'en tenir qu'à ce symptôme dominant, on eût dit une entérite.

On est tellement habitué à voir la constipation accompagner l'appendicite, qu'on n'est pas assez familiarisé avec l'idée d'une appendicite avec diarrhée. Faute d'attention, on commet une erreur de diagnostic. Qu'un malade atteint de douleurs abdominales ait ou non la diarrhée, on doit arriver par une bonnes émiologie à dépister la cause et le siège des douleurs; l'exploration méthodique de la région appendiculaire permet d'arriver au diagnostic.

Il est une autre forme d'appendicite larvée que vous devez bien connaître, c'est celle qui prend les apparences de la *colique néphrétique*. Ce fait n'est pas aussi rare qu'on pourrait le supposer; vous en avez eu dans notre service un remarquable exemple que voici. Un garçon de vingt-huit ans entre, le 26 mai dernier, salle Saint-Christophe, pour me demander conseil relativement à une série de crises douloureuses qu'il a eues depuis deux ans. La première crise date du 30 mars 1896. En bonne santé jusqu'à cette époque, n'ayant jamais eu ni troubles digestifs, ni constipation, il fut pris de douleurs vives, « de crampes », suivant son expression, au côté droit du ventre. Ces douleurs furent accompagnées de vomissements, de fièvre, et il dut garder le lit plusieurs jours. Son médecin porta le diagnostic de coliques hépatiques, et prescrivit une purgation et le régime lacté. En décembre 1896, deuxième crise avec douleurs au ventre, fièvre et vomissements; cette fois, les douleurs irradièrent à la partie supérieure de la cuisse droite et au testicule. Troisième crise en

juillet 1897, caractérisée par des douleurs très vives au côté droit du ventre, avec fièvre, vomissements, et irradiations des douleurs à la cuisse et au *testicule droit;* on porte le diagnostic de colique néphrétique, et le malade garde le lit huit jours.

Enfin, quatrième et dernière crise le 20 avril, en tout semblable aux précédentes, avec douleurs abdominales, fièvre et vomissement et considérée, elle aussi, comme une colique néphrétique. Les douleurs irradiaient au nombril, à la cuisse droite, au testicule droit, et par moments, la douleur provo quait la *rétraction du testicule*, comme dans une colique néphrétique. Le malade dut garder le lit dix-huit jours, évitant les mouvements, souffrant à la moindre pression, recherchant l'immobilité complète. Sa convalescence se fit mal, les douleurs abdominales n'ayant pas entièrement disparu, il souffrait en marchant, il éprouvait des tiraillements en montant un escalier, bref, il fut recommandé au Dr H. de Rothschild qui me pria de le prendre dans mon service.

Dès son arrivée à l'hôpital, je l'examine et je constate une douleur localisée à la fosse iliaque droite; la région cæco-appendiculaire est particulièrement sensible à la pression; on y constate de l'hyperesthésie, de la contracture musculaire; peut-être même un empâtement profond. La triade en question, douleur, défense musculaire et hyperesthésie à la région appendiculaire, était en faveur de l'appendicite, mais alors comment expliquer les symptômes de coliques néphrétiques, irradiations douloureuses à la cuisse, douleurs et rétraction testiculaire qui, dans les deux dernières crises, avaient motivé le diagnostic de colique néphrétique?

Malgré ces symptômes, j'écartai le diagnostic de colique néphrétique, je lui substituai le diagnostic d'appendicite et je vais vous dire pourquoi : au cas de colique néphrétique, la région lombaire correspondante au rein lithiasique est toujours douloureuse; elle ne l'était pas chez notre malade. De plus, les douleurs de la colique néphrétique ont pour caractères d'apparaître brusquement et de cesser de même; ces douleurs, atroces pendant quelques heures, ou une

journée, disparaissent comme par enchantement aussitôt que le petit gravier migrateur est tombé dans la vessie; or, chez notre malade, les douleurs abdominales avaient duré dix-huit jours, elles avaient été lentes à décroître et elles persistaient encore dans la fosse iliaque droite à l'examen du malade. De plus, la maladie avait laissé au point de Mac Burney, dans la zone cæco-appendiculaire, des signes qui caractérisent, non pas la colique néphrétique, mais l'appendicite. Je portai donc le diagnostic d'appendicite et, bien que ce diagnostic laissât quelques-uns d'entre vous un peu incrédules, je décidai l'opération, qui fut pratiquée par M. Marion, chef de clinique de M. Duplay.

Le diagnostic se trouva vérifié; il s'agissait en effet d'appendicite et du même coup l'opération nous donna la raison des symptômes pseudo-néphrétiques éprouvés par le malade pendant ses crises appendiculaires. L'appendice remontait derrière le cæcum et était englobé dans un paquet de fausses membranes qui unissaient la face postérieure du cæcum au muscle psoas iliaque. Ces adhérences étaient le reliquat des poussées appendiculaires prises pour des coliques néphrétiques. L'appendice, volumineux et très adhérent, fut difficile à enlever, on me l'envoya après l'opération; il était oblitéré à sa base (toujours la cavité close); et au-dessous du segment oblitéré, on voyait une petite ulcération profonde qui n'aurait pas tardé à se perforer.

Par sa situation, l'appendice enveloppé d'un paquet de membranes était cause des irradiations douloureuses à la cuisse et au testicule. En effet, la tumeur appendiculaire accolée à la face antérieure du muscle psoas était en connexion intime avec le nerf génito-crural qui chemine sur le muscle. L'excitation du rameau génital de ce nerf, qui se distribue à la peau du scrotum et au crémaster, explique la douleur et la rétraction testiculaire; l'excitation de son rameau crural qui donne des filets cutanés à la partie supérieure et antérieure de la cuisse, explique les douleurs de cette région. Ainsi se trouvait expliquée la pathogénie des symptômes qui chez notre malade avaient donné à l'appendicite quelques apparences de colique néphrétique. L'opéra-

tion, suivie de guérison, fit disparaître toutes ces douleurs et depuis lors ces douleurs n'ont plus reparu.

Vous voyez sur la planche ci-jointe la topographie de la région envahie par l'appendicite de notre malade; les connexions de l'appendicite et du nerf génito-crural font facilement comprendre les irradiations douloureuses au scrotum, au testicule et à la cuisse.

A, appendice. — *c*, cæcum. — P, psoas iliaque. — G*c*, nerf génito-crural. *nc*, nerf crural. — *ng*, nerf génital.

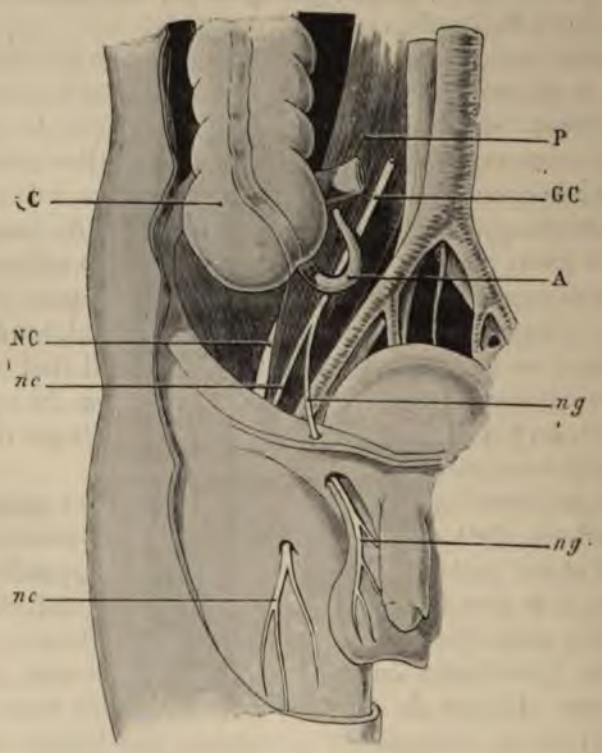

Ce cas n'est du reste pas isolé, il s'en faut. Le 21 janvier 1897, j'étais appelé d'urgence en consultation avec M. Routier auprès d'un homme d'une cinquantaine d'années qu'on traitait depuis quelques jours pour des coliques

néphrétiques. Le malade avait eu, dès le début, des douleurs abdominales suivies de vomissements; ces douleurs, dont on n'avait pas cherché à préciser la localisation, avaient été accompagnées de quelques élancements dans la cuisse et dans le testicule droit. On s'était contenté du diagnostic de colique néphrétique, et des injections de morphine fréquemment répétées avaient fait les frais du traitement. Cependant, la situation était loin de s'améliorer, le ventre se ballonnait, les traits s'altéraient, l'entourage du malade éprouvait de vives inquiétudes, et la consultation dont je viens de parler fut demandée par la famille avec d'autant plus d'insistance que l'état du patient empirait d'heure en heure.

Quand nous arrivâmes avec M. Routier, nous fîmes le diagnostic de péritonite appendiculaire; la situation nous parut presque désespérée, car le collapsus était proche; néanmoins, nous décidâmes l'opération; le diagnostic de péritonite généralisée suite d'appendicite fut vérifié et, après maintes péripéties, le malade guérit.

M. Tuffier vient de publier quelques cas concernant les symptômes pseudo-néphrétiques de l'appendicite (1). Il rapporte, entre autres, l'observation d'un malade pris d'une douleur très vive dans le flanc droit avec vomissements, ballonnement du ventre et irradiations douloureuses au pli de l'aine. On avait porté le diagnostic de coliques néphrétiques, mais la situation empirant, on dut modifier le diagnostic, l'opération démontra en effet qu'il s'agissait d'appendicite. M. Tuffier se demande si l'adjonction de douleurs pseudo-néphrétiques à l'appendicite ne pourrait pas être attribuée à l'uretère englobé dans les fausses membranes péri-appendiculaires.

Parfois des symptômes vésicaux attirent tout spécialement l'attention du malade atteint d'appendicite. Il y a quelques années, nous avons vu, avec M. Pinard, rue de Vaugirard, un homme d'une cinquantaine d'années qui, dans une attaque d'appendicite antérieure, s'était fait sonder, convaincu qu'il avait un calcul dans la vessie.

1. Tuffier. Calcul de l'uretère ou de l'appendice. *La Semaine médicale*, 9 août 1899.

Voilà donc un chapitre nouveau à ajouter au diagnostic de l'appendicite larvée. Des symptômes pseudo-néphrétiques, irradiations douloureuses à la cuisse, douleurs vésicales, envies d'uriner, douleur et rétraction du testicule droit, le tout accompagné de vomissements, peuvent vous faire passer à côté du diagnostic; on pense à une colique néphrétique alors qu'il s'agit d'une appendicite. Pour éviter l'erreur, faites une bonne sémiologie et mettez en regard les signes distinctifs : l'appendicite est presque toujours une maladie fébrile, la colique néphrétique ne l'est jamais. Les douleurs du testicule droit peuvent exister dans les deux cas, mais au cas de colique néphrétique, leur acuité est plus vive, elles apparaissent brusquement et cessent de même, en même temps que la crise douloureuse qui est associée à la migration calculeuse. Au cas de colique néphrétique le rein lithiasique est douloureux et la pression réveille ou exaspère une douleur lombaire *qui n'existe pas* dans l'attaque d'appendicite. Bien que la région iliaque soit de part et d'autre le siège de vives douleurs, l'examen attentif de la zone de Mac Burney prouve que là est le principal foyer chez le malade atteint d'appendicite, tandis que la douleur iliaque a d'autres caractères et une localisation un peu différente chez le malade en proie à la colique néphrétique. Les urines peuvent être brunâtres, rosées, teintées par le sang dans le cours de la colique néphrétique, l'hématurie n'est jamais un symptôme de l'appendicite.

Ce diagnostic entre la colique néphrétique et l'appendicite est d'autant plus important, que le même sujet peut avoir à différentes époques, des coliques néphrétiques constatées par l'émission du gravier migrateur et une appendicite, vérifiée à l'opération. Nous venons de voir avec MM. Reclus et Bensaude, un homme d'une cinquantaine d'années, qui est à sa troisième attaque d'appendicite, et qui a eu, il y a un an, une colique néphrétique du côté gauche. Lithiase rénale et lithiase appendiculaire peuvent exister, je vous l'ai dit dans nos leçons sur la pathogénie de l'appendicite, soit dans une même famille, par hérédité, soit chez le même individu.

Telle est l'appendicite larvée qui simule la colique néphrétique; occupons nous maintenant de l'appendicite qui simule la *colique hépatique*. Chez certains malades atteints d'appendicite, l'appendice remonte si haut derrière le cæcum et le côlon ascendant (type remontant), que les douleurs de l'appendicite, tout en existant au point de Mac Burney, irradient jusqu'à l'hypocondre; le malade se plaint de douleurs de ventre et montre en même temps la région hépatique, ce qui peut faire supposer, au premier abord, que l'appareil biliaire est en cause.

D'autres malades atteints d'appendicite ont une teinte ictérique; le foyer appendiculaire, transformé en cavité close, fabrique des toxines qui adultèrent la cellule hépatique, d'où l'urobilinurie et la teinte jaunâtre des conjonctives et de la peau. L'an dernier, dans mes leçons sur la toxicité de l'appendicite[1], je vous ai retracé l'histoire de cet ictère toxique.

Eh bien, supposez qu'un individu atteint d'ictère et de vomissements se plaigne en même temps de douleurs vers le foie, ce qui est arrivé chez l'un de nos malades, vous conviendrez qu'au premier abord les apparences sont trompeuses, l'idée de coliques hépatiques se présente naturellement. Mais regardez-y de plus près, faites une bonne sémiologie et vous verrez qu'au cas où l'appendicite provoque des douleurs jusqu'aux parages du foie, elle a également un foyer douloureux appendiculaire, *qui n'existe jamais* au cas de colique hépatique, tandis que les douleurs de la colique hépatique ont des irradiations fréquentes dans l'épaule, ce qui n'arrive jamais au cas d'appendicite. L'ictère de la colique hépatique se traduit à l'examen des urines par la présence de pigment biliaire vrai, tandis que l'ictère toxique de l'appendicite se traduit à l'examen des urines par l'absence de pigment biliaire et par la présence d'urobiline et de pigment brun. Ces différents caractères, si vous les recherchez avec soin, avec méthode, vous permettront de ne pas prendre une appendicite pour une colique hépatique.

Telles sont les principales modalités de l'appendicite;

1. *Clinique médicale de l'Hôtel-Dieu*, 1898, p. 334.

mais qu'il s'agisse des formes légères, des formes intenses ou des formes larvées, c'est la *triade douloureuse* qui est notre fil conducteur, c'est elle qui nous permet de dépister et de préciser le diagnostic de l'appendicite.

Cette triade se compose de la douleur appendiculaire, de la défense musculaire et de l'hyperesthésie cutanée. La douleur appendiculaire a des caractères qu'il faut bien connaître, on a dit bien à tort qu'elle éclate tout à coup comme un coup de pistolet : c'est une erreur; elle n'atteint jamais d'emblée toute son intensité comme la douleur soudaine, en coup de poignard, consécutive à la perforation de l'ulcus de l'estomac ou du duodénum. Pour si aigu que soit le début de l'appendicite, les douleurs appendiculaires sont *graduellement croissantes;* interrogez avec soin les malades, tâchez d'obtenir non pas des renseignements vagues, mais une réponse précise, et vous pourrez vous convaincre que ce n'est qu'après une heure, après plusieurs heures, que les douleurs appendiculaires acquièrent toute leur intensité, et encore même cette intensité n'est-elle pas toujours excessive.

La *localisation* de la douleur fournit au diagnostic l'appoint le plus considérable, et à supposer que la douleur appendiculaire ait des irradiations en divers sens, en haut vers le foie ou en bas vers la région inguinale, à supposer qu'au moment où vous examinez le malade son ventre tout entier soit endolori, vous arriverez néanmoins, par une exploration attentive et méthodique, à localiser la région où la douleur a éclaté et le lieu d'élection où elle a acquis sa plus vive intensité. Ce lieu d'élection (point de Mac Burney) occupe le milieu d'une ligne tirée de l'ombilic à l'épine iliaque antéro-supérieure droite. C'est à ce niveau, que j'ai nommé région appendiculaire, que se localise la douleur de l'appendicite; c'est là que, par la palpation, vous constatez son maximum d'intensité; c'est là qu'une pression méthodique provoque, ravive, exalte la douleur de l'appendicite et vous permet de sentir la défense musculaire, c'est-à-dire la contracture et l'induration du muscle sous-jacent; c'est là, enfin, que, par le chatouillement de la peau, vous provoquez une hyperesthésie plus vive qu'ailleurs, hyperesthésie qui se traduit par des

mouvements réflexes parfois douloureux et étendus à une partie de la paroi abdominale.

Grâce à la recherche méthodique de cette triade douloureuse, qui est plus ou moins vive suivant les cas, vous arrivez à formuler le diagnostic de l'appendicite.

Si dès votre premier examen ces signes ne vous paraissent pas suffisamment nets, si leur localisation ne vous semble pas suffisamment précise, réservez pour le moment votre diagnostic, revoyez votre malade une deuxième, une troisième fois, quelques heures plus tard, dans le courant de la journée, c'est là un excellent moyen que je vous recommande ; tel signe qui, deux ou trois heures avant, n'avait pas encore acquis toute sa netteté, va maintenant fixer votre jugement ; à votre deuxième, à votre troisième visite, votre conviction sera faite ; vous admettez l'appendicite ou vous la rejettez.

Après avoir étudié le diagnostic des appendicites *larvées*, appendicites qui revêtent le masque d'une autre maladie (entérite, indigestion, coliques néphrétiques et hépatiques), discutons le diagnostic des maladies qui peuvent simuler l'appendicite. Je dois insister tout particulièrement sur l'entéro-colite, trop souvent confondue avec l'appendicite. Que l'entéro-colite soit glaireuse, muco-membraneuse, sableuse, elle se présente avec un ensemble de symptômes dont la note dominante est la diffusion des douleurs. Ces douleurs, sous forme de coliques intestinales, accompagnées ou non de fièvre et de vomissements, occupent surtout les côlons ascendant, transverse et descendant ; dans les cas assez nombreux où le cæcum participe à la poussée douloureuse (typhlo-colite), la douleur est bien voisine, il faut en convenir, de la région ou siège la douleur appendiculaire. Mais, alors même que la douleur existe à la fosse iliaque droite, nous avons en faveur du diagnostic de l'entéro-colite la diffusion des douleurs, sur le trajet des côlons.

D'un geste, le malade fait pressentir le diagnostic ; pendant qu'il vous fait le récit de ses souffrances, qu'il compare parfois à « une barre douloureuse », il indique de la main

le côlon transverse; dans d'autres cas, il accuse dans le ventre « un cercle douloureux » et en même temps, d'un geste significatif, il vous indique la diffusion de la douleur dans les trois côlons.

Examinez cet individu atteint d'entéro-colite et supposons qu'il ait en même temps, à la fosse iliaque droite des douleurs qui vous laissent perplexes. La fosse iliaque droite est douloureuse, d'accord; mais vous n'y retrouvez pas la triade douloureuse appendiculaire avec sa localisation et avec sa netteté; de plus, d'autres points, fort douloureux, eux aussi, existent au côlon ascendant, à l'angle du côlon ascendant et du colon transverse, sur le trajet du côlon transverse et du côlon descendant. Ce n'est pas ainsi, il s'en faut, que procède l'appendicite.

Le sujet pris d'appendicite est presque toujours, pour ne pas dire toujours, frappé à l'improviste dans le cours d'une excellente santé; c'est du moins ce que j'ai constaté dans les soixante-quatorze cas d'appendicites qui composent jusqu'à ce jour ma statistique, tous vérifiés par l'opération. Par contre, le sujet atteint d'entéro-colite se rappelle que quelques semaines, quelques mois avant, il a eu des crises douloureuses à la fosse iliaque gauche (côlon descendant), à la région sus-ombilicale (côlon transverse); il vous raconte que depuis des mois ou des années il est enclin à des dérangements intestinaux; un refroidissement, un aliment indigeste, une fatigue provoquent chez lui des coliques, de la diarrhée; il traverse souvent des périodes de constipation, il surveille avec soin ses garde-robes, il a remarqué dans ses déjections des mucosités, des glaires, des « peaux » (entéro-colite muco-membraneuse); l'analyse des déjections faite après une crise douloureuse a décelé la présence de sable (entéro-colite sableuse); en un mot, le malade en question a un passé intestinal. Rien de pareil dans l'appendicite.

Au risque de répéter encore une fois, ce que je vous ai dit si souvent [1], et ce que j'ai soutenu, preuves en mains, dans nos discussions académiques, du moment que vous constatez,

1. *Clinique médicale de l'Hôtel-Dieu*, 1897, p. 365.

au cours d'une crise intestinale, des symptômes et les *preuves* d'une entéro-colite glaireuse, membraneuse, sableuse, vous n'avez rien à redouter de l'appendicite. *L'appendicite n'est ni la conséquence ni l'aboutissant des entéro-colites.* J'ai suivi de près, je viens de vous le dire, soixante-quatorze cas d'appendicites vérifiés à l'opération, et dans un seul cas (il s'agit d'une malade vue avec MM. Tuffier et Cheurlot), on avait constaté antérieurement, des symptômes d'entéro-colite. D'autre part, j'ai vu plus de cent cinquante cas d'entéro-colite, j'en ai suivi un bon nombre pendant plusieurs années et pas un de ces cas, à ma connaissance, n'a abouti à l'appendicite.

Veuillez écouter un dernier argument, qui me paraît sans réplique. La station de Plombières reçoit tous les ans des centaines, que dis-je, un millier de malades atteints d'entéro-colite; j'y en envoie pour ma part trente ou quarante par an. C'est là le rendez-vous principal des entéro-colites de toute nature: entéro-colites avec diarrhée et avec constipation; entéro-colites glaireuses, muco-membraneuses, sableuses. Si l'appendicite était la suite et la conséquence des entéro-colites, la station de Plombières *devrait avoir un chirurgien à demeure pendant la saison*, car c'est par douzaines qu'il aurait des appendicites à opérer. Or, combien de fois l'appendicite a-t-elle éclaté à Plombières sur des milliers de cas d'entéro-colite? A ma connaissance, pas une fois. La question est donc jugée, au point de vue qui nous occupe actuellement : si un individu est atteint d'une crise intestinale qui vous paraît suspecte et si vous constatez chez lui des preuves d'entéro-colite avec glaires, membranes, sable, soyez tranquilles, l'appendice n'est pas en cause.

Je ne saurais trop appeler votre attention sur ce diagnostic différentiel de l'appendicite et l'entéro-colite. Aujourd'hui surtout que l'appendicite inspire aux familles et aux médecins une terreur salutaire, il faut se garder de voir partout l'appendicite, il faut éviter de conseiller l'opération pour une appendicite qui n'existe pas. Si j'insiste avec quelque complaisance sur ce point, c'est que j'ai vu ces temps derniers une dizaine de personnes chez lesquelles j'ai *déconseillé* l'opération, alors que l'opération allait être prati-

quée. Ces personnes-là avaient des entéro-colites, elles avaient des typhlo-colites muqueuse, membraneuse, sableuse, elles n'avaient pas d'appendicite. Vous avez vu, il y a quelques mois, dans mon service salle Saint-Christophe, un malade qu'on avait opéré d'une soi-disant appendicite alors qu'il n'avait qu'une entéro-colite. Le médecin et le chirurgien, avec une bonne foi et un désintéressement dont je ne saurais trop les remercier, m'ont envoyé le malade et son appendice. L'appendice était absolument sain, je vous le montre dans ce bocal; quant au malade, son entéro-colite glaireuse et fébrile a continué malgré l'opération, et il est aujourd'hui en bonne santé. Il avait eu, du reste, six mois auparavant une crise semblable qui déjà, par erreur, avait été considérée et traitée comme une appendicite et qui aurait pu, par conséquent, être involontairement portée à l'actif des appendicites guéries par le traitement dit médical.

Il est un diagnostic qui n'est pas exempt de difficultés, c'est celui de l'appendicite et de la *péritonite à pneumocoques*. Sans revenir sur la description détaillée que j'en ai faite il y a deux ans [1], laissez-moi vous rappeler les principaux éléments du diagnostic. La péritonite pneumococcique primitive atteint justement les jeunes enfants aux âges où l'appendicite est fréquente; de part et d'autre, douleurs abdominales brusques et vives avec vomissements alimentaires ou bilieux; dans les deux cas, la fièvre peut être forte ou légère; mais la péritonite à pneumocoques provoque dès le début une diarrhée intense et fétide, tandis que la diarrhée est une rarissime exception au début de l'appendicite; enfin, bien que la douleur de la péritonite pneumococcique débute fréquemment par les fosses iliaques, la « triade douloureuse » que je vous ai décrite il y a un instant plaide en faveur de l'appendicite.

L'*annexite droite* est parfois difficile à diagnostiquer de l'appendicite. Bien que les annexites soient essentiellement des affections pelviennes et les appendicites des affections

(1) Péritonite à pneumocoques. *Clinique médicale de l'Hôtel-Dieu*, 1897, p. 396.

abdominales, le diagnostic est fort compliqué au cas où une annexite droite antérieure aurait établi des adhérences permanentes au niveau de l'appendicite [1]. En faveur de l'annexite il faut tenir compte de l'étiologie blennorragique ou puerpérale, du mode de début des symptômes, de leur évolution et de la localisation exacte de la douleur [2].

Je vous rappelle que les *hystériques* peuvent présenter un ensemble de symptômes : ballonnement du ventre, douleurs à la fosse iliaque, vomissements, qui rappellent un peu le tableau de l'appendicite. Mais en pareil cas vous trouvez des stigmates d'hystérie des zones hystérogènes, et la localisation douloureuse occupe la région ovarienne et non la zone appendiculaire [3].

Il est encore un diagnostic sur lequel je voudrais revenir, bien que je vous en aie parlé en d'autres circonstances. Dans mes leçons sur la perforation de l'ulcus simplex de l'estomac [4] et du duodenum [5], je vous ai cité plusieurs observations de perforations stomacales ou duodénales prises pour une appendicite. Je vous ai dit comment on pouvait arriver à les distinguer et je vous rappelle ce diagnostic différentiel. La brusquerie, l'intensité et la localisation de la douleur ne sont nullement comparables dans les deux cas. La douleur consécutive à la perforation de l'ulcus est soudaine, terrible, je lui ai réservé la dénomination de « coup de poignard péritonéal », tandis que la douleur de l'appendicite n'a ni la même brusquerie ni la même violence; elle augmente graduellement d'intensité, elle met parfois plusieurs heures à atteindre son apogée. La localisation de la triade douloureuse est également différente : elle a son maximum à la région appendiculaire, au cas d'appendicite; elle a son maximum à la région épigastrique, au cas de perforation stomacale.

Ces localisations sont indiquées sur la planche ci-après.

1. Doléris. *Société obstétricale et gynécologique*, avril 1897.
2. Richelot. *Le Bulletin médical*, 1897, p. 441.
3. Rendu, Talamon. *Société médicale des hôpitaux*, mars 1897.
4. *Clinique médicale de l'Hôtel-Dieu*, 1898, p. 81.
5. *Clinique médicale de l'Hôtel-Dieu*, 1897, p. 225.

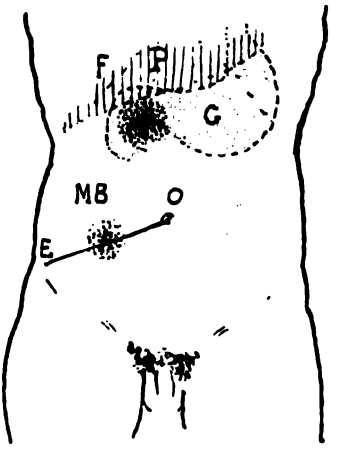

O, ombilic; E, épine iliaque antérieure et supérieure; MB, point de Mac Burney et région appendiculaire, centre de la douleur, de la défense musculaire et de l'hyperesthésie au cas d'appendicite; F, foie; G, estomac, centre de la douleur au cas de perforation stomacale; P, région pylorique et duodénale, centre de la douleur au cas de perforation du pylore et du duodénum.

Je termine cette leçon par les conclusions suivantes :

1° Le diagnostic de l'appendicite n'est pas toujours facile. Il y a des appendicites *larvées* qu'il faut savoir dépister. La prédominance de tel ou tel symptôme qui attire sur lui l'attention ne doit pas faire négliger la recherche attentive des signes classiques, grâce auxquels on arrive à reconstituer le diagnostic.

2° Les formes larvées de l'appendicite simulent au premier abord la simple indigestion, l'entérite, la colique néphrétique et la colique hépatique. C'est par l'étude méthodique de la *triade douloureuse* et par l'étude comparative des symptômes qu'on évitera l'erreur de diagnostic.

3° L'entéro-colite, la péritonite pneumococcique, l'annexite droite ont des symptômes communs avec l'appendicite; ici comme dans les autres cas, le diagnostic dépend d'une sémiologie précise et raisonnée.

4° Je ne saurais trop recommander le diagnostic de l'appendicite et de l'entéro-colite. Bien qu'elles n'aient rien de commun quant à leur pathogénie et bien que l'une ne soit

pas la conséquence de l'autre, ces deux maladies présentent quelques symptômes, en apparence si semblables, qu'on ne saurait serrer de trop près le diagnostic.

5° On doit également faire le diagnostic entre l'appendicite et les perforations stomacale et duodénale de l'ulcus simplex. La brusque intensité et la localisation de la douleur permettent d'arriver au diagnostic de la perforation.

6° Je me contente de signaler le diagnostic de l'appendicite avec les douleurs dues au rein droit mobile. Le palper bimanuel permet de reconnaître la cause et la localisation des douleurs.

QUATORZIÈME LEÇON

A PROPOS DU TRAITEMENT DE L'APPENDICITE

MESSIEURS,

Comme complément à nos dernières leçons sur les accalmies traîtresses et sur le diagnostic de l'appendicite, je crois devoir entrer dans quelques développements nouveaux concernant le traitement de cette terrible maladie. Tout récemment encore, des discussions aussi nombreuses qu'intéressantes ont éclaté de tous côtés, à l'Académie de médecine, à la Société de chirurgie, à la Société de médecine; je n'ai jamais laissé passer l'occasion de prendre une part active à ces discussions, et la leçon d'aujourd'hui, motivée par quelques cas d'appendicite opérés et guéris, aura pour but de vous montrer où en est la question du traitement.

Il est un premier point sur lequel j'ai particulièrement insisté dès ma première communication de 1896 à l'Académie, c'est « qu'il n'existe pas de traitement médical de l'appendicite ». Le traitement dit médical, vous ai-je dit, est un « trompe l'œil » qui ne sert qu'à nous faire perdre un temps précieux. A plusieurs reprises cependant, quelques médecins et même des chirurgiens se sont faits les champions du traitement médical et récemment la campagne a recom-

mencé à l'Académie et ailleurs. De la lutte et des discussions jaillissent les idées, c'est le meilleur moyen d'arriver à la vérité; aussi ai-je le devoir de vous soumettre les opinions contradictoires émises de part et d'autre ; cette étude comparative motivera nos conclusions.

A plusieurs reprises, je vous ai entretenus de l'insuffisance du traitement médical; je vous ai même dit que ses défenseurs étaient loin de s'entendre, puisque les uns prescrivent tels médicaments que les autres condamnent énergiquement. Permettez-moi de vous rappeler mes appréciations sur cette thérapeutique. Lisez ce que des hommes de valeur ont écrit sur les bienfaits du traitement dit médical de l'appendicite, et vous me direz ce que l'on doit penser de pareilles contradictions. Les uns nous disent : « Gardez-vous bien de prescrire des purgatifs à un malade atteint d'appendicite ! rien n'est plus funeste, car c'est exciter les mouvements de l'intestin, c'est favoriser le développement du mal, c'est peut-être aller au-devant des plus graves complications ; donnez plutôt l'opium, afin d'immobiliser l'intestin et provoquer la constipation. » Les autres nous disent : « Prescrivez les purgatifs à un malade atteint d'appendicite; purgez-le, car c'est un moyen de pratiquer l'antisepsie intestinale ; purgez-le, car c'est un moyen de combattre l'infection de l'intestin, cette infection cause première de tout le mal. » Telles sont les opinions diamétralement opposées défendues avec une égale conviction. Ainsi les purgatifs sont-ils préconisés par M. Ferrand[1]; l'opium, tant vanté par certains médecins, ne trouve pas grâce devant notre collègue, c'est même pour lui « un agent souvent plus dangereux qu'utile ». Le vrai médicament de l'appendicite serait, pour M. Ferrand, la belladone, qui, « loin de suspendre les sécrétions de l'intestin et d'en paralyser la motricité, favorise, au contraire, ces deux ordres de fonctions ».

Ces différentes théories thérapeutiques, qu'il s'agisse de purgatifs, de belladone ou d'opium, prouvent que les anciennes doctrines concernant la pathogénie de l'appendi-

1. Ferrand. *Académie de médecine*, février 1899.

cite planent encore sur nous, tant il est difficile de déraciner les erreurs invétérées; elles prouvent qu'on ne s'est pas encore suffisamment affranchi des idées qui tendent à solidariser l'appendicite avec le reste de l'intestin. Ainsi que je vous l'ai dit en d'autres circonstances, que peut faire à l'appendicite qu'on administre ou non quelques grammes de magnésie, quelques grains d'opium ou quelques centigrammes de belladone? Il y a là un canal appendiculaire qui vient d'être hermétiquement fermé; il y a là une petite cavité close absolument isolée de l'intestin et dans laquelle se fait à couvert la terrible toxi-infection que vous savez; que peut lui faire qu'on administre ou non le purgatif, la belladone ou l'opium?

Non seulement le traitement dit médical est entaché de nullité, mais il n'a même pas le mérite d'arriver à temps, En effet, à la première alerte, au premier signal douloureux qui nous révèle l'entrée en scène de l'appendicite, *le mal est déjà fait*, le canal est bouché, la toxi-infection qui s'élabore dans l'étuve appendiculaire a commencé ses ravages, et nul ne sait où ces ravages s'arrêteront; les colonies microbiennes exaltées traversent les parois de la cavité close, les vaisseaux appendiculaires se thrombosent, la gangrène est imminente, les toxines se résorbent, et pendant ce temps-là vous discutez sur les propriétés respectives de la belladone et de l'opium!

Nous les connaissons, du reste, les résultats du traitement dit médical : il donne 30 p. 100 de mortalité, nous a dit M. Chauvel, sans compter que les malades qui n'ont pas succombé à cette première attaque appendiculaire sortent de là avec un appendice adultéré, prêt aux récidives, récidives souvent mortelles à brève ou à longue échéance, ainsi que l'a si bien démontré M. Reclus dans une intéressante communication[1].

Pour les besoins de la discussion que j'entreprends aujourd'hui, il est essentiel de consulter l'important document communiqué par M. Chauvel à l'Académie de médecine[2],

1. Reclus. Traitement de l'appendicite. *Académie de médecine*, séance du 7 février 1899.

2. Chauvel. *Académie de médecine*, février 1899.

document qui est, à mon sens, l'argument le plus terrible contre le traitement médical de l'appendicite. M. Chauvel a réuni 171 cas qui résument la question de l'appendicite dans l'armée pendant une période de trois ans. Au point de vue du traitement, on peut diviser ces 171 cas d'appendicite en deux parties à peu près égales : 83 cas ont été traités médicalement et 88 cas ont entraîné l'intervention chirurgicale. Pour moi, qui ne crois pas au traitement médical de l'appendicite, j'aurais été heureux que M. Chauvel nous donnât des explications plus étendues et plus circonstanciées sur les moyens médicaux mis en usage; je cite textuellement les quelques lignes par lesquelles il nous fait connaître ce traitement dit médical.

« Tant qu'à faire un choix entre les évacuants et l'opium, à proscrire absolument les premiers pour n'utiliser que l'action paralysante du second, les faits ne me permettent pas d'adopter une telle manière de voir. Je crois que l'un et l'autre ont leurs moments et leurs indications et que, si l'opium est le calmant par excellence de la douleur et des contractions intestinales, il arrive une période où l'évacuation régulière de l'intestin favorise aussi le retour à l'état normal des fonctions du tube digestif et accélère la digestion. »

L'opium et les purgatifs, les purgatifs et l'opium, voilà donc les moyens que la médecine oppose à la terrible toxi-infection appendiculaire. Mais, trève de théories. Abordons les faits et voyons un peu quels ont été les résultats du traitement dit médical dans la statistique de M. Chauvel.

Sur 83 malades traités médicalement, la mortalité a été, nous dit M. Chauvel, de 30 p. 100. Trente pour cent! C'est-à-dire que sur trois hommes atteints d'appendicite et traités médicalement un doit mourir, ou peu s'en faut. Je ne connais rien de pareil dans les annales de nos maladies les plus meurtrières, même en remontant aux anciennes épidémies de fièvre typhoïde, de scarlatine ou de diphtérie. Je n'interprète pas, je constate.

Et de quoi meurent ces hommes traités *médicalement?* Voici la réponse de M. Chauvel : « D'habitude, les patients

succombent à une péritonite suppurée généralisée, parfois à la septicémie péritonéale, parfois aussi à une infection de toute l'économie, née de fusées purulentes ou gangreneuses parties du foyer appendiculaire ». Mais alors, *puisque c'est ce foyer appendiculaire qui cause tout le mal et la mort*, ne serait-il pas plus logique de le supprimer en temps voulu et l'intervention chirurgicale précoce ne serait-elle pas mieux indiquée que le purgatif ou l'opium?

Voyons maintenant les résultats qui ont été obtenus lorsque les malades atteints d'appendicite ont été traités chirurgicalement. Sur les 88 cas qui forment cette seconde série de la statistique de M. Chauvel, la mortalité, nous dit M. Chauvel, a été de 31,8 p. 100. Ce qui fait que sur trois hommes opérés d'appendicite, un doit mourir ou peut s'en faut. Par conséquent, en additionnant les cas de mort chez les malades traités médicalement et les cas de mort chez les malades traités chirurgicalement, nous trouvons une mortalité de 30,9 p. 100, soit 52 décès sur 171 cas.

M. Chauvel veut-il me permettre de comparer une autre statistique à la sienne? Remarquez bien, Messieurs que je ne cherche pas à opposer une statistique à une autre; loin de moi pareille pensée. M. Chauvel nous a mis entre les mains un document précieux à tous les égards; pour ma part, je ne saurais trop l'en remercier; eh bien, à côté de la franche et loyale statistique qu'il nous a donnée, qu'il me soit permis de placer une autre statistique, qui sera, elle aussi, franche et loyale.

Si j'avais l'honneur d'être chirurgien, si j'avais à évoquer des succès opératoires personnels, mon langage serait tout autre, car on est mal venu à vanter sa marchandise. Mais quoique n'étant pas chirurgien, les circonstances ont fait que, dans ces quatre dernières années, j'ai vu de près, de très près, 74 cas d'appendicite. Tantôt j'ai dû assumer, à moi seul, la responsabilité de l'intervention chirurgicale, tantôt j'ai été heureux d'avoir à partager avec d'autres collègues cette lourde responsabilité. Sur ces 74 cas, je ne peux dire quel a été le résultat du traitement dit médical, car, n'y croyant pas, et conséquent avec moi-même, je ne l'ai ni

conseillé ni employé. Donc, sur 74 malades atteints d'appendicite, pour lesquels j'ai eu à prendre une décision ou une part de décision, 74 ont été opérés (aussi précocement que les circonstances l'ont permis) par les chirurgiens dont voici les noms, par lettre alphabétique : MM. Bouilly, Chaput, Cazin, Hartmann, Lucas-Championnière, Monod, Gérard Marchant, Marion, Pozzi, Reclus, Richelot, Routier, Segond, Tuffier.

Voici quels ont été les résultats : sur les 40 opérés qui composent une première série (notée dans mes *Cliniques de l'Hôtel-Dieu* de 1897), je relève 6 décès, et sur les 34 opérés qui composent la deuxième série, datant de ces deux dernières années, je ne relève que deux décès; autrement dit : 8 décès sur 74 opérés, soit une mortalité de 10,8 p. 100 ; mortalité qui serait singulièrement réduite s'il m'avait été donné de pouvoir faire opérer certains malades à une phase moins avancée de leur maladie; mais qu'y pouvons-nous, quand un homme nous arrive presque mourant à l'hôpital ou quand une famille nous appelle alors que le mal a déjà fait ses ravages ?

Ne croyez pas que cette mortalité, relativement faible, soit due à la bénignité des cas qui composent cette statistique. Chez bon nombre de nos opérés, l'appendice était déjà gangrené, la péritonite était diffuse et le danger était imminent : l'appendice était gangrené et la péritonite était diffuse chez la jeune femme, grosse de cinq mois, que nous avons vue le 6 mai 1898 avec MM. Pinard et Bouilly ; la péritonite était diffuse, autant dire généralisée, chez le malade que nous avons vu, le 16 septembre 1898, avec MM. Segond et Ramond ; l'appendice était sphacélé et la péritonite envahissante chez la malade que nous avons vue, le 12 avril 1898, avec M. Hartmann ; l'appendice était gangrené et la fosse iliaque en pleine suppuration chez la malade que nous avons vue dans la Charente-Inférieure, avec M. Gérard Marchant, le 13 août 1898; l'appendice était gangrené et la péritonite était diffuse chez le jeune garçon que nous avons vu, le 24 mai 1897, avec MM. Routier et Leval; l'appendice était sphacélé et la péritonite était géné-

ralisée chez la jeune femme, grosse de cinq mois, que nous avons vue, le 14 janvier dernier, avec MM. Pinard, Segond et Roques ; l'appendice était gangrené et la péritonite était étendue chez le malade que nous avons vu le 8 avril avec M. Routier. L'opération a guéri tous ces malades, et je pourrais multiplier les citations afin de prouver que, dans la statistique que je présente, les cas graves et intenses occupent une large part.

D'où vient donc que, malgré cela, la mortalité pour les 74 cas qui composent cette statistique est relativement peu élevée? Ce résultat me paraît dû à ce fait qu'on n'a pas perdu un temps précieux à instituer ou à prolonger un traitement médical que je considère comme nul, et, par conséquent, comme funeste. L'opération a été décidée et pratiquée aussi vite que les circonstances l'ont permis ; on ne s'est pas attardé à des temporisations plus que regrettables ; on ne s'est pas payé de formules préconisant l'abstention opératoire tant que l'appendicite n'est pas refroidie ; on a évité de prendre pour une détente de la maladie ce qui n'est, bien souvent, qu'une accalmie traîtresse ; on n'a pas renvoyé au lendemain l'opération qu'on devait faire le jour même, et grâce à ces préceptes, qui ont surtout pu être mis en pratique dans les cas qui composent la deuxième série de notre statistique, nous n'avons à noter que deux décès sur 34 malades dont les appendicites ont été traitées chirurgicalement.

C'est en voyant ces résultats, c'est en réfléchissant aux succès merveilleux que donne l'intervention chirurgicale, *faite en temps voulu*, que je suis arrivé à la conviction formelle que s'il était possible de supprimer à temps le terrible foyer toxi-infectieux appendiculaire, que nous connaissons bien maintenant, on supprimerait du même coup tout le danger de l'appendicite, on parerait à tous les accidents ; en un mot, on ne devrait pas mourir d'appendicite.

Malgré tous les arguments que j'essaye de faire valoir, M. Ferrand, dans son éloquent plaidoyer en faveur du traitement dit médical, cite les opinions de quelques chirurgiens qui prêchent la temporisation et s'abritent derrière le

traitement médical. Loin de moi l'idée de critiquer en rien leur conduite; mais, sur cette question vitale du traitement de l'appendicite, il faut pourtant bien nous entendre et nous compter. Oui, quelques chirurgiens, et des meilleurs, prêchent la temporisation; ils sont temporisateurs. Que faut-il donc entendre par temporisateurs? Lisez les Comptes rendus ou les Bulletins récents de la Société de chirurgie et vous y trouverez la réponse. Le chirurgien temporisateur redoute l'opération de l'appendicite pendant sa phase aiguë et fébrile; il préfère attendre que l'appendicite soit refroidie. L'un nous dit : « Une simple douleur du côté de l'appendice avec une réaction locale et générale modérée et tendance régressive, sous l'influence du traitement médical rigoureux, ne commande pas à mes yeux l'opération. » Je demanderai à ce chirurgien ami ce qu'il entend par le traitement médical rigoureux, et je lui citerai une dizaine de cas où des gens atteints d'appendicite « peu douloureuse avec une réaction locale et générale modérée » seraient probablement morts s'ils n'avaient pas été opérés à temps, car ils étaient en pleine péritonite et leur appendice était perforé ou gangrené.

Tel chirurgien temporisateur pratique le traitement médical « en revoyant son malade matin et soir, notant chaque fois avec précision sa température, son pouls, l'état de son facies, se tenant prêt, au moindre changement défavorable, à modifier sa ligne de conduite et à opérer s'il le juge convenable ». Je répondrai que l'accentuation des lésions est loin d'être en rapport avec l'accentuation des symptômes cliniques, et c'est même assez fréquemment pendant une amélioration trompeuse ou pendant une accalmie traîtresse que l'appendicite prépare ses coups mortels. Un autre chirurgien nous dit « que dans les formes plastiques et rassurantes de l'appendicite on peut, sans danger, attendre la fin de la période aiguë et opérer pour ainsi dire à froid ». Je répondrai à mon cher collègue et ami que je ne connais pas les « formes rassurantes » de l'appendicite, car j'ai vu mourir plusieurs malades, alors que l'on se croyait en droit d'être rassuré.

En résumé, je ne trouve, dans les différentes formules employées par les temporisateurs, rien qui puisse me convaincre. En fait d'appendicite, hélas! chacun temporise à sa manière : le malade temporise en faisant appeler trop tard son médecin, le médecin temporise en faisant appeler trop tard le chirurgien, le chirurgien temporise avec l'espoir souvent déçu que le traitement dit médical lui permettra d'attendre le moment d'opérer l'appendicite à froid. Ces *temporisations subintrantes*, savez-vous où elles conduisent? à la mort.

En opposition avec les temporisateurs, il y a les radicaux, ceux qui, sans amendements, sans concession, préconisent l'opération, *toujours et en temps voulu ;* ce qui veut dire l'opération aussi précoce que le nécessitent les circonstances. La phalange de ces chirurgiens et médecins radicaux compte un nombre important d'adhérents et s'accroît tous les jours. M. Reclus, en parlant de ma formule intransigeante de radical endurci, reconnaît « que cette formule est peut-être, à cette heure, la plus raisonnable, celle qui évitera le mieux les catastrophes, vu l'impossibilité pour la clinique actuelle de prévoir à ses débuts la marche certaine de l'appendicite quelle qu'elle soit[1].» M. Pinard est dans les mêmes opinions quand il nous dit : « Toute appendicite diagnostiquée pendant la grossesse commande l'intervention ».

Radical, notre collègue M. Chaput, quand il dit « que toute appendicite aiguë doit être opérée le plus tôt possible, parce que cette opération précoce peut seule sauver des malades que l'expectation tuerait à coup sûr ». Radical notre collègue M. Segond, quand il dit : « Certains chirurgiens prétendent qu'on opère trop les appendicites; or, je suis convaincu qu'on ne les opère jamais assez; cette déclaration est, je pense, assez claire... J'ai vu les désastres que peut entraîner la temporisation, je n'ai jamais regretté d'avoir opéré trop tôt. » Radical, notre collègue M. Hartmann, quand il dit : « Au début d'une appendicite, notre devoir est d'agir chirurgicalement; si j'avais une appendicite, je me

1. P. Reclus. Communication à l'Académie de médecine, séance du 7 février 1899.

ferais opérer, non dans les vingt-quatre heures, mais dans les douze premières heures. » Radicaux, nos collègues Pozzi, Poirier, Routier, Kirmisson, Tuffier, Michaux, « qui veulent qu'on opère rapidement, et chacun apporte à l'appui de l'opinion qu'il soutient d'excellents arguments » (Hartmann).

A la Société de chirurgie, c'est une vraie débâcle pour ceux de nos honorables collègues qui voudraient encore soutenir le soi-disant traitement médical, qui n'est, à tout prendre, qu'une temporisation déguisée. Dans un élan presque unanime, nous voyons les chirurgiens s'élever avec raison contre cette temporisation néfaste; c'est à qui produira des faits, des statistiques, pour appuyer le traitement chirurgical et repousser le traitement dit médical.

Ce mouvement contre la temporisation, ou contre le traitement médical, s'est encore accentué dans les dernières séances de la Société de chirurgie, MM. Tuffier, Picqué et Routier ont apporté des faits nouveaux qui condamnent la temporisation; M. Peyrot dit bien haut « qu'il n'y a pas de traitement médical de l'appendicite et que l'intervention immédiate doit être la règle »; M. Kirmisson considère comme un devoir impérieux pour les médecins de faire opérer leur malade dès le début. M. Gérard Marchant, dans la lettre ouverte que voici, et dont je le remercie, me fait savoir qu'il est absolument dans les mêmes idées :

12 mars 1899.

« Mon cher maitre,

« Dans la discussion de la Société de chirurgie sur l'appendicite, j'ai écrit (séance du 22 février 1899) que lorsqu'on se trouvait en présence d'une appendicite aiguë, caractérisée par une simple douleur, au niveau du point de Mac Burney, avec réaction locale et générale modérées, l'intervention ne s'imposait pas, et qu'on pouvait attendre. Cette opinion se basait sur six observations dont j'avais été le témoin.

« Avec une courtoisie tout amicale, mais aussi avec une conviction absolue, vous avez protesté du haut de la tribune de l'Académie contre cette affirmation. Plusieurs de nos col-

lègues de la Société de chirurgie ont adopté sans réserve votre « formule intransigeante de radical endurci : opérer « toujours et en temps voulu. » Que me restait-il à faire? Réunir de nouvelles observations, recueillies avec sincérité, pour vous combattre ou me rendre! L'attente ne devait pas être longue. Vendredi 10 mars, à deux heures, mes internes me téléphonaient qu'on venait d'apporter à Boucicault une femme atteinte d'appendicite : quelques instants après, j'étais à l'hôpital, et me trouvais en présence d'une grande et forte fille de vingt-cinq ans, qui me raconta que la veille, à cinq heures et demie du matin, elle avait été *prise pour la première fois* d'une douleur dans la fosse iliaque droite, douleur survenue brusquement et sans cause appréciable; — que la journée s'était passée sans trop de souffrance, mais que celle-ci s'était réveillée très vive dans la matinée, pour diminuer ensuite; — que deux vomissements bilieux s'étaient produits, qu'il y avait eu deux selles peu abondantes.

« Une douleur très nette mais modérée existait en dedans du cæcum, dans la *zone dite appendiculaire*. Le reste de l'abdomen était indolore à la pression, sauf au niveau de la fosse iliaque gauche. La défense musculaire était presque inappréciable; il n'existait aucune hyperesthésie cutanée, et le ventre n'était pour ainsi dire pas ballonné; — aucune modification de la percussion. Le pouls était à 116, faible, mais régulier; le thermomètre marquait 38°3. La langue était saburrale.

« Après m'être assuré qu'il n'y avait rien d'anormal du côté de l'utérus et des annexes, constaté que le rein droit était en place, rejeté l'idée d'une colique hépatique ou néphrétique, j'admis une appendicite. Mais, ajoutai-je, cette appendicite ne s'accompagne même pas d'hyperesthésie cutanée, de défense musculaire! Il y a une simple douleur avec réactions locale et générale modérées, et, d'après mes idées, on pourrait différer sans inconvénients le moment de l'intervention. Je l'opérai cependant séance tenante, obéissant à cette pensée que, dans un service hospitalier comme celui de Boucicaut, cette malade ne courrait aucun risque opératoire; — que l'opération, sans être urgente, devait être

pratiquée un jour ou l'autre, — qu'enfin il me serait possible de vérifier qui avait raison, des interventionnistes de la première heure, ou des temporisateurs?

« Le péritoine était à peine incisé, qu'il s'écoulait le contenu d'un verre à bordeaux de *sérosité purulente*. L'appendice vertical interne était libre de toute adhérence et plongeait dans cette sérosité — il était très long et formé de deux parties : 1° une portion cæcale, de calibre régulier, sans notable augmentation de volume, et avec de simples arborisations à la surface, et 2° une seconde portion *libre*, véritable vésicule de la dimension d'une petite cavité, séparée de la première par un étranglement en goulot très serré. A la surface de cette sphère globuleuse *rouge*, *tuméfiée*, *lie de vin*, contrastant avec l'intégrité de la partie adhérente de l'appendice, existait une perforation, petit trou à l'emporte-pièce, comme une tête d'épingle.

« La *cavité close*, l'*étuve appendiculaire* comme vous dites, était fissurée en un point, et avait déversé son produit septique dans le péritoine. Déjà la péritonite évoluait, puisque les anses intestinales présentaient de fines arborisations, que le grand épiploon était rouge, épaissi, baignant dans la sérosité purulente. Cette observation se passe de commentaires : elle est votre triomphe, et la justification de votre radicalisme opératoire! Si vous me concédez que le diagnostic de l'appendicite aiguë est parfois difficile, qu'avant de prendre le bistouri il faut éliminer attentivement tout ce qui peut la simuler, je me range sous votre drapeau, et, en soldat attardé mais définitivement convaincu, je demande à mener avec vous le bon combat! (La malade va aussi bien que possible.)

« Dr Gérard Marchant. »

Vous le voyez, Messieurs, voilà ce qui reste du traitement médical; on a fini par s'insurger contre la vessie de glace, le purgatif ou l'opium, qu'on avait eu la singulière prétention d'ériger en traitement médical de l'appendicite. Et si une chose est faite pour nous surprendre, c'est que ce traitement médical, vieux reliquat d'anciennes théories erronées, n'ait

pas succombé plus tôt aux coups qu'on lui avait portés.

Quelles seraient donc les raisons qui pourraient militer encore en faveur de ce traitement médical, de cette temporisation déguisée qui a fait tant de mal et dont on ne veut plus ? Dans ma statistique dont je vous parlais il y a un instant, statistique composée de 74 cas que j'ai vus et vérifiés chirurgicalement, 8 malades sont morts, et les seuls qui soient morts, ce sont, je le déclare, ceux qui ont été opérés trop tard, alors qu'on avait perdu un temps précieux à instituer un traitement médical. M. Pozzi n'a pas oublié l'histoire de ce jeune enfant que je lui demandai de venir opérer à Trouville ; quand je vis cet enfant, au cinquième jour de son appendicite, il était en pleine péritonite généralisée, et le médecin traitant me répondit : « J'ai institué chez cet enfant le traitement médical que des maîtres préconisent : le repos absolu, la vessie de glace, le purgatif et l'opium ; je n'ai donc rien à me reprocher. » En réalité, le médecin traitant était logique ; mais, en dépit de sa logique, la mort fut le résultat de la temporisation, déguisée sous les apparences du traitement médical, et l'opération trop tardive ne put sauver l'enfant.

M. Routier se rappelle certainement cette fillette de onze ans que nous avons vue au septième jour d'une appendicite, en pleine péritonite. Le confrère qui soignait cette enfant nous répondit : « J'ai appliqué à cette enfant le traitement médical préconisé par des maîtres : le repos absolu, la vessie de glace et l'opium ; je n'ai donc rien à me reprocher. » En réalité, le raisonnement de ce confrère était logique ; mais, en dépit de la logique, la mort fut le résultat de la temporisation, déguisée sous les apparences du traitement médical, et l'opération trop tardive ne put sauver la petite malade.

M. Pinard a sûrement présente à l'esprit l'histoire de cette pauvre jeune femme que nous avons vue il y a quelques semaines, au cinquième jour de son appendicite avec péritonite généralisée ; les médecins qui l'avaient soignée dès le début de son mal nous répondirent : « Nous avons mis en usage chez cette malade le traitement médical conseillé par des hommes autorisés : le repos absolu, les purgatifs légers,

l'opium; nous n'avons donc rien à nous reprocher. » Ce raisonnement ne manquait pas de logique; néanmoins, la mort fut le résultat de la temporisation, déguisée sous les apparences du traitement médical, et l'opération trop tardive ne put sauver la malade.

Le 2 mars, j'étais appelé d'urgence auprès d'un homme de quarante-cinq ans, gravement atteint. Je le trouvai au septième jour d'une péritonite appendiculaire généralisée, et le confrère qui lui donnait ses soins, reconnaissant et déplorant le mauvais service que lui avait rendu le traitement médical, le repos absolu, la glace et l'opium, ne put s'empêcher d'ajouter : « Mais pourquoi aussi des hommes qui sont des maîtres viennent-ils nous parler de l'efficacité du traitement médical? on nous induit en erreur, nous praticiens qui n'avons pas d'expérience personnelle, et voilà, hélas! le résultat de ce traitement. » Sur les supplications de la famille, M. Segond voulut bien consentir à pratiquer l'opération *in extremis*, le malade succomba dans la nuit.

Vous le voyez, Messieurs, la mesure est comble. Non seulement le traitement médical va tomber heureusement dans l'oubli d'où il n'aurait dû jamais sortir, mais les médecins, les praticiens qui suivent les discussions de nos sociétés savantes reprochent, à quelques-uns, non sans amertume et non sans raison, des catastrophes dont ils nous rendent responsables. Pour ma part, dès ma première communication sur l'appendicite, le 10 mars 1896, ma conclusion avait été la suivante : « *Il n'y a pas de traitement médical de l'appendicite; le seul traitement rationnel est l'opération pratiquée en temps voulu.* » Je ne saurais proclamer trop hautement cet aphorisme, avec le désir que mes paroles franchissent cet amphithéâtre pour se répandre dans le monde médical, dans le public, dans les familles.

En disant que l'opération doit être pratiquée « en temps voulu », voici à quelles idées répond cette indication. Dans notre dernière leçon sur le diagnostic de l'appendicite, j'ai essayé d'ébaucher les principales modalités de cette maladie. Il y a des appendicites à début bruyant, douloureux, fébrile,

qui, en peu de temps, en quelques heures, acquièrent une très vive intensité. Ici, l'opération précoce, hâtive, est la règle absolue ; ces appendicites doivent être opérées dans les vingt-quatre heures aussi rapidement que les circonstances le permettent ; c'est en pareil cas que la gangrène de l'appendice et la péritonite sont hâtives ; c'est en pareil cas que l'opération renvoyée au lendemain peut coûter la vie au malade.

Il y a, d'autre part, des appendicites à début moins bruyant, peu douloureux, peu ou pas fébrile ; qu'on ne s'y fie pas, car, sous leurs apparences de bénignité, ces appendicites n'en aboutissent pas moins à des accidents toxi-infectieux redoutables et trop souvent mortels. Toutefois, dans ces dernières formes, l'opération, alors même qu'elle n'est pas pratiquée d'une façon hâtive et précoce, a toutes les chances de sauver le malade ; l'opération faite le second jour est encore pratiquée « en temps voulu ».

En résumé, pour mettre tous les atouts dans son jeu, vingt-quatre heures me paraît être le délai maximum pour les appendicites d'apparence grave, et trente-six à quarante-huit heures me paraît être le délai maximum pour les appendicites d'apparence légère. Cette formule, je crois, donne toute sécurité ; si elle pouvait être toujours mise en pratique, *on ne mourrait pas d'appendicite*.

Je termine cette leçon par les conclusions suivantes :

1° Le traitement médical de l'appendicite (ce qui pour moi n'est qu'une abstension déguisée) est une pratique qui doit être abandonnée, puisqu'elle aboutit à une mortalité de 30 p. 100.

2° Non seulement le traitement médical (opium, belladone et purgatifs) est entaché de nullité, mais il n'a même pas le mérite d'arriver à temps, car au premier signal douloureux qui nous révèle l'entrée en scène de l'appendicite, le mal est déjà fait, le canal est obstrué, la cavité close est formée, la toxi-infection commence son œuvre.

3° Les malades traités « médicalement » meurent dans la proportion de 30 p. 100 (statistique de M. Chauvel). « Ils

succombent d'habitude à une péritonite suppurée généralisée, parfois à la septicémie péritonéale, parfois aussi à une infection de toute l'économie, née de fusées purulentes ou gangreneuses parties du foyer appendiculaire. »

4° Le traitement chirurgical est donc le seul traitement rationnel de l'appendicite, mais encore faut-il que l'opération soit *faite à temps;* c'est là une condition absolument essentielle. Tout individu que l'opération n'a pas pu sauver est un individu qui a été opéré trop tard. Il faut supprimer le foyer appendiculaire, ce foyer toxi-infectieux au premier chef, avant que des désordres irréparables d'infection et de toxicité aient eu le temps de se produire. Jamais l'axiome suivant n'a été plus vrai :

Sublatâ causâ, tollitur effectus.

QUINZIÈME LEÇON

NÉVRALGIE SYPHILITIQUE DU NERF TRIJUMEAU

Messieurs,

Avant de vous parler de la syphilis du nerf trijumeau, laissez-moi vous rappeler quelques notions anatomiques concernant la distribution des branches sensitives de ce nerf. Le nerf trijumeau, nerf de la cinquième paire, émerge du ganglion de Gasser, masse de substance nerveuse couchée sur la partie interne de la face antérieure du rocher. Du ganglion de Gasser qui a reçu les racines du nerf trijumeau partent trois branches nerveuses : le nerf ophtalmique, le nerf maxillaire supérieur. et le nerf maxillaire inférieur.

a. — Le nerf ophtalmique pénètre dans l'orbite par la fente sphénoïdale et fournit trois nerfs : le lacrymal, qui émerge à la partie externe de la paupière supérieure (*point palpébral*); le frontal, dont la branche externe sort de l'orbite par le trou sus-orbitaire (*point sus-orbitaire*); le nasal, dont la branche externe sort de l'orbite près du nez, au-dessous de l'angle interne de l'œil (*point nasal*), et dont la branche interne pénètre dans les fosses nasales, fournit un filet qui traverse le cartilage latéral du nez et s'épanouit au lobule du nez (*point naso-lobaire*). D'après la distribution de

ce nerf, ou voit quelles sont les régions envahies par la névralgie. Le larmoiement qui accompagne presque toujours l'accès de névralgie ophtalmique est expliqué par les filets que la glande lacrymale reçoit du nerf lacrymal.

b. — Le nerf maxillaire supérieur, après avoir traversé le canal sous-orbitraire, émerge par le trou sous-orbitaire (*point sous-orbitaire*). Au nombre de ses nombreux rameaux se trouvent : le nerf orbitaire, dont un filet, le temporo-malaire, traverse l'os de la pommette et s'épanouit à la joue (*point malaire*); les nerfs dentaires, chaque racine dentaire pouvant devenir un foyer douloureux (*points dentaires*). Le ganglion sphéno-palatin qui est annexé à cette branche explique peut-être la sécrétion de la muqueuse nasale au moment des accès (Vulpian).

c. — Le nerf maxillaire inférieur donne naissance à des branches qui sont fréquemment névralgiées; ce sont : le nerf auriculo-temporal qui, après avoir traversé la glande parotide, contourne le col du condyle et se distribue à la tempe et au pavillon de l'oreille (*point auriculo-temporal*); le nerf lingual, qui s'épanouit sur les bords de la langue (*point lingual*); le nerf dentaire inférieur, qui fournit aux dents inférieures (*points dentaires*) et qui émerge par le trou mentonnier (*point mentonnier*). Au moment des accès, les mouvements de la langue, la parole, la mastication, la déglutition, sont excessivement douloureux, et la salive, sécrétée en abondance (action réflexe du lingual sur la corde du tympan), s'écoule hors de la bouche.

La névralgie faciale du nerf trijumeau atteint parfois les trois branches du nerf, ce qui est rare (névralgie trifaciale). Plus souvent elle se cantonne à l'une des trois branches, de préférence à l'ophtalmique. Dans quelques circonstances, la névralgie se limite à un seul filet nerveux, au nerf dentaire, au nerf lingual.

La planche ci-après vous donne une idée de la distribution superficielle des trois branches sensitives du nerf trijumeau qui peuvent être atteintes de névralgie.

I. — Territoire de l'ophtalmique — *a*, point sus-orbitaire; *b*, point nasal.

II. — Territoire du maxillaire supérieur — *c*, point sous-orbitaire.

III. — Territoire du maxillaire inférieur — *d*, point dentaire; *e*, point auriculo-temporal.

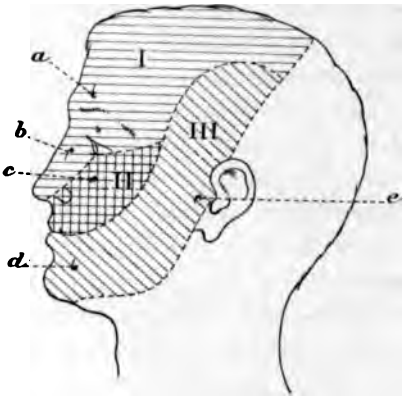

Chez quelques sujets, la douleur n'est pas le seul symptôme de la névralgie faciale, il s'y joint des spasmes musculaires, des mouvements convulsifs de la face qui apparaissent avec la crise douloureuse et qui cessent avec elle. Cette forme convulsive de la névralgie faciale a reçu de Trousseau la dénomination de tic douloureux de la face ou névralgie épileptiforme. La névralgie faciale, quelle que soit sa cause, peut donc se présenter sous deux aspects principaux : d'une part, la névralgie faciale proprement dite sans convulsions des muscles de la face ; d'autre part, la névralgie faciale avec convulsions des muscles de la face, tic douloureux, névralgie épileptiforme.

Nous avons en ce moment, dans le service, deux malades qui sont atteints de ces deux formes de névralgie faciale. Avant de vous présenter l'homme à la névralgie syphilitique qui fera l'objet principal de cette leçon, je vais vous montrer une femme de la salle Sainte-Jeanne, atteinte du tic douloureux. Causez un instant avec cette femme, observez-la et vous assisterez sans tarder à une crise de tic douloureux, car

elle en a plusieurs centaines dans une journée. Tout à coup, la tempe, le front, l'œil droit sont sillonnés de douleurs les plus aiguës; la paupière supérieure et la muscle sourcilier sont animés de trémulations, la malade porte la main à la région douloureuse qu'elle comprime fortement avec l'espoir d'atténuer ses souffrances; elle pousse des gémissements, quelques larmes s'écoulent sur la joue et par la narine droite, et, en cinq secondes, en dix secondes, la crise douloureuse est terminée.

Mais l'accalmie n'est pas de longue durée; au bout de quelques minutes, la crise reparaît dans des conditions identiques : même brusquerie, mêmes douleurs, mêmes mouvements convulsifs, le tout ne durant que quelques secondes. Et ainsi de suite pour toutes les autres crises douloureuses qui reviennent dix fois par heure, cent fois, deux cents fois par jour. La nuit, cependant, est relativement calme. Ce tic douloureux est survenu il y a neuf ans, sans lésion, sans cause appréciable, la pauvre malade n'étant ni syphilitique, ni paludique, ni diabétique. Les caractères de la douleur ont plusieurs fois varié; tantôt les crises sont plus longues et plus espacées; tantôt, sans cause appréciable, sans traitement spécial, surviennent des accalmies de plusieurs jours, de plusieurs semaines, puis le tic douloureux reparaît. La névralgie est toujours restée limitée au nerf ophtalmique, les autres branches du trijumeau ont été respectées; chose curieuse, l'attouchement et le frottement de la région névralgiée ne rappellent pas les crises, tandis que la crise est quelquefois ramenée par la mastication ou par la déglutition (synesthésie).

J'ai soumis cette femme à des traitements variés : antipyrine, salicylate de soude, injections de morphine, opium à forte dose, électrothérapie[1]; elle est soulagée par l'opium à forte dose, mais rien encore ne semble devoir la guérir; peut-être l'intervention chirurgicale sera-t-elle un jour indiquée. Tel est le tic douloureux de la face, et si vous voulez

1. Des faits de guérison par électrothérapie ont été signalés par M. Lacaille.

II. — Territoire
orbitaire.

III. — Territoire
taire; *e*, point auri



Chez quelques
tôme de la névral
laires, des mouve
avec la crise dou
forme convulsive
la dénomination
épileptiforme. La
peut donc se pré
part, la névralgie
des muscles de la
convulsions des
épileptiforme.

Nous avons en
qui sont atteints
Avant de vous p
qui fera l'objet p
une femme de
loureux. Causez
vous assisterez s

l'admi-
rée; j'en

me fit l'hon-
était atteinte
plus de dix
ques secondes
t par le nerf
t par le sus-
trois rameaux,
de violence, les
ment. La pauvre
qui revenaient
ne pouvait parler,
paroxysme atro-
leur, elle portait
sait avec violence.
la douleur était
d'emportement,
pied et en pous-
ait arrivé au point
ses voisins, qu'elle
elait pendant huit,
; puis il revenait

c'est que la douleur
paroxysme, à cela
qui n'avait d'ailleurs
morphine à l'intérieur.
élevées, 15 à 20 centi-
ces doses, si les pre-
vai ainsi, en moins de
jusqu'à 4 grammes (un
amélioration était immense;
la journée, il y avait de
les cordons nerveux du
aient peu troublées, les
en bon état. Mais il se

présenta une grande difficulté : la malade avait une fortune obérée, le prix énorme de la morphine la mettait presque dans la misère; j'eus recours à l'opium; dans l'espace d'un an, elle en consomma pour douze cents francs. C'était encore trop. Elle recommençait à souffrir dès que, pendant huit ou dix jours, elle cessait d'employer le médicament, et de nouveau elle se voyait dans la nécessité de réduire une dépense à laquelle elle ne pouvait plus faire face. J'obtins alors d'un pharmacien qu'il consentît à lui céder de l'opium brut au prix du commerce de la droguerie, et ainsi elle put acquérir à la fois, au prix de 40 ou 50 francs, 1 kilogramme (2 livres) d'opium brut. Elle en faisait elle-même des bols d'un gramme, et elle en prenait, suivant la nécessité, cinq, dix, vingt par jour.

« Il est assez remarquable que ces doses énormes d'opium ne troublaient pas notablement la digestion; il n'y avait pas de somnolence, et, pendant la nuit, le sommeil venait comme à l'ordinaire. Pendant plus de six ans, j'ai vu cette dame de temps en temps, et j'ai pu constater les effets thérapeutiques suivants : elle restait quelquefois un, deux, trois mois, sans attaques; elle suspendait alors l'opium, après en avoir graduellement diminué la quantité à mesure que les douleurs diminuaient elles-mêmes et s'éloignaient; puis, la névralgie épileptiforme revenait tout à coup avec une violence nouvelle; alors d'emblée elle prenait, dès le premier jour, jusqu'à 15 et 20 grammes d'opium brut et se maintenait à cette dose jusqu'à ce que les accidents se fussent calmés. L'opium donnait donc un soulagement immense, mais non une complète guérison, et je le répète, depuis que mon attention est fixée d'une manière plus expresse sur cette espèce de névralgie, je n'ai jamais vu un cas de guérison durable. »

Après cette digression sur la névralgie faciale convulsive, arrivons, Messieurs, à l'histoire de notre malade de la salle Saint-Christophe, qui est le plus bel exemple qu'on puisse imaginer de *névralgie syphilitique du nerf trijumeau.* Vous allez voir, une fois de plus, quels peuvent être les méfaits de

la syphilis; nous l'avons surprise récemment torturant depuis trois ans un malade, sous forme de névralgie sciatique; nous allons la surprendre aujourd'hui, torturant, depuis quatorze ans, un autre malade, sous forme de névralgie faciale.

Voici cet homme, âgé de quarante et un ans; il exerce la profession d'employé de commerce et il est venu nous trouver il y a quelques mois, le 19 décembre, « comme suprême ressource », ne pouvant plus supporter les terribles douleurs « qui depuis quatorze ans l'ont martyrisé ». Ce malade était atteint de névralgie faciale droite; les trois branches du trijumeau étaient en cause; toutefois, elles ne participaient pas également aux crises douloureuses; voici quelle en était la distribution : le nerf ophtalmique était pris surtout dans son rameau frontal, un peu dans son rameau lacrymal et presque pas dans son rameau nasal. Le nerf maxillaire supérieur était pris dans ses rameaux orbitaire et sous-orbitaire et très peu dans ses rameaux dentaires. Le nerf maxillaire inférieur était atteint principalement dans ses rameaux auriculo-temporal et mentonnier, à peine effleuré dans son rameau dentaire et tout à fait indemne dans sa branche linguale.

Quand le malade entra dans notre service, il y a six mois, il était en pleine crise. Les douleurs étaient surtout violentes la nuit; le jour, c'était un endolorissement tolérable, mais le soir et la nuit, les souffrances étaient terribles. Impossible de dormir; la douleur était continuelle, sans le moindre répit; le pauvre homme se relevait et se recouchait vingt fois par nuit, poussant des gémissements. Au lieu de savourer les quelques heures d'accalmie relative qu'il éprouvait dans la journée, il appréhendait avec terreur la nuit qui allait venir et il était hanté par la perspective des douleurs qui l'attendaient. Cet état avait fait naître en lui des idées de suicide.

Voici quelle avait été l'évolution du mal. La névralgie faciale avait débuté, sans cause apparente, il y a quatorze ans, en l'année 1884. A cette époque, le malade ressentit des douleurs au côté droit du front; d'emblée, le nerf ophtalmique fut fortement atteint, tandis que les autres branches du trijumeau ne furent qu'effleurées par la névralgie. Dès

l'origine du mal, c'est-à-dire depuis quatorze ans, la nature des crises douloureuses a peu varié. Dans sa totalité, la crise, à l'état aigu, dure quinze jours à un mois. Pendant cette phase, les douleurs, paroxystiques la nuit, sont accompagnées de larmoiement; dans ses comparaisons imagées, le malade les compare « au broiement des os, à l'arrachement des chairs ». Il n'y a pas ici, comme dans le tic douloureux, des moments de répit complet; une fois installée, la crise douloureuse dure des heures entières sans discontinuer.

Après quinze jours, trois semaines, de souffrances cruelles, le malade éprouve un bien-être relatif; les vives douleurs cessent, le sommeil reparaît, mais la région reste endolorie et de petits élancements prouvent que le mal est toujours là, à peu près engourdi, mais prêt à se réveiller. Et en effet, après quelques jours, quelques semaines de calme qui n'est jamais complet, la crise revient avec toute son intensité et avec tous les caractères que je viens de vous décrire.

Vous pensez bien qu'en face de pareilles souffrances, cet homme n'est pas resté inactif au point de vue du traitement; il a consulté médecins, chirurgiens et pharmaciens; comme notre malade à la névralgie sciatique, il a recouru aux herboristes, aux charlatans, demandant de tous côtés un soulagement à ses douleurs. C'est vous dire que les médications les plus variées ne lui ont pas manqué; je vous en fais grâce, mais aucune n'est arrivée à le guérir. Espérant que la chirurgie ferait ce que la médecine ne faisait pas, il fut dans le service de Verneuil réclamer une opération. Verneuil l'envoya à la Salpêtrière, à Charcot, pour avoir un avis. Charcot étant absent, on le renvoya à Verneuil, et, en fin de compte, il ne fut pas opéré.

Toujours poursuivi par l'idée d'une opération, il entra en 1891 à la maison de santé, service de M. Schwartz. Les douleurs, à cette époque, étaient tellement intenses et la crise était si tenace qu'on eut recours aux injections de morphine à dose croissante. Les douleurs, momentanément calmées, reprenaient avec force si la dose de morphine n'était pas suffisante; si bien que de quelques centigrammes, on arriva à 25 centigrammes, à 50 centigrammes,

dose journalière, et le malade, devenu morphinomane, quitta l'hôpital et continua chez lui les injections de morphine. Pendant quelque temps, la névralgie faciale fut tenue en respect, à la condition de porter les injections de morphine aux doses de 1 et 2 grammes par jour. Dès que la quantité de morphine devenait insuffisante, les douleurs reparaissaient avec toute leur intensité.

Un moment vint, cependant, où les injections morphinées durent être abandonnées, les piqûres avaient déterminé de nombreux abcès, plusieurs parties du corps étaient en pleine suppuration et en 1893, c'est-à-dire après deux ans de traitement par la morphine, cet homme entra à l'hôpital Saint-Louis pour tâcher de guérir sa morphinomanie. La morphine fut supprimée, mais la névralgie faciale reparaissant avec toute son intensité, le malade, sur le conseil d'un médecin de Lariboisière, eut recours à l'opium. Il prit tous les jours 15 et 20 centigrammes d'opium, qu'il porta à la dose de 1 gramme et 2 grammes, ce qui lui procurait quelque soulagement.

C'est dans ces conditions, Messieurs, que ce malheureux est entré dans notre service, après une odyssée douloureuse de quatorze ans, amaigri, abattu, mais prêt à lutter encore. Il est venu nous trouver avec l'espoir que si la médecine était impuissante à le débarrasser de ce mal cruel, je ferais, pour lui, appel à la chirurgie qui, ces dernières années, a obtenu quelques succès dans le traitement de la névralgie du nerf trijumeau.

Pendant que nous examinions le malade et tandis qu'il racontait en détail la série de ses malheurs, notre attention fut attirée par la déformation de son nez et par l'odeur fétide de son haleine. Ce nez avait les apparences d'un nez déformé par la syphilis; il était comme effondré à sa racine, les narines étaient effilées et aplaties. L'examen rhinoscopique pratiqué par M. Bonnier démontra l'existence d'une rhinite syphilitique tertiaire avec délabrements multiples: exostoses dans les deux narines, destruction presque complète de la cloison et des méats inférieurs.

Interrogé sur ses lésions nasales, le malade nous raconta que la rhinite avait débuté quelque temps après l'entrée en scène de la névralgie faciale. Il eut, en 1885, tous les symptômes d'un coryza syphilitique : tuméfaction du nez, écoulement nasal muco-purulent, croûtes épaisses et sanguinolentes, fétidité de l'haleine. Une fois installée, cette rhinite syphilitique n'a plus rétrocédé, le malade mouchait des séquestres et la puanteur de l'ozène était telle que, plusieurs fois il dut abandonner des places où on ne pouvait plus le tolérer.

Pendant que nous recherchions sur son corps d'autres stigmates de syphilis, le malade nous apprend qu'il est sourd de l'oreille droite, qui suppure par moments. On constate l'absence totale du tympan et la présence d'une exostose volumineuse. Ces lésions auriculaires datent de loin; elles sont le résultat d'un coup de pistolet que cet homme s'était tiré dans l'oreille en 1880.

Muni de ces renseignements, nous avions à rechercher quelle avait été chez lui la cause de la névralgie faciale; fallait-il incriminer le traumatisme de l'oreille ou fallait-il accuser la syphilis? Je ne crus pas devoir mettre en cause le traumatisme, car la névralgie n'était apparue, en 1884, que plusieurs années après le coup de feu; de plus, la balle n'avait pas pénétré à l'intérieur du crâne; elle dut cheminer, directement ou par ricochet, entre l'apophyse styloïde et la branche montante du maxillaire, elle arriva dans le pharynx et fut rejetée avec du sang, en présence du médecin qui en fit la constatation. La piste du traumatisme me parut donc devoir être abandonnée.

Restait la syphilis. La rhinite syphilitique ayant poursuivi son évolution parallèlement à la névralgie faciale ne devait-elle pas nous engager à considérer la névralgie faciale comme étant, elle aussi, de nature syphilique? Mais, me direz-vous, quelle serait la lésion syphilitique capable de s'immobiliser si longtemps à l'intérieur du crâne sans produire d'autres désordres que la névralgie du trijumeau? Et dans l'hypothèse d'une lésion syphilitique, faudrait-il admettre une exostose, une ostéo-périostite engainant, comprimant

le nerf trijumeau à son émergence du ganglion de Gasser, ou bien faudrait-il admettre, non pas une lésion de voisinage, mais une altération du nerf, une névrite scléro-gommeuse? Je ne saurais répondre; je manque d'éléments pour résoudre cette question de détail. Que le nerf trijumeau soit atteint de névrite, c'est possible; qu'il soit adultéré par des lésions du voisinage, c'est encore possible; rien dans l'examen du malade me permet de trancher la question. De ce que la névralgie faciale de cet homme persiste depuis quatorze ans, sans autre lésion intra-cranienne, sans autres symptômes cérébraux, c'est en effet assez étrange, mais ce n'est pas une raison suffisante pour éliminer l'hypothèse de la syphilis.

On n'est pas assez familiarisé avec les lésions syphilitiques qui se cantonnent pendant des années à un organe, à un os, à un nerf, parcourant lentement leur évolution en laissant indemne le reste de l'économie. Dans ma leçon sur la perforation de la voûte palatine, je vous ai cité des exemples où pendant dix, douze et dix-sept ans, la syphilis s'était localisée à la voûte, concentrant toute son action sur ce point déterminé, sans se démasquer ailleurs. Plus récemment, dans une leçon sur la sciatique syphilitique, je vous ai montré un malade atteint depuis trois ans de douleurs intolérables que rien n'avait pu soulager et qui ont cédé comme par enchantement à seize injections de biiodure d'hydrargyre. Ici encore, la lésion syphilitique s'était cantonnée et immobilisée sur le nerf, la syphilis ne s'étant démasquée pendant cette longue période sur aucun autre point du corps.

J'ai vu, il y a une douzaine d'années, rue Royale, un monsieur d'une cinquantaine d'années qui avait une névralgie cubitale du bras gauche. Cette névralgie, pour laquelle différents traitements avaient été conseillés, cure sulfureuse, pointes de feu, injections de morphine, applications de sangsues, etc., cette névralgie avait pris, depuis deux ans, une telle intensité que le malade, fou de douleur, ne parlait de rien moins que de son suicide. En causant avec lui, je découvris sur le front, à la racine des cheveux,

une cicatrice suspecte et je prononçai le mot de syphilis. « Oui, me dit le malade, j'ai eu la vérole il y a vingt ans, mais il n'en est plus question et je suis depuis longtemps guéri. » Malgré tout, et quoique ne trouvant ni exostose, ni périostose sur le trajet du nerf cubital, je me demandai si cet homme n'était pas atteint, depuis plusieurs années, d'une névrite syphilitique que rien n'avait pu guérir et j'instituai immédiatement le traitement spécifique : mercure et iodure. Le succès fut complet, et cette névralgie cubitale qui, depuis des années, avait résisté à toutes les médications, fut radicalement guérie par le traitement spécifique. Il s'agissait donc bien d'une névralgie cubitale syphilitique. La syphilis s'était cantonnée depuis des années au nerf cubital, tout en respectant le reste de l'économie.

Je vous ai montré, l'an dernier, un malade atteint depuis dix-sept mois de tous les symptômes classiques de l'ulcus simplex de l'estomac. Toutes les médications, les plus rationnelles en apparence, avaient échoué. Le malade, ayant eu autrefois la syphilis, fut soumis aux injections de biiodure d'hydrargyre et la guérison ne se fit pas attendre. Ici encore la syphilis évoluait lentement, sous forme d'une ulcération stomacale chronique qui aurait pu durer indéfiniment, sans se manifester nulle part ailleurs.

Il est donc une notion que je voudrais bien graver dans votre esprit, c'est que, dans quelques circonstances, la syphilis se cantonne à un organe, à un segment d'organe, à un os, à un nerf; elle s'immobilise, tout en respectant le reste de l'économie, et revêt une attitude un peu insolite qui déroute l'observateur.

Ce qui m'engagea à admettre chez notre homme une névralgie syphilitique du trijumeau, c'est que syphilis nasale et névralgie faciale s'étaient suivies de près. J'instituai donc sans tarder le traitement mercuriel, tel que vous le voyez pratiquer dans notre service ; on fit tous les jours une injection de solution huileuse de biiodure à la dose de 6 milligrammes. J'autorisai le malade à continuer la dose journalière d'opium (15 à 20 centigrammes) dont il avait depuis longtemps l'habitude.

Dès la huitième injection mercurielle, cet homme se sent tellement soulagé qu'il abandonne l'opium. Les douleurs névralgiques sont moins violentes, moins longues dans leurs paroxysmes ; les nuits sont plus calmes, le sommeil dure deux ou trois heures sans interruption. Du même coup, la rhinite s'améliore, la sécrétion nasale est moins abondante, les croûtes sont moins épaisses et se détachent plus facilement, l'ozène diminue.

Le 3 janvier, jour de la quatorzième injection, le malade est si satisfait de son état, qu'il entrevoit sa guérison prochaine; il est tout joyeux, il dort bien, il mange de bon appétit, il engraisse, il éprouve un bien-être qu'il n'avait plus connu depuis quatorze ans. Il analyse sa situation avec intelligence et en détails ; autrefois, nous dit-il, dans l'intervalle des paroxysmes et pendant les phases d'accalmie relative, la douleur était fort amoindrie, mais elle ne disparaissait jamais complètement et le mal était là, prêt à redoubler d'intensité. Aujourd'hui, au contraire, la sensation d'endolorissement a complètement disparu, cet homme se sent libéré de son mal; c'est la première fois, dit-il, qu'il a la sensation et l'intuition de la guérison. La syphilis nasale s'améliore dans les mêmes proportions; la respiration nasale est presque libre, la sécrétion muco-purulente est insignifiante, les injections deviennent inutiles, l'ozène a totalement disparu, l'examen du nez permet de constater que toutes les parties lésées sont en pleine réparation.

Le 7 janvier, après la dix-huitième injection mercurielle, le malade quitte momentanément l'hôpital pour affaires de famille. La guérison paraît proche, mais je ne la considère pas encore comme définitive; aussi cet homme nous promet-il de revenir quelques jours plus tard. Il revient en effet le 19 janvier, toujours satisfait de son état, les douleurs qu'il éprouve étant insignifiantes et de courte durée. Je fais pratiquer une nouvelle série de neuf injections mercurielles à 6 milligrammes. Dès lors, cet homme se considérant comme complètement guéri, quitte l'hôpital le 29 janvier. Il revient nous voir au mois de mars, Il a repris son travail avec ardeur, travail extrêmement pénible, qui

commence à trois heures du matin et qui ne cesse qu'à six heures du soir. Il est heureux, il ne sait comment nous témoigner sa gratitude, il gagne maintenant 200 francs par mois et peut largement subvenir aux besoins de sa famille; il dort bien, il mange avec appétit, ses forces sont revenues, sa rhinite et l'ozène sont guéris et la névralgie faciale a complètement disparu.

Il y a actuellement cinq mois que cet homme a quitté l'hôpital; je l'ai prié de revenir aujourd'hui afin que vous puissiez vous-mêmes l'interroger, l'examiner et constater la merveilleuse efficacité du traitement. Nous avons pu guérir, en quelques semaines et avec vingt-six injections de biiodure d'hydrargyre, une des maladies les plus douloureuses qu'on puisse voir, maladie qui durait depuis quatorze ans et qui avait résisté à toutes les médications. Non seulement elle avait résisté à toutes les médications, mais la morphine employée à doses progressivement croissantes, jusqu'à deux grammes par jour, avait fait de cet homme un morphinomane et l'avait criblé d'abcès[1].

Veuillez remarquer que c'est le mercure, et le mercure seul, sans adjonction d'iodure de potassium, qui nous a permis d'arriver à un aussi bon résultat. Je profite de cette occasion pour vous répéter qu'en fait de syphilis le mercure est le médicament souverain; l'iodure de potassium est bien loin d'avoir la même efficacité; habituellement, l'iodure est assez mal toléré par les malades et bien souvent je le considère comme inutile. Depuis trois ans, vous me voyez, de parti pris, délaisser l'iodure de potassium dans le traitement des accidents tertiaires de la syphilis et n'employer que les injections de biiodure d'hydrargyre. Je ne dis pas, bien entendu, que je n'aurais pas recours à l'iodure de potassium dans les cas où l'administration de ce médicament me paraîtrait devoir être utile, mais ces cas doivent être assez rares, car presque tous les syphilitiques que vous avez vus

1. Cet homme est venu nous voir ce matin, 20 octobre ; depuis huit mois, il n'a jamais plus éprouvé la moindre douleur; on peut affirmer que sa guérison est complète et définitive.

ces temps derniers dans notre service ont été efficacement traités par les injections mercurielles sans adjonction du traitement ioduré.

Voyez, Messieurs, combien se trouve simplifié, dans le plus grand nombre de cas, le traitement de la syphilis : au lieu de prescrire l'iodure de potassium, généralement mal accepté par les malades, si souvent enclins aux inconvénients de l'iodisme, au lieu de prescrire le sirop de Gibert, la liqueur de Van Swieten, les préparations mercurielles, en pilules ou en sirop, généralement mal tolérés par les voies digestives, au lieu d'ordonner les frictions mercurielles, difficiles à doser et non exemptes d'accidents, vous vous contentez de pratiquer aseptiquement une série d'injections huileuses de biiodure d'hydrargyre qui ne déterminent ni accidents locaux, ni abcès, ni stomatite, ni symptômes d'intoxication mercurielle et qui donnent, il faut le dire bien haut, d'admirables résultats thérapeutiques.

Une dernière conséquence de la réussite du traitement spécifique chez notre malade est de lui avoir évité une opération qui n'est pas toujours exempte de danger et qui n'aurait donné ici aucun résultat favorable, la chirurgie n'ayant rien à voir avec la syphilis.

Je voudrais profiter de ce cas, pour reprendre l'histoire de la névralgie syphilitique du nerf trijumeau. Mais les recherches que j'ai faites à ce sujet m'ont démontré la pénurie des documents. Peut-être l'attention n'a-t-elle pas été suffisamment appelée jusqu'ici sur la question qui nous occupe. Dans son récent ouvrage, M. Fournier consacre cependant un intéressant chapitre aux névralgies secondaires de la syphilis. Il considère la névralgie faciale secondaire comme assez commune. « Cette névralgie faciale secondaire, dit-il, présente une particularité assez curieuse, c'est de n'affecter que d'une façon très exceptionnelle la branche inférieure du trijumeau, d'une façon rare la branche moyenne, et assez fréquemment, au contraire, la branche supérieure dans ses rameaux sus-orbitaires. La névralgie sus-orbitaire tient, certes, le premier rang comme fréquence dans cet ordre de

manifestations. » M. Fournier cite à cette occasion l'observation suivante : « J'ai eu l'occasion, dit-il, ces dernières années, d'être appelé près d'une jeune dame qui, depuis quatre à cinq mois, souffrait d'une affreuse névralgie faciale. Tous les traitements imaginables (sulfate de quinine, opium, belladone, chloral, bromure, injections hypodermiques, vésicatoires, etc.) avaient été mis en usage et n'avaient rien produit, ou n'avaient produit que des sédations médiocres, de courte durée. Cet insuccès des médications les plus rationnelles et les plus énergiques sur une femme jeune, de bonne santé habituelle, et indemne jusqu'alors de toute affection nerveuse, me parut tout d'abord quelque peu suspect.

« Je cherchai la cause de cette névralgie, je la cherchai longtemps et ne la trouvai pas. Ne la trouvant pas, je songeai qu'elle pouvait m'être cachée. J'examinai alors la malade au point de vue de la syphilis et ne découvris rien de suspect. J'interrogeai en ce sens, et n'obtins que des dénégations formelles, voire irritées. Toutefois, comme les confrères qui m'avaient précédé ne m'avaient rien laissé à faire contre une névralgie d'ordre vulgaire, je me décidai à prescrire le mercure quand même et à tout hasard, c'est-à-dire comme « pierre de touche », suivant l'expression consacrée. Ce fut alors un véritable coup de théâtre. Dès le second jour de ce nouveau traitement, la malade, qui n'avait pas dormi depuis plusieurs mois, put reposer quelque peu; une semaine plus tard, elle était guérie! J'étais donc tombé juste — et à tout hasard, je le répète — sur une névralgie syphilitique et bien sûrement syphilitique, car, sans parler du succès significatif du mercure, des aveux ultérieurs vinrent confirmer ce diagnostic, alors qu'il n'avait plus besoin de confirmation [1] ».

L'étude que je viens d'entreprendre sur la syphilis du nerf trijumeau me permet de poser les conclusions suivantes :

1. Fournier. *Traité de la syphilis.* Paris, 1899.

1° La névralgie syphilitique du nerf trijumeau peut apparaître à toutes les périodes de la syphilis.

2° Dans quelques cas, la névralgie peut être due à une exostose, à une périostose, à une lésion gommeuse siégeant sur le trajet d'une des branches du nerf trijumeau ou dans le voisinage du ganglion de Gasser. Dans d'autres circonstances, c'est le nerf trijumeau qui est lui-même en cause, il est atteint d'une névrite scléreuse ou scléro-gommeuse.

3° Les symptômes et l'évolution de la névralgie du nerf trijumeau sont identiques, que la névralgie soit d'origine syphilitique ou qu'elle ne le soit pas; toutefois, l'intensité des douleurs nocturnes, comme chez notre malade, pourrait être un indice en faveur de la syphilis.

4° L'apparition d'accidents syphilitiques contemporains de la névralgie, syphilis osseuse, viscérale ou cutanée, syphilis nasale, comme chez notre malade, est pour le diagnostic pathogénique un appoint considérable.

5° Hormis le traitement spécifique, les médications les plus diverses, y compris le traitement chirurgical, n'arrivent pas à guérir la névralgie faciale syphilitique.

6° Le mercure en est le médicament souverain; on peut lui associer, si on le juge utile, l'iodure de potassium. N'oubliez pas l'exemple de notre malade; nous sommes arrivé à guérir en quelques semaines, par les injections d'huile de biiodure d'hydrargyre, une névralgie faciale terrible qui pendant quatorze ans avait résisté à toutes les autres médications.

SEIZIÈME LEÇON

LES MÉNINGITES CÉRÉBRO-SPINALES

MESSIEURS,

Nous avons eu dans nos salles trois cas de méningite cérébro-spinale : l'un terminé par la guérison, deux terminés par la mort. C'est là un sujet d'actualité, car ces dernières années la méningite cérébro-spinale s'est réveillée sous forme d'épidémie, à Bayonne[1], à Paris, à La Rochelle ; aussi est-ce avec empressement que je saisis l'occasion de vous parler de cette maladie, qui, à différentes époques, a suscité de nombreux et intéressants travaux.

Quelques mots d'abord sur l'historique de la question, sans toutefois remonter au delà de l'année 1837. A cette époque, éclata une grande épidémie de méningite cérébro-spinale à Bayonne et dans le département des Landes. Deux régiments, le 18e léger et le 48e de ligne, payèrent à l'épidémie un lourd tribut. On éloigna ces régiments de leur foyer initial, mais dans leurs pérégrinations, ils transportèrent le mal avec eux et le semèrent pour ainsi dire sur leur passage. Alors écla-

1. Camiade. Méningite cérébro-spinale, épidémies récentes de Bayonne. *Thèse* de Paris, 1898.

tèrent successivement les épidémies de Périgueux, d'Auch, de Rochefort, de Versailles, de Metz, de Strasbourg, etc., si bien que, pendant quatre années, bon nombre de nos garnisons furent sous le coup du fléau. Bien plus, le 26e embarqué à Port-Vendres transporta la méningite à Constantine. De cette époque datent les remarquables travaux de nos médecins militaires, de Lalanne, de Forget, de Tourdes, etc., auxquels s'adjoignirent les publications venues de l'étranger, car la méningite cérébro-spinale fit son apparition dans plusieurs pays en Europe et hors du continent.

Dès lors, l'histoire clinique et anatomo-pathologique de la méningite cérébro-spinale sembla constituée. Reportez-vous aux travaux de nos devanciers et vous verrez avec quel soin, avec quelle scrupuleuse exactitude ils ont décrit la méningite cérébro-spinale; ils l'ont observée sous ses différents aspects : formes foudroyantes qui tuent en douze heures, formes plus lentes qui durent quatre ou cinq jours, formes traînantes, avec ou sans rémission, qui se prolongent des semaines, formes légères et atténuées. Ils nous ont laissé un tableau presque complet de la maladie, son début brusque avec frisson, fièvre, céphalée terrible, vomissements, douleurs et contractures des muscles de la nuque et du dos, contracture de la mâchoire, trismus et opisthotonos, contractures et mouvements convulsifs des membres, troubles oculaires, strabisme et photophobie, délire, torpeur, somnolence et coma ; ils ont signalé l'herpès du visage, les éruptions rubéoliques, papuleuses et pétéchiales. Leur description anatomo-pathologique est aussi complète qu'elle pouvait l'être à cette époque : dissémination des lésions à tout l'axe cérébro-spinal; liquide trouble et séro-purulent; traînées purulentes parfois légères ou épaisses, discrètes ou confluentes, inégalement réparties à la surface de l'encéphale et de la moelle[1], etc.

A s'en tenir à ces descriptions, il semblait que l'entité morbide de la méningite cérébro-spinale fût définitivement

1. Laveran. Méningite cérébro-spinale épidémique. *Dictionnaire des sciences médicales*, 2e série, t. VI.

acquise ; néanmoins, bien des points étaient encore obscurs et l'agent pathogène restait à découvrir. Cette lacune a été comblée. Les travaux de ces dernières années ont complété le tableau clinique de la maladie et les recherches bactériologiques ont décelé la nature de ses agents pathogènes.

La découverte du méningocoque (*diplococcus intracellularis méningitidis*), faite par Weichselbaum en 1887, sembla consacrer la spécificité de la méningite cérébro-spinale, comme la découverte du bacille d'Eberth avait consacré la spécificité de la fièvre typhoïde. Mais tandis que la fièvre typhoïde, épidémique ou non, est une entité morbide spécifique, dont l'unique agent pathogène est le bacille d'Eberth, la méningite cérébro-spinale, au contraire, je vous le démontrerai plus loin, ne forme pas une entité morbide spécifique nettement déterminée. En d'autres termes, il n'y a pas seulement « une méningite cérébro-spinale » à méningocoque de Weichselbaum, il y a « des méningites cérébrospinales » à pneumocoque, à streptocoque, à staphylocoque, à bacille de Koch, à infections mixtes, y compris le bacille d'Eberth, etc.

Au point de vue pathogénique, il suffit que l'agent microbien, méningocoque ou autre, doué d'une virulence suffisante, ait envahi l'axe céphalo-rachidien, pour que sa diffusion rende possibles les lésions et les accidents de la méningite cérébro-spinale. Et ne croyez pas que ces méningites cérébro-spinales à pneumocoques, à streptocoques, à staphylocoques, soient cliniquement différentes de la méningite cérébro-spinale, à méningocoque de Weichselbaum ; ces différentes variétés sont cliniquement identiques, elles peuvent présenter même début, mêmes symptômes, même évolution, même terminaison par la mort ou par la guérison.

A considérer son étiologie, la méningite cérébro-spinale est primitive ou secondaire ; primitive, ainsi que c'est l'usage en temps d'épidémie, lorsque l'individu frappé par le mal, en pleine santé, ne présentait antérieurement aucune tare pathologique pouvant être le point de départ de l'agent infectieux ; secondaire, lorsque l'individu, déjà porteur d'une

tare pathologique, otite, pneumonie, mal de Pott, etc., offrait une porte d'entrée à l'agent infectieux.

Ces préliminaires étant posés, abordons l'histoire des malades de notre service qui ont été atteints de méningite cérébro-spinale. L'agent pathogène, je vous le dis à l'avance, était le méningocoque.

Un homme d'une trentaine d'années, de bonne santé habituelle, est pris brusquement, un mercredi, vers sept heures du soir, de frissons répétés et d'une épistaxis abondante. En même temps apparaissent des douleurs de tête qui rendent tout sommeil impossible. Le lendemain, jeudi, nouvelles épistaxis, fièvre ardente, céphalée continuelle et atroce. Dans la nuit du jeudi au vendredi, selle diarrhéique, persistance de la fièvre et des douleurs de tête. Jusque-là, vous le voyez, ce début rappelait assez bien la fièvre typhoïde. Mais la scène va changer; le vendredi matin, cet homme arrive à l'hôpital et, pendant qu'on le déshabille, il est pris de vomissements et il rend sans effort, à plusieurs reprises, un liquide verdâtre, porracé qui souille sa chemise et ses draps. La respiration est normale, la fièvre est vive, le pouls à 100 degrés, la température à 39.

Toute la journée du vendredi, troisième jour de la maladie, cet homme se plaint de maux de tête violents; il porte fréquemment la main au front, gémissant et criant: « Ma tête, ma tête! » Toutefois, il n'a pas de photophobie et la pression des globes oculaires ne détermine aucune douleur. Son intelligence est intacte, il répond nettement aux questions qu'on lui pose, mais il est tellement fatigué qu'on doit plusieurs fois suspendre l'examen.

L'amygdale gauche est volumineuse et recouverte d'un exsudat pultacé. Les organes thoraciques, cœur et poumons, sont normaux. Le ventre n'est pas douloureux, il n'est ni tympanisé, ni rétracté. On trouve à la partie externe et postérieure des cuisses une éruption érythémateuse formée de plaques rosées non saillantes et disparaissant presque à la pression; dans la journée, cette éruption se généralise à tout le corps, la tête exceptée.

Que devait être notre diagnostic? La douleur de tête, les épistaxis et la diarrhée du début rappelaient un peu les symptômes d'une fièvre typhoïde; d'autre part, les vomissements porracés et la céphalée terrible du moment actuel plaidaient en faveur d'une méningite. Il est vrai que plusieurs symptômes méningitiques, photophobie, douleur de la nuque, contractures musculaires, faisaient pour le moment défaut. Pouvions-nous penser à la forme méningitique de la fièvre thyphoïde, autrefois décrite par Fritz? Bien que notre opinion penchât vers la méningite, l'hésitation était permise et c'est ici que le séro-diagnostic de Widal allait rendre de réels services.

En attendant, le traitement est surtout dirigé contre la douleur : sangsues derrière les oreilles, compresses froides sur la tête, antipyrine, injections de morphine. Sur ces entrefaites la méningite cérébro-spinale s'accuse franchement. Le samedi matin, nous trouvons le malade couché dans la position dite en chien de fusil; les douleurs de tête ont persisté toute la nuit, le délire a été violent, les muscles de la nuque et de la colonne vertébrale sont contracturés, la photophobie est intense, le ventre est légèrement rétracté, la constipation a fait suite à la diarrhée, et chose importante, nous constatons le signe de Kernig. Bien que la méningite tuberculeuse puisse revêtir chez l'adulte les formes les plus variées, ainsi que l'a démontré M. Chantemesse, on ne pouvait guère admettre ici l'hypothèse de lésions méningées tuberculeuses ; le début brutal par frisson et fièvre violente, survenant d'emblée chez un homme dont la santé était excellente, plaidait bien plus en faveur d'une méningite cérébro-spinale non tuberculeuse.

La situation empira d'heure en heure. Le dimanche matin, cinquième jour de la maladie, nous trouvons cet homme dans le coma, il est cyanosé; les cris hydrencéphaliques ont cessé, les membres retombent inertes dès qu'on les soulève, la peau est couverte de sueurs, la lèvre inférieure est bordée de vésicules d'herpès, la respiration s'arrête et se ralentit par périodes. Mon interne, M. Griffon, fait une ponction lombaire ; l'aiguille est enfoncée entre les apophyses

épineuses des deuxième et troisième vertèbres lombaires. On recueille dans un tube stérilisé trois centimètres cubes de liquide céphalo-rachidien, qui est trouble au moment où il s'écoule, mais qui s'éclaircit par repos dans le tube en formant un dépôt.

Cette ponction détermine une amélioration passagère ; la teinte cyanique disparaît, la respiration s'améliore momentanément, et la paralysie des membres est moins complète. Néanmoins, le coma persiste et la mort survient dans la nuit. Ci-contre la courbe de température pendant le court séjour du malade dans notre service.

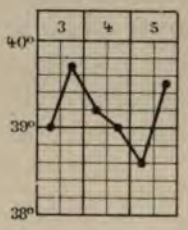

L'autopsie confirme le diagnostic et révèle les lésions suivantes : le lobe inférieur du poumon droit est fortement congestionné, il n'est pas granuleux à la coupe, son tissu est peu friable et ne plonge pas au fond de l'eau. A l'examen du cerveau, on ne trouve ni les granulations de la méningite tuberculeuse, ni les nappes épaisses et purulentes de la méningite pneumococcique. Aux confluents vasculaires, on aperçoit quelques traînées de pus si concret qu'on a peine à en prélever pour l'examen. Le pus est plus apparent aux scissures de Sylvius et au vermis supérieur du cervelet.

Dans le liquide céphalo-rachidien retiré par ponction lombaire, M. Griffon n'a trouvé que du méningocoque à l'état de pureté. « L'examen après coloration du liquide céphalo-rachidien trouble retiré par ponction montre de nombreux leucocytes à gros noyau bosselé et quelques grands leucocytes mononucléaires. On trouve sur les préparations deux diplocoques (méningocoques), l'un dans le protoplasma d'un leucocyte (intra-cellulaire), l'autre non inclus (extra-cellulaire). » C'était bien là, ainsi que nous le verrons plus loin, dans la discussion que nous allons entreprendre, le « *diplococcus intracellularis meningitidis* » de Weichselbaum. Ainsi que le fait remarquer M. Griffon, à propos de ce cas, c'est la première fois qu'on avait l'occasion de cultiver, chez nous, ce microbe, depuis que Weichselbaum l'a fait connaître.

Par une étrange coïncidence, nous recevions, même salle Saint-Christophe, quelques jours plus tard, un autre malade, atteint lui aussi de méningite cérébro-spinale. Cet homme arrive un samedi matin, au moment de la visite, et nous le voyons, assis sur une chaise, incapable de répondre à nos questions qu'il ne semble pas entendre. L'agent qui a conduit cet homme à l'Hôtel-Dieu n'a aucun renseignement ; on l'a trouvé, nous dit-il, au deuxième étage d'un hôtel où il avait pénétré sans être connu. Le beau-frère du malade ne nous a pas mieux renseignés le lendemain, il nous a parlé d'habitudes d'alcoolisme, ajoutant toutefois que cet homme était en bonne santé les jours précédents et que la veille au matin, le samedi, il était sorti de bonne heure pour se rendre comme d'habitude à son travail.

On couche le malade, et à peine au lit il s'incline sur le côté, les jambes fléchies dans la position dite en chien de fusil. La bouche est légèrement déviée à gauche et la moitié droite de la face est comme immobile et parésiée. Les yeux sont largement ouverts. Les mains sont sans cesse agitées de mouvements. La pression du globe oculaire provoque par action réflexe la contraction des mâchoires. La nuque et la région vertébrale sont raides et contracturées. Cette raideur rend l'auscultation assez difficile, car on a grand' peine à mouvoir le malade et à l'asseoir. Le signe de Kernig est manifeste. On ne constate rien ni aux poumons ni au cœur ; la respiration est normale. Les urines sont très albumineuses, elles ne contiennent pas de sucre. La fièvre est vive : pouls, 90 ; température, 39 degrés.

Le malade, en pleine torpeur, ne paraît pas souffrir, il n'a pas de photophobie, il ne porte pas la main à la tête, il ne pousse ni plaintes ni gémissements. Néanmoins, malgré l'absence de symptômes douloureux, malgré l'absence de vomissements, les signes actuels, raideur de la nuque et du tronc, contractures musculaires, signe de Kernig, début rapide et fébrile de la maladie, prostration du malade, font admettre le diagnostic de méningite cérébro-spinale.

La nuit suivante, le malade est délirant et fort agité ; il a un délire d'action, sans plaintes, sans vociférations ; il souille

son lit inconsciemment. Le dimanche matin, deuxième jour de la maladie, la contracture est encore plus accentuée; on provoque la raie méningitique (signe de Trousseau), le malade pousse quelques gémissements. Je prescris une médication antispasmodique ainsi que des bains très chauds, à 39 degrés, avec compresses d'eau froide sur la tête. Le lundi, même état, contractures, cris plaintifs, décubitus latéral et signe de Kernig. M. Griffon pratique la ponction lombaire entre la première et la deuxième vertèbre, et retire 3 centimètres cubes de liquide céphalo-rachidien. Dans la soirée, éclate une crise épileptiforme généralisée.

Le mardi, quatrième jour de la maladie, le corps est raidi et si contracturé que le tronc semble ne former qu'une pièce. La respiration est bruyante et précipitée : 80 respirations par minute; pouls, à 112. Dans la matinée, nouvelle crise épileptiforme, semblable à celle de la veille. Le malade tombe dans le coma et meurt vers huit heures du soir. Ci-contre sa courbe de température.

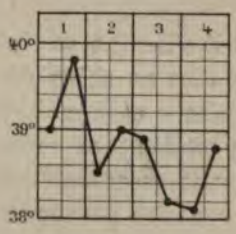

L'autopsie confirme le diagnostic, il s'agit d'une méningite cérébro-spinale. A l'examen de l'encéphale, on trouve des traînées de pus concret à la confluence des principaux sillons. L'exsudat est ferme, difficile à écraser, il occupe l'espace arachnoïdien, il est appliqué sur le cerveau et bridé par le feuillet viscéral de l'arachnoïde. Les plaques purulentes sont abondantes à la face inférieure du cervelet, moins étalées et plus consistantes au niveau de l'espace perforé antérieur.

Dans toute la hauteur de la moelle, on trouve le même pus concret tapissant la face postérieure de la moelle épinière, sous forme de placards échelonnés du haut en bas. Le liquide céphalo-rachidien est trouble et peu abondant. Les poumons sont congestionnés à leur base. La rate est volumineuse. Rien à signaler aux autres viscères.

Passons à l'analyse bactériologique. Le liquide céphalo-rachidien, très trouble au moment de son évacuation, s'est

éclairci par repos dans le tube, il est devenu transparent et a laissé déposer un coagulum légèrement rosé qui s'est pris en une masse analogue à une fausse membrane fibrineuse. A l'examen microscopique du liquide trouble, on trouve de nombreux leucocytes polynucléaires et des méningocoques, les uns, intracellulaires, les autres, encapsulés extra-cellulaires et ne restant pas colorés après la réaction de Gram, ce qui éloigne l'hypothèse du pneumocoque.

Ensemencé sur différents milieux (bouillon, gélose, sérum de lapin, sérum de bœuf gélifié), le pus a donné naissance à des colonies de méningocoques de Weichselbaum. Le microbe isolé dans ce cas est identique au microbe trouvé dans le liquide céphalo-rachidien de notre précédent malade.

Du sang, retiré pendant la vie par ponction aseptique de la veine du bras et ensemencé sur gélose et en sérum de lapin, n'a pas donné de culture positive de méningocoque ; les tubes sont demeurés stériles.

En résumé, nos deux malades ont succombé, le premier, en cinq jours ; le second, en trois jours, à une méningite cérébro-spinale classique à méningocoque. Il ne s'agissait pas, dans les cas actuels, de méningites cérébro-spinales consécutives à des lésions préexistantes, telles que pneumonie, otite, etc., la maladie avait bien ici les apparences de la méningite cérébro-spinale primitive, avec son microbe considéré comme agent spécifique, le méningocoque.

A ce sujet, une digression me paraît utile. Qu'est-ce que le méningocoque? En 1887, Weichselbaum a décrit un microbe qu'il a nommé « *diplococcus intracellularis meningitidis* », et qu'on a considéré comme agent spécifique de la méningite cérébro-spinale. Ce microbe est un coccus immobile, groupé très régulièrement en diplocoques, jamais en chaînettes, parfois en amas. Chaque élément du diplocoque possède une face plane en rapport avec une face analogue de l'élément opposé. Cette forme, qui est celle du grain de café, rappelle l'aspect du gonocoque. Le méningocoque est souvent inclus dans le protaplasma d'un leucocyte, il mérite bien alors le nom d'intracellulaire que lui avait donné

[illegible] mais ce serait une erreur de le croire toujours [illegible] cellule : il est parfois extracellulaire et [illegible] deux variétés existaient dans le liquide rachi- [illegible] malades.

[illegible] le lapin, le méningocoque présente une [illegible] nette, il est encapsulé, quelques élé- [illegible] présenter qu'un seul coccus et dans la [illegible] deux grains, on voit parfois, en face d'un [illegible] deux ou trois fois plus gros. La planche [illegible] le méningocoque sous ses différents [illegible] méningocoque intracellulaire inclus dans [illegible] leucocyte ; B, représente une culture de [illegible] les éléments encapsulés sont variables [illegible] on y voit un élément qui n'a qu'un seul [illegible] éléments à deux grains, l'un des deux est [illegible] petit que l'autre.

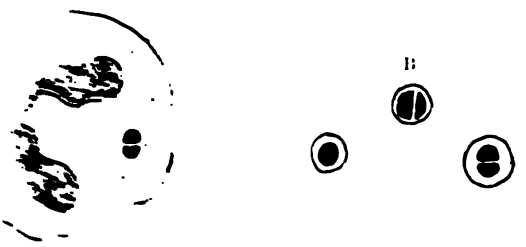

[illegible] décoloré par la réaction de Gram, [illegible] pneumocoque ; « il diffère radicale- [illegible] commun par ses caractères de cul- [illegible] sur la gélatine[1]. »

[illegible] coque de Weichselbaum trouvé à [illegible] liquide céphalo-rachidien de notre [illegible], a fait à la *Société de biologie* [illegible] cation suivante[2] : « Le méningocoque

[illegible] caractères distinctifs entre le méningocoque et le [illegible] dans les sérums. *Société médicale des hôpitaux*, [illegible]

[illegible] cérébro-spinale à méningocoque de Weichselbaum. [illegible] du 1er juin 1899.

pousse difficilement sur les milieux usuels; il ne se développe pas sur gélatine; même dans les milieux favorables, il végète lentement et les colonies ne sont complètes qu'après un séjour de quarante-huit heures à l'étuve à 37 degrés. Le bouillon est légèrement troublé ou demeure stérile. Sur gélose, il ne se développe pas d'abord de colonies apparentes à la surface du milieu solide; cependant le liquide condensé à la partie inférieure du tube est trouble et riche en diplocoques; au bout de trois à quatre jours, une colonie isolée peut apparaître à la surface de la gélose, et là, elle prend alors son entier développement : colonie large, aplatie, opaque au centre, à bords translucides un peu irréguliers, remarquablement visqueuse. Au fur et à mesure des repiquages, le microbe s'acclimate aux milieux artificiels et la culture sur gélose est alors plus rapide, moins incertaine et plus abondante; elle peut offrir à l'œil nu l'aspect d'une culture de bacille typhique.

« Dans le lait, le microbe ne pousse pas abondamment; on ne voit que quelques diplocoques sur les préparations; le milieu de culture ne se coagule pas, même au bout de dix jours. Pas de colonies apparentes sur pommes de terre. Le *sérum de lapin*, non coagulé, donne une culture qui, au bout de quarante-huit heures, est assez abondante, moins riche cependant que s'il s'agissait du pneumocoque. Le *sang gélosé*, si précieux pour le développement du bacille de la tuberculose, constitue également ici un bon milieu de culture; les colonies sont abondantes, propices aux repiquages, précoces dans leur apparition; elles sont plates, maculeuses, d'un jaune brunâtre, translucides, et s'il y a confluence de plusieurs colonies, on a l'aspect d'un placard à bords polycyliques.

« Expérimentalement, l'action du microbe sur la souris est bien telle que la décrit Weichselbaum. L'inoculation sous la peau, soit qu'on injecte le pus, soit qu'on se serve d'une culture, demeure négative. Par contre, l'injection intrapleurale a déterminé la mort de l'animal au bout de trois jours, et l'autopsie a révélé une pleurésie double, avec épanchement séro-hémorragique plus abondante du côté de la

piqûre et généralisation du microbe dans le sang et les organes. Un lapin a reçu dans la veine une petite dose de culture; il n'a pas succombé, même au bout de douze jours, mais il a maigri, il est cachectique, et l'examen de son sang montre une leucocytose intense et la présence, dans l'intervalle des globules rouges et blancs, de méningocoques libres. Il était intéressant de rechercher la propriété agglutinante dans le sang du malade. Or, le sérum n'a pas agglutiné le méningocoque, soit qu'on l'ait fait agir sur une culture en bouillon, comme dans le procédé de Widal pour le bacille typhique, soit qu'on ait tenté de cultiver le microbe dans le sérum pur, comme nous l'avons proposé avec M. Bezançon, pour le pneumocoque : le méningocoque ne s'est pas développé dans le sérum non dilué. »

Dans la même séance de la Société de biologie [1], M. Netter donne une description du méningocoque de Weichselbaum, méningocoque auquel il reconnaît une autonomie qu'il lui avait jusque-là refusée, le considérant « comme une variété de pneumocoque ». M. Chantemesse, prenant la parole à propos de ces communications, résume la question en disant : « Il est acquis maintenant pour tout le monde que des cas de méningite cérébro-spinale sont produits par le méningocoque type de Weichselbaum, lequel n'a rien à voir avec le pneumocoque de Talamon ».

Ces explications étaient nécessaires pour vous mettre au courant de l'état actuel de la science sur cette question de bactériologie et je reviens à mon point de départ : Nos deux malades ont été atteints de méningite cérébro-spinale à méningocoque de Weichselbaum. A ne s'en tenir qu'à ce type de méningite cérébro-spinale, on pourrait en faire une maladie spécifique ayant *son* agent pathogène. Mais, ainsi que je vous l'ai dit, la question mérite d'être examinée sous un autre aspect. D'autres agents pathogènes, le pneumocoque, le streptocoque, le staphylocoque, etc., avec ou sans lésions

1. Séance du 17 juin 1899.

organiques préexistantes, peuvent faire éclore au complet, en temps d'épidémie ou non, le syndrome de la méningite cérébro-spinale. Ce sont ces formes que nous allons maintenant étudier.

Commençons par la méningite cérébro-spinale consécutive à la *pneumonie*. Dans bien des cas, vous le savez, l'infection pneumococcique ne reste pas cantonnée au poumon, c'est là un sujet bien étudié par M. Netter. Il n'est pas rare de constater l'otite, l'endocardite, la péricardite, la méningite chez les pneumoniques[1]. Au cas de méningite, c'est habituellement aux méninges cérébrales que se fait la localisation, parfois cependant l'infection pneumococcique se diffuse aux méninges spinales, et la méningite cérébro-spinale est constituée. Ces méningites cérébro-spinales pneumococciques avaient été pressenties, étudiées par M. Netter, dès 1887, dans le travail que je viens de vous citer. En voici une observation des plus concluantes publiée par M. Rendu[2].

Dans une famille, trois fillettes sont infectées successivement. L'une des sœurs est prise de fièvre, avec frisson initial, température à 40 degrés, angine intense, adénite et otite consécutives avec perforation du tympan. Une semaine plus tard, la sœur aînée est prise de pneumonie intense du sommet, pneumonie qui évolue régulièrement et dont la défervescence survient le huitième jour. La troisième sœur, fillette de cinq ans, après avoir joué une partie de la journée et dîné de bon appétit, a, dans la nuit du 18 février, un violent frisson avec fièvre ardente, rêvasseries et délire. M. Rendu, pensant qu'il s'agit là d'un délire de pneumonie, met l'enfant dans un bain à 33 degrés et prescrit un lavement de 40 centigrammes d'antipyrine. Le lundi, la situation reste sensiblement la même ; le mardi 21 février, troisième jour de la maladie, l'auscultation décèle pour la première fois quelques indices de pneumonie. Le mercredi

1. Netter. De la méningite due aux pneumocoques. *Archives générales de médecine*, 1887.

2. Rendu. Pneumonie du sommet, compliquée au huitième jour de méningite cérébro-spinale, guérison. *Société médicale des hôpitaux*, séance du 12 mai 1899.

les signes de la pneumonie sont évidents; l'état de l'enfant s'est aggravé, on continue les bains en abaissant graduellement la température jusqu'à 25 degrés. Le jeudi, cinquième jour de la pneumonie, aggravation des signes locaux et de l'état général. L'enfant est agitée, elle délire, on compte 60 respirations par minute.

Le samedi, septième jour de la pneumonie, la défervescence s'accuse franchement; le souffle est moins rude, on perçoit quelques râles de retour; pour la première fois, l'enfant dort quelques heures d'un sommeil tranquille, la convalescence semble s'établir régulièrement. Mais contrairement à toutes les prévisions, un changement brusque se produit. Le dimanche matin, 25 février, la température monte à 40 degrés, le pouls est à 140, l'enfant a le regard fixe, les pupilles largement dilatées, les mâchoires serrées, la tête est renversée en arrière, les muscles de la nuque sont contracturés, les membres supérieurs sont rigides et on a peine à les fléchir. Les cuisses sont rétractées sur le bassin; le signe de Kernig est manifeste; on étend facilement les jambes quand l'enfant est couchée, mais très difficilement quand on la fait asseoir. D'ailleurs, la position assise est fort difficile à cause de l'opisthotonos. En même temps, le souffle pulmonaire a reparu, la pneumonie a subi une recrudescence en même temps que s'est déclarée la méningite cérébro-spinale. En trois jours, les signes de méningite cérébro-spinale atteignent leur maximum; l'enfant inconsciente ne voit pas et n'entend pas; la raideur de la nuque s'accentue, la contracture des quatre membres est permanente, l'émission de l'urine est involontaire, la fièvre est forte, le pouls est à 140; des furoncles couvrent la région occipitale, une escarre apparaît à la région fessière.

Le jeudi, cinquième jour de la méningite, les accidents méningés semblent s'amender. Le vendredi, la pneumonie entre en défervescence et parallèlement les signes de la méningite vont en s'atténuant. Le dimanche 5 mars, quinzième jour de la maladie, la raideur de la nuque a disparu, la contracture n'existe plus au bras droit, mais elle persiste au bras gauche et aux membres inférieurs. Peu à peu tous

ces symptômes disparaissent et la guérison finit par s'établir définitivement.

Ce cas de méningite cérébro-spinale pneumonique s'est terminé par la guérison; mais voici deux autres cas du même genre rapportés également par M. Rendu et terminés par la mort. Le premier de ces cas concerne un homme de trente-neuf ans, qui entra à l'hôpital avec tous les symptômes d'une pneumonie adynamique et qui après avoir fait une défervescence incomplète, fut pris le douzième jour de sa maladie, de délire et de contracture de la nuque; il succomba en quarante-huit heures, et on trouva à l'autopsie une méningite cérébro-spinale suppurée; le pneumocoque en était l'agent pathogène. Le second cas concerne un homme entré à l'hôpital avec une pneumonie des plus graves; contre toute attente, les accidents pulmonaires s'amendent et la défervescence se fait régulièrement. Il y avait six jours que le malade était apyrétique quand la fièvre réapparaît et persiste une semaine sans symptômes locaux définis. Alors le malade est pris d'un accès apoplectiforme avec raideur de la nuque, contraction des pupilles et coma. La mort survint en trente-six heures. A l'autopsie, on trouva une méningite cérébro-spinale; le cerveau, le bulbe et la moelle étaient tapissés dans toute leur étendue d'exsudats purulents. L'examen bactériologique montra qu'il s'agissait d'une infection cérébro-spinale pneumococcique.

Voilà donc une série de faits qui nous prouvent, pièces en mains, que la méningite cérébro-spinale peut survenir avec ses symptômes classiques et sous ses différents aspects, dans le cours d'une pneumonie ou après la défervescence pneumonique alors que le malade est en pleine convalescence. Le *pneumocoque* en est l'agent pathogène. Jusqu'à quel point peut-on invoquer ici l'influence épidémique? je l'ignore; ce qui est certain, c'est que dans les cas que je viens de vous citer, la méningite cérébro-spinale a été consécutive à la pneumonie et sans la pneumonie elle n'eût pas éclaté.

Étudions maintenant les relations qui peuvent exister entre l'*otite* moyenne suppurée et la méningite cérébro-spi-

nale. Les abcès du cerveau et du cervelet, les phlébites des sinus et la méningite cérébrale sont autant de complications qui peuvent succéder à une otite, que l'otite soit en évolution, ou qu'elle soit guérie en apparence. Mais outre ces complications, l'otite peut être le point de départ d'une méningite cérébro-spinale qui par son aspect clinique, par ses signes et par ses symptômes ne le cède en rien aux cas type de méningite cérébro-spinale épidémique. Vous allez en juger : un jeune garçon de dix-neuf ans entre le 9 décembre 1898 dans le service de M. Rendu, au quatrième jour d'une maladie infectieuse aiguë à type ataxo-adynamique [1]. Il y a une huitaine de jours, dans le cours d'une bonne santé, ce garçon a été pris de courbature, de lassitude, d'inappétence et de lourdeur de tête. Le troisième jour, il a une épistaxis, douleurs à la nuque et céphalalgie suivie d'insomnie. Le quatrième jour, on prescrit un purgatif, à la suite duquel s'installe une diarrhée persistante. On note des idées délirantes. A son entrée à l'hôpital, ce garçon paraît atteint de fièvre typhoïde ataxo-adynamique exceptionnellement grave. La langue est sèche, le teint est congestionné, les narines sont pulvérulentes, les lèvres fuligineuses, l'haleine est fétide. La diarrhée est séreuse, abondante, inconsciente. Le ventre est légèrement ballonné, le gargouillement iléo-cæcal est très net, on ne constate pas de taches rosées lenticulaires, ce qui n'a rien d'étonnant au cinquième jour de la maladie. La rate est grosse et donne une matité de 14 centimètres. Les urines sont rares, un peu troubles et notablement albumineuses. Les poumons sont absolument normaux, sans un seul râle à l'auscultation. La fièvre est intense, le thermomètre marque 40°7, le pouls oscille entre 120 et 130 degrés.

Les symptômes prédominants de cet état infectieux étaient les symptômes cérébraux. Le jeune malade était dans un état de stupeur, rêvassant et prononçant des paroles incohérentes; à peine pouvait-on, en l'interrogeant, le faire sortir

1. Rendu. Note sur un cas de méningite cérébro-spinale à streptocoques. *Soc. méd. des hôpitaux*, séance du 7 avril 1899.

de sa somnolence. Il semblait d'ailleurs dur d'oreille et un peu sourd; cette surdité, renseignements pris, provenait d'une otite ancienne de l'oreille droite, otite qui semblait éteinte, car il n'y avait pas d'écoulement actuel par cette oreille. Le malade se plaignait surtout de céphalée, qui était à la fois frontale et occipitale; elle n'était pas exaspérée par la pression sur le crâne ou sur la nuque, mais les mouvements de la tête et du cou étaient fort douloureux; le fait d'asseoir le malade pour l'ausculter lui arrachait des plaintes et instinctivement il immobilisait la tête sans oser la tourner. Sous l'influence des mouvements, les muscles de la face étaient pris de contractions fibrillaires, la langue était trémulante, les membres supérieurs étaient animés de tremblements.

En présence de ces symptômes M. Rendu crut d'abord à l'invasion d'une fièvre typhoïde à forme cérébrale, surtout à cause de la diarrhée et du volume de la rate. Le malade fut soumis au traitement balnéaire intensif; tous les jours, six bains froids à 24 degrés, lavement froid, potion cordiale avec un gramme de musc et boissons lactées. Les bains froids furent mal supportés, au lieu d'amener une détente nerveuse, le tremblement et l'agitation semblaient s'accroître; l'intelligence était plus paresseuse, la parole moins nette, la somnolence plus accusée. Le traitement fut continué; toutefois, la température des bains fut portée de 24 à 28 degrés et on prescrivit matin et soir une pilule de sulfate de spartéine de 5 centigrammes.

Quelques gouttes de sang furent prélevées pour faire la recherche de la réaction de Widal. Mais avant même que le résultat en fût connu, la maladie entra brusquement dans une phase nouvelle qui fit abandonner le diagnostic de fièvre typhoïde pour affirmer celui de méningite cérébro-spinale. En effet, le malade prend tout à coup un aspect franchement cérébral; le facies est immobile; la physionomie est sans expression; la pupille droite est contractée, la gauche dilatée. Le ventre est déprimé, sur la peau des membres et de l'abdomen apparaissent de larges marbrures violacées dessinant un réseau à larges mailles, particularité signalée

dans diverses observations. L'attitude du malade s'est modifiée. Au lieu d'être étendu dans son lit, il est courbé en chien de fusil, les genoux et les cuisses repliés sur l'abdomen; la nuque est plus raide que les jours précédents, il y a de l'opisthotonos. Le redressement des jambes est douloureux, le signe de Kernig est manifeste. Il y a de la photophobie. L'intelligence est de plus en plus obtuse, la parole est à peu près inintelligible, le malade délire constamment et marmotte des mots incohérents. On ne constate ni convulsions, ni paralysies, ni épilepsie jacksonnienne; les urines sont émises involontairement. La respiration inégale prend le type bulbaire. Le malade succombe le 13 décembre, au neuvième jour de sa maladie.

A l'autopsie, les lésions confirment le diagnostic de méningite cérébro-spinale. Il existe sous la pie-mère, à la convexité des hémisphères, des exsudats purulents épais, qui occupent la région frontale, la scissure interhémisphérique et les scissures sylviennes en suivant la distribution anatomique des artères cérébrales moyenne et antérieure de chaque côté. Ces exsudats forment des plaques épaisses qui dessinent de véritables îlots géographiques. Des exsudats analogues, mais moins confluents, se voient à la face supérieure du cervelet à l'espace sous-arachnoïdien antérieur, au chiasma des nerfs optiques, à la face antérieure du bulbe et de la protubérance.

Ces exsudats ont une couleur jaunâtre, moins verte que le pus des méningites à pneumocoques. Ils ressemblent à du beurre, ou à l'albumine cuite; sur quelques points, ils ont une épaisseur d'un demi-centimètre. Leur consistance est élastique, ils ne s'écrasent pas. Le liquide céphalo-rachidien est louche, mais peu abondant. Les circonvolutions sont assez difficiles à décortiquer; elles adhèrent à la pie-mère et ne peuvent s'en détacher sans laisser quelques parcelles de leur substance. Elles sont injectées et manifestement hyperhémiées, mais non ramollies.

Sur la moelle, les lésions ne sont pas moins confluentes. Il existe un exsudat fibrino-purulent formant une couche continue sous la pie-mère de la région spinale postérieure,

depuis le bulbe jusqu'à la queue de cheval. L'arachnoïde est distendue et, au niveau du renflement lombaire, il est facile de prélever avant l'enlèvement des méninges une notable quantité de pus dans des pipettes stérilisées, pour l'examen bactériologique ultérieur. Les racines spinales sont englobées dans l'exsudat, mais semblent saines à première vue, peut-être un peu vascularisées. La moelle a sa consistance normale.

Les autres organes offrent quelques lésions accessoires témoignant de la présence d'un agent infectieux. Le foie est gros, mou, jaune brun, avec des îlots d'anémie graisseuse et de dégénérescence corticale qui caractérisent le foie infectieux. Les reins sont gras et stéatosés, la rate grosse et molle. Le tube digestif, examiné dans toute son étendue, ne présente ni ulcérations ni folliculite, bref, aucune des lésions de la fièvre typhoïde.

L'oreille droite a été examinée; elle renfermait des exsudats muco-purulents; il est probable que ç'a été là la voie d'entrée de l'infection cérébro-spinale.

L'examen bactériologique du pus, fait par M. Rist, interne du service, a donné les résultats suivants : deux pipettes préalablement stérilisées ont été recueillies. La première est employée à des frottis sur lamelles. Sur les préparations colorées en violet de gentiane en solution hydro-alcoolique, on voit, parmi de nombreuses cellules de pus, des cocci en courtes chaînettes de cinq à six éléments. Ces organismes, traités par la méthode de Gram, restent colorés. La coloration de Ziehl sur plusieurs lamelles successives ne permet pas de déceler la présence de capsules.

Le pus de la deuxième pipette a été ensemencé en partie sur des tubes de gélose inclinée ordinaire, en partie sur des tubes de gélose de Wertheim. Au bout de vingt-quatre heures d'étuve, il a poussé des colonies que leurs caractères morphologiques et leurs propriétés ont fait reconnaître pour du *streptocoque* pyogène. La nature et le caractère virulent de ce microorganisme isolé en culture pure ont été vérifiés par l'inoculation au lapin. Au contraire, l'inoculation de ce pus à la souris est demeurée sans résultat. Il est

donc bien certain que l'organisme pathogène de cette méningite cérébro-spinale n'était pas le pneumocoque.

Cette observation est un type de méningite cérébro-spinale à streptocoque, consécutive à un foyer mal éteint mais encore virulent d'otite moyenne. Les signes et les symptômes observés dans le cours de la maladie sont de tous points comparables aux signes et aux symptômes qui caractérisent la méningite cérébro-spinale, épidémique ou non, à méningocoque.

M. Netter a présenté à la Société médicale des hôpitaux[1] les pièces provenant d'un enfant du service de M. Josias, pièces démontrant que chez cet enfant, une otite suppurée avait été la porte d'entrée de l'infection cérébro-spinale.

Vous voyez, d'après ces exemples, que la méningite cérébro-spinale peut succéder à une otite comme elle peut succéder à une pneumonie, vous allez voir maintenant qu'elle peut éclater à l'occasion d'un *traumatisme* et parcourir son évolution avec tous les signes et tous les symptômes de la méningite cérébro-spinale épidémique classique. En voici la preuve : Stadelmann a observé un homme qui plusieurs semaines après un violent traumatisme du crâne, fut pris de symptômes de méningite cérébro-spinale : frissons, céphalalgie, vomissements, raideur de la nuque, convulsions, obnubilation. Une ponction lombaire donna issue à 50 grammes d'un liquide presque purulent ; une seconde ponction pratiquée quelques jours plus tard donna encore issue à 15 grammes de liquide identique au premier. Malgré ces ponctions, les spasmes musculaires se généralisèrent, la colonne vertébrale devint raide et douloureuse. On pratiqua une troisième ponction lombaire et on retira 15 grammes de liquide moins trouble que le liquide des ponctions précédentes. Après des alternatives de mieux et de mal, l'amélioration survint. Une quatrième ponction lombaire ne donna plus issue qu'à 5 grammes de liquide limpide. La convalescence s'accentua franchement et aboutit à la complète guérison.

1. Séance du 13 mai 1898.

L'examen bactériologique du liquide rachidien décela la présence de grosses bactéries très mobiles.

Au sujet de ce cas rapporté par Stadelmann, Frankel raconta qu'il venait d'observer un jeune garçon de six ans chez lequel une méningite cérébro-spinale à méningocoques de Weichselbaum succéda immédiatement à un traumatisme. Pour expliquer la pathogénie de cette méningite cérébro-spinale, Frankel admet qu'à la suite du traumatisme, le méningocoque qui avait pour habitat les voies aériennes supérieures a émigré dans les cavités craniennes [1]. Quelle que soit l'explication de ces faits et quelle que soit l'opinion adoptée au point de vue de la migration et de l'exaltation de virulence de microbes pathogènes, il n'en est pas moins vrai que, cliniquement, on peut observer la méningite cérébro-spinale à la suite d'un traumatisme.

M. Guibal vient de publier un cas de méningite cérébro-spinale à streptocoques et à staphylocoques chez un sujet atteint de *mal de Pott* fistuleux [2]. Il s'agit d'une fillette atteinte de gibbosité dorsale avec paraplégie spasmodique et paralysie des sphincters. Un jour, l'enfant est prise de forte fièvre, de vomissements, de céphalalgie et d'hyperestésie généralisée à tout le corps. Le ventre est dur et rétracté. Les jours suivants, raideur de la nuque, paralysie de la moitié gauche de la face et du bras gauche, somnolence et coma terminé par la mort. A l'autopsie, on trouve une méningite purulente cérébro-spinale. Les recherches bactériologiques décèlent la présence du *streptocoque* et du *staphylocoque*. Il est probable que l'infection s'est faite par un abcès fistuleux qui existait au contact de la dure-mère médullaire.

Les méningites cérébro-spinales à pneumocoques, à streptocoque, à staphylocoque, ne sont pas seulement consécutives à des lésions préexistantes (pneumonie, otite, suppurations osseuses, etc.), elles peuvent être primitives, à

1. *Société de médecine interne de Berlin*, séance du 19 mai 1899.
2. *La Presse médicale*, 16 septembre 1899.

[illegible] méningites à méningocoque. En voici des [illegible]

[illegible] de méningite cérébro-spinale primitive publié [illegible] et Netter, c'est le *staphylococcus aureus* qui [illegible] pathogène de la maladie. Voici le fait : un [illegible] ans entre dans le service de M. Josias, ayant [illegible] jours des maux de tête, de la fièvre et de la [illegible] Les jours suivants apparaissent de nouveaux [illegible] vomissements, douleurs de la nuque, paralysie [illegible] membres droits et du facial inférieur du même côté. A [illegible] ont suite la raideur de la nuque et du tronc [illegible], du strabisme convergent, de la rétention [illegible] On note une éruption d'herpès autour des lèvres. [illegible] malade s'émacie, les yeux s'excavent. M. Netter fait [illegible] lombaire et recueille du liquide purulent. L'enfant [illegible] dans le coma.

[illegible] autopsie, on trouve une méningite cérébro-spinale. [illegible] bactériologiques ont été faites par M. Netter : [illegible] culture sur les différents milieux établit qu'il s'agit du [illegible] pyogenes aureus, à l'état de pureté, avec ses [illegible] normaux, aussi bien sur bouillon que sur gélose, [illegible]

[illegible] même séance de la Société médicale des hôpi- [illegible] rappelle qu'il a communiqué en 1890 et [illegible] cas de méningite cérébro-spinale, causée par [illegible] que lore, « sans qu'on ait pu trouver chez les [illegible] suppuré qui pût être considéré comme [illegible] infection staphylococcique. » Il s'agissait donc, [illegible] cas de MM. Netter et Josias, de méningite [illegible] primitive staphylococcique.

[illegible] voyez, Messieurs, que la méningite céré- [illegible] seulement pour agent pathogène le ménin- [illegible] cérébro-spinale peut se faire à la faveur [illegible] multiples, elle peut être primitive ou consé-

[illegible] cérébro-spinale suppurée due au staphylococcus pyo- [illegible] *des hôpitaux*, séance du 5 mai 1899.

cutive à une otite, à une pneumonie, à une coqueluche, à une grippe, à un traumatisme, à un mal de Pott.

Sur 21 cas de méningites cérébro-spinales observées depuis le commencement de 1899, M. Netter répartit ainsi sa statistique[1] :

7 fois le pneumocoque;
6 fois le diplocoque de Weichselbaum (méningocoque);
4 fois le streptocoque dérivé du pneumocoque;
3 fois le streptocoque pyogène ;
1 fois le staphylocoque.

Ajoutez encore les méningites cérébro-spinales à bacille tuberculeux, à bacille d'Eberth, à infections associées et vous conviendrez que la question s'est singulièrement élargie.

En somme, nous voici fixés sur la pathogénie des méningites cérébro-spinales; grâce aux observations que je viens de vous soumettre et dans lesquelles nous allons pouvoir puiser des documents à pleines mains, il nous sera facile, à la prochaine séance, d'entreprendre dans son ensemble l'étude de la méningite cérébro-spinale.

1. *Société de biologie,* séance du 17 juin 1899.

DIX-SEPTIÈME LEÇON

LES MÉNINGITES CÉRÉBRO-SPINALES

MESSIEURS,

Les observations que je vous ai citées à notre dernière séance vous ont démontré que la méningite cérébro-spinale ne forme pas une entité morbide aussi nettement définie que certaines maladies spécifiques, la fièvre typhoïde par exemple. Le « typhus cérébro-spinal » peut être morcelé en plusieurs variétés. Dans une de ses variétés, qui est la plus importante, surtout en temps d'épidémie, le méningocoque de Weichselbaum paraît être l'agent spécifique, c'était le cas pour nos deux malades. Mais dans les autres variétés, abstraction faite de toute question d'épidémicité, lésions et symptômes sont sous la dépendance d'agents pathogènes d'espèces différentes : pneumocoque, streptocoque, staphylocoque, etc.

Ces méningites pneumococcique, streptococcique, staphylococcique, peuvent être primitives, à l'égal du type méningococcique, elles peuvent être secondaires, c'est-à-dire tributaires de lésions préexistantes. Quelle que soit la voie de pénétration de l'agent infectieux, sa diffusion à l'axe cérébro-spinal crée la méningite cérébro-spinale, le

tableau clinique est identique, ou peu s'en faut; seule la pathogénie est différente.

Un même agent pathogène peut, suivant le cas, limiter son action à l'encéphale ou envahir l'axe cérébro-spinal tout entier. Une même lésion préexistante peut être l'origine d'une infection qui se cantonne au cerveau ou qui se diffuse à l'axe cérébro-spinal dans son ensemble. Ainsi, à côté des faits où l'otite suppurée ne détermine que des accidents cérébraux, il en est d'autres où elle provoque une infection cérébro-spinale généralisée; à côté des faits où le mal de Pott ne détermine que des accidents médullaires, il en est d'autres où il est l'origine d'une infection de tout l'axe cérébro-spinal; à côté des faits où la pneumonie n'engendre qu'une méningite cérébrale, il en est d'autres où elle est suivie de méningite cérébro-spinale; à coté des faits où une tare tuberculeuse, avérée ou cachée, détermine une méningite cérébrale, il en est d'autres où elle est l'origine d'une infection tuberculeuse de tout l'axe cérébro-spinal.

Je répète donc qu'il n'y a pas seulement « une méningite cérébro-spinale », il y a « des méningites cérébro-spinales ». Elles sont distinctes quant à leur pathogénie, mais leur description ne saurait être scindée. Cliniquement, toutes les méningites cérébro-spinales se ressemblent à quelques nuances près : mêmes symptômes, même marche, foudroyante, rapide, ou lente; mêmes anomalies, mêmes formes frustes et atténuées. Ces notions générales étant posées, abordons la description de la maladie.

Le début de la méningite cérébro-spinale est habituellement brusque et fébrile, avec ou sans frissons; peu ou pas de prodromes, on est souvent frappé en pleine santé; tel individu bien portant la veille est atteint soudainement par le mal, surtout en temps d'épidémie. En quelques heures, la température atteint 39 et 40 degrés.

La céphalalgie est presque toujours le premier signal de la maladie; frontale ou occipito-frontale, gravative ou lancinante, cette céphalalgie devient rapidement intense, parfois atroce comme chez notre premier malade qui poussait des

cris hydrencéphaliques. Le mal de tête est souvent accompagné de douleurs à la nuque, au dos, aux membres, aux jointures. Dans quelques cas, nous le verrons dans un instant, les douleurs articulaires ont une telle importance que la maladie rappelle un peu l'arthrite rhumatismale aiguë.

Des vomissements alimentaires, bilieux, verdâtres, apparaissent habituellement dès la première phase de la méningite, ils se répètent coup sur coup et se font sans efforts, sous forme de régurgitation. Vous vous rappelez que notre premier malade fut pris, à son arrivée dans notre service, de plusieurs vomissements porracés. La diarrhée est l'exception, la constipation est la règle ; le ventre est dur et rétracté.

Dès le premier jour, parfois dès les premières heures, survient un signe de grande importance : la contracture douloureuse des muscles de la nuque avec renversement de la tête en arrière. Cette contracture du cou, « cette crampe de la nuque », fait rarement défaut ; elle manquait cependant dans quelques-unes des observations citées par M. Netter. La contracture douloureuse atteint également les muscles du dos ; il est des cas où le tronc est incurvé en arrière et immobilisé sous forme d'opisthotonos. Parfois on observe des contractures partielles et douloureuses aux muscles des bras et des jambes.

On voit assez fréquemment des paralysies, complètes, ou incomplètes, dès le début de la maladie, comme chez notre premier malade, ou dans le courant des premiers jours : hémiplégie de la face, hémiplégie des membres, paralysie des muscles de l'œil (strabisme), paralysie des sphincters (incontinence d'urine).

La photophobie, l'hyperesthésie sont notées dans bon nombre d'observations. La raie méningitique (signe de Trousseau) s'obtient facilement. Le signe de Kernig, sur lequel je reviendrai dans un instant, ne manque pour ainsi dire jamais.

Parfois, dès la première phase de la méningite cérébro-spinale, le malade prostré, anéanti, répondant mal aux questions qu'on lui adresse, a les apparences d'un typhique. Tel était l'état de notre second malade, bien qu'il ne fût qu'au

premier jour de sa méningite. La respiration est souvent haletante, irrégulière, à type de Cheyne-Stokes et l'auscultation des poumons est rendue fort pénible par les difficultés qu'on éprouve à mouvoir le malade raidi par des contractures douloureuses. Les battements cardiaques sont souvent irréguliers.

On observe assez fréquement, comme chez notre premier malade, une éruption érythémateuse, plus ou moins généralisée, accompagnée ou non de purpura et de pétéchies. L'herpès est signalé dans bon nombre de cas; notre premier malade avait un groupe de vésicules d'herpès à la lèvre inférieure; un malade de MM. Troisier et Netter « avait des groupes d'herpès autour des lèvres et sur l'amygdale gauche »; un malade de MM. Josias et Netter avait une « éruption d'herpès autour des lèvres »; dans l'épidémie récente de Bayonne, « l'herpès s'est montré chez presque tous les malades, on l'a même vu au tronc ».

Les symptômes d'excitation, délire, agitation, cris et gémissements, sont souvent suivis de symptômes de dépression, le malade restant dans le décubitus dorsal ou dans le décubitus latéral, « en chien de fusil », dans un état de prostration voisin du coma. Bien que très grave, la méningite cérébro-spinale se termine quelquefois par la guérison, nous en avons eu un exemple que je vous ferai connaître dans un instant. Quand la mort survient, c'est dans le coma, comme chez notre premier malade, ou après des convulsions épileptiformes, comme chez le second.

Tel est, rapidement esquissé, le tableau habituel de la méningite cérébro-spinale; c'est en un mot le tableau de la méningite cérébrale auquel s'adjoignent des symptômes médullaires que je n'ai fait que vous indiquer, avec intention, et sur lesquels je vais revenir.

Au cours de nos observations, vous m'avez entendu parler du « signe de Kernig ». Comme il s'agit là d'un signe de premier ordre, dont l'importance est grande au point de vue du diagnostic, il me paraît utile d'y insister. Je n'ai du reste qu'à me reporter à l'étude complète et détaillée qui en a été

faite par M. Netter[1]. Qu'est-ce donc que le *signe de Kernig?* Ce signe, découvert en 1882 par Kernig, médecin russe, est un phénomène qu'on peut provoquer chez les gens atteints de méningite cérébro-spinale et que vous avez constaté chez nos deux malades.

Voici en quoi il consiste : tant que le malade est dans le décubitus dorsal, vous pouvez étendre ses jambes et les

maintenir étendues sans rencontrer la moindre résistance musculaire. Mais faites asseoir le malade (ce qui est parfois pénible à cause de la raideur douloureuse des muscles de la nuque et du dos), vous voyez aussitôt les jambes se fléchir sur les cuisses et les cuisses se fléchir sur le tronc; autrement dit, pendant qu'on l'assied, le malade, par un mouvement involontaire, ramène à lui les jambes et les cuisses. Ce mouvement involontaire est le résultat d'une contracture de flexion qui n'existe pas, je vous le répète, tant que le malade est allongé dans son lit; mais dès qu'on le redresse pour le faire asseoir, les jambes se fléchissent, les genoux s'élèvent et une forte pression sur les genoux peut à peine

(1) Netter. Diagnostic de la méningite cérébro-spinale (signe de Kernig, ponction lombaire). *La Semaine médicale*, 27 juin 1898.

s'opposer à ce mouvement et maintenir les jambes dans l'extension. Faites la contre-expérience, replacez le malade dans le décubitus dorsal, la contracture de flexion cesse aussitôt et les jambes s'étendent. Tel est le signe de Kernig; sans qu'on en puisse expliquer le mécanisme, il est certain qu'il témoigne de la participation des *méninges médullaires* au processus.

La planche ci-contre vous représente l'attitude d'un de nos malades au moment où on provoquait chez lui le signe de Kernig : jambes et cuisses fléchies, genoux saillants. Remarquez en même temps la cambrure de la nuque et du dos, qui s'est accentuée dans la position assise.

Le signe de Kernig manque rarement dans les méningites cérébro-spinales. Il a été contrôlé par Bull (de Christiania), Henoch (de Berlin), Friis (de Copenhague), et M. Netter, qui a rassemblé tous ces documents, l'a constaté dans 23 cas, qui se résument ainsi : 12 méningites cérébro-spinales épidémiques (6 à la période d'état; 4 formes frustes, 2 en voie de convalescence); 8 méningites tuberculeuses, 3 cas de méningites mixtes (association du méningocoque et du bacille tuberculeux). « Le signe dont il s'agit, persiste chez les convalescents un temps plus ou moins long. Kernig et Henoch l'ont vu après deux mois et demi. Nous l'avons également noté chez des sujets convalescents ou guéris; il permet donc un diagnostic rétrospectif et il a une valeur non moindre pour déceler les formes frustes de la maladie » (Netter).

Il est un mode d'investigation fort utile au diagnostic de la méningite cérébro-spinale, je veux parler de la *ponction lombaire*, bien étudiée par M. Netter.

En 1890, Quincke (de Kiel) eut l'idée de pratiquer, à la partie inférieure de la colonne lombaire, la ponction de l'espace sous-arachnoïdien, pour combattre l'excès de tension du liquide céphalo-rachidien. Il conseille de diriger l'aiguille entre les lames de la troisième et quatrième vertèbre lombaire, à travers l'espace qui existe un peu en dehors de la ligne médiane. L'aiguille rencontre le liquide céphalo-rachidien à 2 centimètres de profondeur, chez l'enfant; à 4 ou

5 centimètres, chez l'adulte. Dès que l'aiguille a pénétré dans l'espace sous-arachnoïdien, le liquide s'écoule tantôt goutte à goutte, tantôt en un jet assez abondant. On retire ainsi quelques grammes de liquide ; il est même prudent de ne pas dépasser la dose de 15 à 20 grammes, des accidents de paralysie et même la mort pouvant être la conséquence d'une extraction trop abondante du liquide.

Le liquide retiré par la ponction est tantôt limpide, tantôt trouble. Il peut être limpide et contenir néanmoins les agents pathogènes. Quand le liquide est trouble, il suffit de le laisser au repos dans le tube et il s'éclaircit pendant qu'un petit culot se forme au fond du tube. Les ensemencements faits avec le liquide de la ponction permettent de déceler la nature des microbes pathogènes.

En résumé, l'étude moderne des méningites cérébro-spinales s'est enrichie de deux signes nouveaux : le signe de Kernig (contracture de flexion crurale, le malade étant assis), et le signe de Quincke (ponction lombaire). Ces deux signes ont une importance prépondérante dans les cas où le diagnostic est incertain. Je vais vous le démontrer.

Le *diagnostic* de la méningite cérébro-spinale est parfois fort compliqué. Dans quelques cas, rares il est vrai, elle simule un rhumatisme articulaire, les arthropathies prennent une importance insolite. En voici des exemples[1] : Un homme de quarante-deux ans, ayant eu antérieurement deux attaques de rhumatisme articulaire aigu, entre à l'hôpital Sainte-Antoine, service de M. Galliard, pour des douleurs très vives au niveau de la masse sacro-lombaire gauche et de l'articulation sacro-iliaque du même côté. La fièvre est élevée, la température avoisine 40 degrés. Ne trouvant pas d'autres symptômes notables, on fait le diagnostic de « rhumatisme de l'articulation sacro-iliaque gauche, lumbago rhumatismal ». Pas de blennorragie. On prescrit la salicylate de soude. Huit jours plus tard apparaissent les symptômes de méningite : céphalalgie, délire, strabisme, raideur des

1. Gaillard. *Société médicale des hôpitaux*, séance du 20 mai 1898.

muscles de la nuque. Les événements se précipitent et le malade succombe. A l'autopsie, on constate une méningite à pneumocoques.

A l'occasion de ce cas, M. Merklen se demande si l'un de ses malades, atteint d'accidents cérébraux graves suivis d'arthropathies pseudo-rhumatismales, n'était pas atteint de méningite cérébro-spinale.

M. Netter revenant sur la question des arthropathies, parle d'un malade qui, dans le cours de sa méningite cérébro-spinale, avait eu des douleurs du coude droit. A l'autopsie, on recueillit dans la jointure un liquide louche contenant du méningocoque. Chez un malade de Frentz, on trouva également du méningocoque dans le liquide purulent d'une arthrite du cou-de-pied. Dans l'épidémie récente de Bayonne « les complications articulaires sont fréquemment notées ».

Dans quelques circonstances, la méningite cérébro-spinale revêt l'apparence de la fièvre typhoïde ataxo-adynamique : fièvre, céphalalgie, photophobie, symptômes d'excitation, délire, des symptômes de dépression, somnolence, torpeur, coma, sont autant de symptômes qui peuvent exister dans les deux cas, et on se demande si le malade est atteint de méningite cérébro-spinale à forme typhoïde, ou de fièvre typhoïde à forme méningitique. En pareille circonstance, il faut s'adresser, d'une part, à la réaction de Widal (l'agglutination étant en faveur de la fièvre typhoïde), et d'autre part, au signe de Kernig et à la ponction lombaire qui donnent, sur l'existence de la méningite cérébro-spinale, de précieux renseignements. Grâce à ces moyens, on arrive au diagnostic; toutefois, il faut compter avec les cas où le séro-diagnostic est un peu lent à apparaître, il faut également tenir compte des cas où la méningite survient chez un individu ayant eu la fièvre typhoïde et dont le sérum a conservé le pouvoir agglutinant; il faut, enfin, ne pas oublier que fièvre typhoïde et méningite cérébro-spinale peuvent coexister chez le même malade.

A ce sujet, laissez-moi vous faire part des observations suivantes : il y a quelques mois, un de nos collègues est pris de symptômes qui pouvaient s'appliquer tout aussi bien à la

grippe qu'à la fièvre typhoïde ou à la méningite. Après une phase indécise, l'apparition tardive des taches rosées lenticulaires et le séro-diagnostic permettent de préciser le diagnostic de fièvre typhoïde; mais notre collègue avait également des symptômes de méningite cérébro-spinale, y compris le signe de Kernig. Nous avons eu le bonheur de le voir guérir. Mais faut-il admettre, dans ce cas-là, que le signe de Kernig était dû à la fièvre typhoïde seule, ce qui va à l'encontre de tout ce que nous savons, ou bien peut-on supposer que la fièvre typhoïde était compliquée de méningite cérébro-spinale? Cette dernière hypothèse n'est pas inadmissible, car cette association a été contrôlée, ainsi que le prouve le fait suivant :

Un jeune garçon arrive dans le service de M. Netter, avec tous les symptômes d'une fièvre typhoïde au second septenaire : aspect typhique, sécheresse de la langue, ventre météorisé, diarrhée, rate volumineuse, taches rosées lenticulaires, râles sibilants dans les deux poumons, urine albumineuse et riche en indican, température à 40 degrés. La recherche de la réaction de Widal montre une agglutination à plus de 100. Ce malade ne présentait aucun symptôme méningitique (ni délire, ni contractures douloureuses, ni phénomènes paralytiques et convulsifs). Et cependant on constatait chez lui le signe de Kernig. C'était à croire que le signe de Kernig pouvait être tributaire de la fièvre typhoïde. Le malade fut traité par les bains froids et succomba brusquement après sept jours de traitement.

A l'autopsie, on trouva des lésions de fièvre typhoïde : perforation intestinale, ulcérations des plaques de Peyer, ramollissement des ganglions mésentériques, tuméfaction de la rate. La culture décela la présence du bacille d'Eberth dans la rate et dans les ganglions. Donc le malade avait bien eu la fièvre typhoïde, *mais il avait eu également une méningite cérébro-spinale;* on trouvait, en effet, des traînées purulentes au cerveau et à la moelle, avec accumulation de sérosité au niveau de la queue de cheval. La culture montra en ces points l'existence du staphylococcus pyogenes au-

reus, en même temps que le bacille d'Eberth[1]. Ainsi se trouvait expliquée l'existence du signe de Kernig; la méningite cérébro-spinale et la fièvre typhoïde avaient évolué en même temps.

Le diagnostic entre la méningite tuberculeuse et la méningite cérébro-spinale est parfois hérissé de difficultés. Ce diagnostic a son importance, car la méningite tuberculeuse est fatalement mortelle, tandis que les méningites cérébro-spinales non tuberculeuses sont assez fréquemment curables. A ne s'en tenir qu'aux descriptions classiques, la différence est grande entre la méningite cérébrale tuberculeuse et les méningites cérébro-spinales non tuberculeuses; la première, dit-on, est généralement précédée de prodromes, tandis que les autres ont un début soudain; cela est habituellement vrai; il est néanmoins des cas (vous venez d'en voir un dans le service) où la méningite tuberculeuse éclate brusquement, et, d'autre part, il ne manque pas d'observations (M. Netter en a rapporté) où les méningites cérébro-spinales non tuberculeuses sont précédées de prodromes et évoluent en plusieurs poussées qui font espérer la guérison. Les méningites non tuberculeuses, dit-on, par leur localisation à la convexité du cerveau provoquent des symptômes, tels que paralysies et convulsions localisées, qui témoignent de la nature du mal; c'est vrai, mais pareilles localisations, hémiplégie de la face ou d'un membre, épilepsie partielle, existent également au cas de méningite tuberculeuse. Le signe de Kernig, a-t-on dit, n'existe pas dans la méningite tuberculeuse; oui, quand la méningite est purement cérébrale; en deux ans, M. Marfan m'a dit n'avoir pas trouvé une seule fois le signe de Kernig chez les jeunes enfants de son service atteints de méningite tuberculeuse; mais que la méningite tuberculeuse se diffuse aux méninges spinales, les symptômes médullaires s'ajoutent aux symptômes cérébraux, et le signe de Kernig apparaît; ce signe a été signalé par M. Netter dans des méningites tuberculeuses

1. Netter. *Société médicale des hôpitaux*, séance du 22 juillet 1898.

cérébro-spinales. Ce n'est donc pas la présence ou l'absence du signe de Kernig qui peut trancher le diagnostic entre une méningite tuberculeuse ou non tuberculeuse.

On a pensé que l'examen bactériologique du muco-pus nasal pourrait éclairer le diagnostic dans les cas difficiles. Scherer ayant trouvé le diplococcus de Weichselbaum dans dix-huit cas de méningite cérébro-spinale épidémique, cet auteur attribue à cette recherche une grande valeur diagnostique. Pour si intéressant que soit ce fait, il ne faut pas en exagérer l'importance, d'abord parce que les méningites cérébro-spinales peuvent être produites par des agents autres que le méningocoque, et ensuite parce que le méningocoque peut manquer dans les fosses nasales, au cas de méningite méningococcique de Weichselbaum. Ce n'est donc pas la présence ou l'absence du méningocoque dans le muco-pus nasal qui permet d'affirmer que la méningite est, ou n'est pas, tuberculeuse.

L'examen bactériologique du sang peut éclairer le diagnostic. Trois fois M. Netter a constaté le méningocoque dans le bacille ensemencé avec le sang recueilli pendant la vie chez des malades atteints de méningite cérébro-spinale; mais l'absence de méningocoque ne suffit pas à faire admettre l'existence de la méningite tuberculeuse.

Tous ces moyens de diagnostic ont leur importance, ils nous donnent parfois satisfaction, mais parfois aussi ils ne suffisent pas, et nous ne savons pas si la méningite est ou n'est pas tuberculeuse. Reste la ponction lombaire. Le liquide céphalo-rachidien retiré par ponction lombaire permet la recherche de l'agent pathogène, soit par examen direct, soit après ensemencement. Quand on constate la présence du méningocoque, du pneumocoque, du streptocoque, on est à peu près fixé sur la nature de la maladie. Je dis qu'on est « à peu près » fixé sur la nature de la maladie, mais on ne l'est pas complètement, car la méningite cérébro-spinale peut être tuberculeuse, que le liquide ensemencé reste stérile, ou que l'ensemencement dénote une association microbienne. Ces deux hypothèses ont été vérifiées par M. Netter qui, sur dix méningites tuber-

culeuses ponctionnées pendant la vie, a constaté que le liquide ensemencé est resté stérile six fois et qu'il y a eu trois fois développement de staphylocoques. « La constatation de ces derniers microbes, ajoute M. Netter, n'exclut pas le diagnostic de méningite tuberculeuse. »

En somme, tous les moyens de diagnostic que nous venons de passer en revue rendent de réels services, mais dans quelques cas un doute subsiste relativement à la nature tuberculeuse de la méningite. Ce doute peut-il être levé?

Oui, grâce aux recherches de MM. Bezançon et Griffon, qui ont obtenu la culture du bacille de la tuberculose sur sang gélosé. La première application de ce procédé au diagnostic de la méningite tuberculeuse a été faite sur un malade de notre service par mon interne M. Griffon. Voici le compte rendu qui en a été fait à la Société de biologie [1].

« Les résultats obtenus en cultivant le bacille de la tuberculose sur le *sang gélosé*, milieu dont nous avons donné ici [2] le mode de préparation, devaient nous engager à ensemencer sur ce milieu si favorable divers liquides pathologiques, dont l'observation clinique permet de soupçonner la nature tuberculeuse. Déjà, en cultivant avec succès l'épanchement sérofibrineux de la pleurésie aiguë [3], nous avons pu réaliser ce désideratum. Il était intéressant d'appliquer la même méthode de diagnostic bactériologique à d'autres sérosités, et, en particulier, au liquide céphalo-rachidien des malades atteints de méningite, liquide qu'on se procure si aisément par la ponction lombaire.

« Nous avons pu mettre ce projet en pratique, dans un cas de méningite tuberculeuse de l'adulte, du service de M. le professeur Dieulafoy. La ponction lombaire avait permis de

1. Bezançon et Griffon. Culture sur sang gélosé du liquide recueilli par ponction lombaire dans la méningite tuberculeuse. *Soc. de biologie*, séance du 24 juin 1899.

2. Bezançon et Griffon. Culture du bacille tuberculeux sur le sang gélosé, *Comptes rendus de la Société de biologie*, 4 février 1899.

3. Bezançon et Griffon. Constatation du bacille tuberculeux dans l'épanchement sérofibrineux de la pleurésie franche, par la culture directe du liquide sur le sang gélosé, *Bull. et Mém. de la Société médicale des hôpitaux*, 24 mars 1899.

recueillir un liquide, d'abord transparent, non coloré, puis légèrement citrin dans les dernières gouttes. Les tubes ensemencés, portés à l'étuve à 39 degrés, présentaient au bout de quatre semaines des colonies multiples, visibles à l'œil nu, fines, moins grosses que des têtes d'épingle et contenant le bacille de Koch. Elles étaient beaucoup plus nombreuses que lorsque le liquide cultivé dans les mêmes conditions provient d'une pleurésie franche. Aujourd'hui, chaque colonie a acquis un très grand développement, et la forme sphérique, l'aspect un peu muriforme, la coloration chocolat sont caractéristiques. Un cobaye jeune, de 260 grammes, qui avait reçu, en inoculation intrapéritonéale, cinq centimètres cubes de ce même liquide céphalorachidien, était encore vivant deux mois après. Nous l'avons sacrifié : l'autopsie a décelé des lésions de tuberculose expérimentale prédominant sur les organes lymphatiques. »

Le diagnostic des méningites cérébro-spinales est donc un diagnostic à deux étapes; il ne suffit pas de savoir distinguer la méningite cérébro-spinale des grippes ou des fièvres typhoïdes qui peuvent la simuler, il faut encore faire un diagnostic pathogénique et tâcher de savoir si la lésion est, ou n'est pas, tuberculeuse. L'erreur, vous venez de le voir, n'est pas toujours facile à éviter, l'observation clinique doit ici, comme dans bien des circonstances, faire appel aux recherches de laboratoire.

Le *pronostic* des méningites cérébro-spinales doit maintenant nous occuper. Abstraction faite des tuberculeuses, toutes les autres variétés peuvent guérir, elles guérissent même dans la proportion de 15 à 40 pour 100. Dans la statistique de M. Netter « la proportion des guérisons serait à peu près de deux sur trois; chiffre bien encourageant qui montre combien il est important d'opposer les méningites non tuberculeuses aux méningites tuberculeuses[1] ». Sur nos trois malades, un a guéri, et vous allez voir dans quelles conditions. Voici son histoire : cet homme nous est conduit salle Saint-Christophe, en plein délire, le 25 février 1898. Un ami

1. Netter. *Société médicale des hôpitaux*, séance du 22 juillet 1898.

qui l'a accompagné nous raconte que la maladie s'est déclarée brusquement quatre jours avant, vers midi. Un grand frisson avec grelottement a ouvert la scène, la fièvre s'est déclarée et aussitôt est apparu un mal de tête terrible qui, pendant deux jours, a été le symptôme dominant.

Le malade, très agité et criant de douleur, ne trouvait pas un instant de repos. Au troisième jour, survient un délire violent, délire d'action, le malade se lève, vocifère, pousse des cris de terreur et profère des menaces comme s'il était en proie à des hallucinations.

C'est dans cet état qu'on le conduit à l'Hôtel-Dieu. Il a les yeux saillants, le teint animé, les lèvres trémulantes, la fièvre vive, la température voisine de 40 degrés. Il répond assez bien à nos questions; il se plaint surtout de la tête et du cou, la nuque est raide ; même raideur douloureuse aux muscles du dos et des lombes (opisthotonos de la méningite cérébro-spinale). L'auscultation ne fait rien découvrir ni aux poumons ni au cœur. La constipation est opiniâtre depuis le début de la maladie, le ventre est dur et rétracté. Le malade se plaint de douleurs dans les jambes.

L'intensité et la persistance de la céphalalgie, les contractures douloureuses de la nuque et du tronc, la constipation étaient autant de symptômes en faveur de la méningite; la brusquerie du début, l'absence de tout symptôme témoignant d'une lésion de la base de l'encéphale, l'absence de toute tare tuberculeuse antérieure chez cet homme plaidaient en faveur d'une méningite non tuberculeuse. Il était donc vraisemblable que nous avions affaire à une méningite cérébro-spinale non tuberculeuse et l'avenir devait confirmer ce diagnostic.

Les jours suivants, mêmes symptômes : fièvre très élevée, agitation, délire alternant avec quelques moments de lucidité, raideur de la nuque et du tronc, légère incurvation du cou et du rachis en opisthotonos, douleurs et contractures dans les bras, douleurs dans les jambes, constipation opiniâtre, céphalalgie atroce qui résiste à toutes les médications. Alors apparaissent, à la commissure labiale droite, des vésicules d'herpès, cet herpès souvent signalé dans les épidé-

mies, et en particulier dans notre épidémie parisienne de méningite cérébro-spinale. Nous arrivons ainsi au neuvième jour de la maladie avec persistance de tous les symptômes méningitiques et température à 40 degrés ; au délire a fait suite une torpeur voisine du coma, le malade ne répond plus aux questions qu'on lui adresse ; l'herpès labial a gagné le menton, la joue et remonte jusqu'à l'angle externe de l'œil droit.

Alors se produit une détente inespérée qui est, du reste, un des modes de guérison constatés dans la méningite cérébro-spinale. C'est une vraie défervescence brusque, comparable à celle de la pneumonie. Ainsi que vous le voyez sur la courbe ci-dessous, du soir au matin la température tombe de 40°4 à 37 degrés. Dans la matinée du dixième jour, nous trouvons le malade fort amélioré ; la céphalalgie est moindre, les contractures de la nuque et du dos sont moins douloureuses, les douleurs des membres ont disparu, la nuit s'est passée sans délire, le coma a fait place à une somnolence de bon aloi. Cette amélioration est accompagnée de vrais phénomènes de crise, sueurs, polyurie.

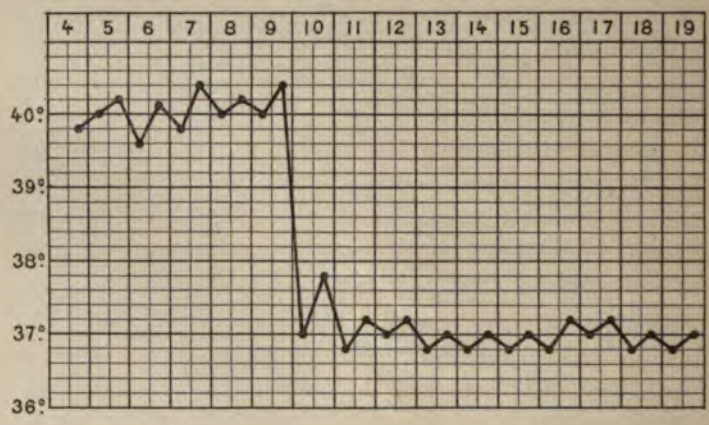

Les jours suivants, l'amélioration continue ; tous les symptômes disparaissent, et le malade quitte l'hôpital le 25 mars, en parfaite santé.

Le *traitement* de la méningite cérébro-spinale est d'autant plus important que nous sommes en face d'une maladie souvent curable et avec laquelle on peut lutter efficacement. On avait espéré, un moment, trouver dans la ponction lombaire un moyen thérapeutique; il n'en est rien; Quincke avait cru obtenir par la ponction une décompression favorable des centres nerveux. Or, l'expérience prouve que la soustraction d'une quantité trop forte de liquide céphalo-rachidien peut provoquer des accidents graves; la ponction est un excellent moyen de diagnostic, ce n'est pas un mode de traitement. Chez quelques sujets, comme chez notre premier malade, la ponction donne une détente légère et passagère, mais c'est tout; on ne peut donc pas ériger la ponction lombaire en moyen thérapeutique.

Les bains chauds ont été préconisés avec raison. Des bains à 38, 39 degrés d'une durée de 5 à 10 minutes, répétés plusieurs fois en 24 heures, donnent une certaine détente et contribuent au bon résultat. Il est nécessaire, pendant la durée du bain, de tenir sur la tête du malade des compresses d'eau froide sans cesse renouvelées. Ce qui rend difficile et pénible l'administration des bains, c'est la contracture douloureuse des membres, de la nuque et des lombes. Il est déjà difficile d'asseoir le malade dans son lit pour l'ausculter, à plus forte raison est-il difficile de le maintenir dans un bain.

La céphalalgie, le délire doivent être combattus par les émissions sanguines, sangsues derrière les oreilles et à la nuque; ventouses scarifiées le long du rachis; on peut répéter tous les jours ces émissions sanguines, il est utile que le malade perde chaque fois 150 grammes de sang.

Les médicaments antispasmodiques trouvent parfaitement leur indication : le polybromure à la dose de 3 à 4 grammes par jour, le musc, à la dose de 25 à 50 centigrammes; l'antipyrine, le chloral, l'hypnal, le sulfonal, le sirop d'éther, les injections de morphine à très petite dose, 1/2 centigramme répété deux ou trois fois par jour, les infusions de tilleul et fleur d'oranger.

Je termine ces leçons par les conclusions suivantes :

1° — La méningite cérébro-spinale ne forme pas une entité morbide spécifique et indivisible à l'égal de la fièvre typhoïde. Il n'y a pas « une méningite cérébro-spinale », il y a « des méningites cérébro-spinales ». Epidémique ou non, la méningite cérébro-spinale présente de nombreuses variétés : méningite à méningocoque de Weichselbaum et méningites à pneumocoque, à streptocoque, à staphylocoque, à bacilles de Koch, à associations microbiennes y compris le bacille d'Eberth. Néammoins, la méningite cérébro-spinale épidémique à méningocoque reste le *type dominant*.

2° — Au point de vue pathogénique, il suffit que l'agent microbien, méningocoque ou autre, doué d'une virulence suffisante, ait envahi l'axe cérébro-spinal, pour que sa diffusion rende possible les lésions et les accidents de la méningite cérébro-spinale. La méningite cérébro-spinale est primitive ou secondaire : primitive, ainsi que c'est l'usage en temps d'épidémie, lorsque l'individu frappé par le mal, en pleine santé, ne présentait aucune tare pathologique pouvant servir de porte d'entrée à l'agent infectieux; secondaire, lorsque l'individu, déjà en puissance d'une tare pathologique, otite, pneumonie, mal de Pott, tuberculose, etc., offrait une porte d'entrée à l'agent infectieux.

3° — Les méningites cérébro-spinales sont différentes quant à leur pathogénie, mais elles se ressemblent toutes, à quelques nuances près, quant à leur évolution clinique.

4° — Le diagnostic de la méningite cérébro-spinale présente parfois de réelles difficultés; non seulement il faut la distinguer des maladies qui peuvent la simuler (fièvre typhoïde, grippe), mais il faut encore distinguer la méningite cérébro-spinale tuberculeuse (maladie mortelle) des autres méningites cérébro-spinales (souvent curables).

5° — Dans les cas difficiles, l'examen clinique et les recherches de laboratoire doivent être combinés en vue d'arriver à un diagnostic précis; le signe de Kernig donne des renseignements précieux; la ponction lombaire nous permet d'isoler l'agent pathogène; les cultures doivent être faites suivant les procédés que je vous ai indiqués.

DIX-HUITIÈME LEÇON

PARALYSIE FACIALE SYPHILITIQUE

MESSIEURS,

La paralysie syphilitique du nerf facial, nerf de la 7e paire, peut être précoce ou tardive; précoce, quand elle apparaît dans les premiers mois de l'infection syphilitique, à la période des accidents dits secondaires; tardive, quand elle survient des années, dix ans, vingt ans après l'infection, à la période des accidents dits tertiaires. Entre ces deux extrêmes existent tous les intermédiaires.

Occupons-nous d'abord de la paralysie faciale syphilitique *précoce*. Elle n'est pas rare, il s'en faut, et parmi les cas que j'ai observés, il en est un que je vais choisir comme type; il a été relaté dans la thèse de M. Dargaud[1]. Il s'agit d'une femme de vingt-cinq ans, entrée dans mon service au troisième mois de sa syphilis. Nous constatons une roséole maculo-papuleuse, des plaques muqueuses de la gorge et une belle pléiade ganglionnaire de l'aine. Depuis l'apparition de ces accidents secondaires, la malade se plaint de douleurs dans l'oreille et à la face du côté droit; les maux de

1. Hémiplégie faciale dans la période secondaire de la syphilis. *Thèse* de Paris, 1885.

tête sont si violents qu'elle ne peut dormir; on dirait « qu'on lui enfonce des aiguilles dans le crâne ». Elle a perdu l'appétit, elle est fatiguée, elle éprouve une telle lassitude qu'elle doit souvent garder le lit; symptômes fréquents chez la femme, au début de la syphilis, ainsi que le fait remarquer M. Fournier.

Au milieu de ces accidents secondaires, roséole, plaques muqueuses, douleurs de l'oreille et de la face (sur lesquelles j'appelle votre attention), apparaît une paralysie faciale. Un matin, au réveil, la malade s'aperçoit que sa bouche est légèrement déviée et entraînée à gauche, elle ne peut fermer l'œil droit, les larmes s'écoulent sur la joue, les douleurs d'oreille augmentent d'intensité. Quand nous examinons cette jeune femme (huit jours après le début de la paralysie), nous constatons une hémiplégie faciale droite fortement accentuée : la bouche est déviée à gauche, les plis naturels du visage et du front sont complètement effacés du côté droit, la narine droite est légèrement affaissée; l'œil droit est largement ouvert et ne se ferme qu'incomplètement, il y a épiphora; la sensation gustative est émoussée sur la moitié droite de la langue; la luette n'est pas déviée; il n'y a pas de troubles auditifs.

Je prescris aussitôt le traitement mixte : prendre tous les jours une pilule de protoiodure de mercure de cinq centigrammes et deux grammes d'iodure de potassium. Le premier résultat du traitement fut de diminuer les douleurs de tête et de supprimer l'insomnie. En dix jours, nous obtenons une amélioration très notable de la paralysie faciale, la bouche est moins déviée, l'œil se ferme beaucoup mieux, l'épiphora est insignifiant. En vingt jours, la guérison est complète, l'œil se ferme, la bouche n'est plus déviée, les douleurs de tête ont cessé, la roséole a disparu. Je suspends le traitement que je reprends quelques jours plus tard pour confirmer la guérison. En résumé : apparition du chancre vers le 1er septembre : accidents secondaires vers le 15 octobre; hémiplégie faciale le 7 novembre; guérison de la paralysie faciale et des accidents concomittants en moins de trois semaines

L'observation suivante, due à M. Bahuaud, nous montre la paralysie faciale apparaissant au vingt-sixième jour après le chancre ; elle concerne un homme atteint de chancre syphilitique induré, avec pléiade ganglionnaire à l'aine gauche[1]. Dix-huit jours après le chancre, apparaît une roséole, et huit jours plus tard, c'est-à-dire vingt-six jours après la constatation du chancre, le malade, fort effrayé, s'aperçoit que le côté gauche de la face est privé de mouvement. Il vient consulter M. Bahuaud qui constate le chancre, la pléiade ganglionnaire, la roséole syphilitique et l'hémiplégie faciale. Du côté gauche, les traits du visage sont impassibles, la joue flasque et pendante est souvent pincée entre les arcades dentaires pendant les mouvements de la parole. Les aliments séjournent entre l'arcade alvéolaire et la joue gauche. La bouche est fortement déviée et tirée en haut et en dehors. Le malade ne peut ni siffler ni retenir l'air dans sa bouche pendant des efforts d'expiration ; lorsqu'il fume, il ne peut lancer en jet la fumée ni projeter au loin la salive, comme le font les fumeurs. L'œil gauche ne se ferme pas, les mouvements de clignement sont impossibles. On ne trouve chez cet homme aucune autre cause qui puisse expliquer la paralysie faciale ; la syphilis seule peut être incriminée. Le traitement mercuriel est aussitôt institué ; on donne une pilule de protoiodure de mercure de 5 centigrammes, matin et soir. En huit jours, le malade éprouve un mieux sensible ; la déviation de la bouche est moindre, la sputation est plus facile. De jour en jour l'amélioration se prononce, en trois semaines la guérison est complète, il ne reste plus trace de l'hémiplégie faciale, la roséole a totalement disparu. Cet homme a été revu depuis par son médecin, et la paralysie n'a laissé aucune trace.

Voici une autre observation de paralysie faciale syphilitique précoce, publiée par M. Boix[2]. Un homme de trente-cinq ans, ayant eu trois mois avant un chancre syphilitique,

1. Bahuaud. Paralysie faciale syphilitique arrivant au début des accidents secondaires. *Gazette des hôpitaux*, 1863, p. 582.

2. Boix. Paralysie faciale périphérique précoce. *Archives générales de médecine*, février 1894.

entre dans le service de Hanot, avec une roséole maculo-papuleuse et un érythème de la gorge. Les jours suivants, apparaissent des douleurs au côté gauche du cou et de la nuque, et un zona se déclare dans ces régions. En même temps, on constate l'apparition d'une paralysie faciale gauche. Le malade raconte que, la veille, il a voulu fumer sa pipe, et à sa grande surprise, il ne pouvait la tenir à gauche de la bouche qu'en serrant fortement les dents. Puis, la paralysie s'est complétée, présentant tous les symptômes de la paralysie faciale périphérique, sans altération du goût et sans déviation de la luette. On a aussitôt prescrit le traitement spécifique, frictions mercurielles, et 4 grammes d'iodure de potassium. L'éruption syphilitique a disparu après la première quinzaine ; la paralysie faciale s'est améliorée plus lentement, elle était complètement guérie en deux mois.

Pour vous bien familiariser avec la paralysie faciale syphilitique précoce, je crois utile de vous donner le résumé de plusieurs autres observations, la plupart consignées dans la thèse de M. Dargaud :

Obs. Marty. — Un homme de vingt-cinq ans, atteint de chancre syphilitique avec pléiade ganglionnaire de l'aine, est pris cinq semaines plus tard de roséole et de paralysie du côté droit de la face; l'œil reste ouvert et ne peut se fermer, la narine droite ne se dilate pas, la bouche est de travers et tirée à gauche, la salive s'échappe continuellement par la commissure droite, la joue est flasque et les aliments s'accumulent derrière l'arcade dentaire.

Obs. Vidal de Cassis. — Un homme a un chancre syphilitique en février, la roséole apparaît bientôt après, et en avril, c'est-à-dire deux mois après l'infection syphilitique, se déclare une hémiplégie faciale gauche avec perte du goût sur la moitié gauche de la langue. Après huit jours de traitement mercuriel, la paralysie avait disparu.

Obs. Mauriac. — Un homme de soixante et onze ans a un chancre syphilitique fin juin; au quarantième jour apparaît la roséole, et au quarante-sixième jour survient une paralysie faciale droite. L'œil est larmoyant et reste ouvert,

la bouche est entraînée à gauche, la joue droite est flasque, la luette est déviée à gauche, le malade éprouve des douleurs vives derrière l'oreille gauche et dans la région mastoïdienne. M. Mauriac institue le traitement mercuriel. Un mois plus tard, l'hémiplégie faciale avait presque complètement disparu.

Obs. Vidal de Cassis. — Un homme de vingt-sept ans a un chancre syphilitique. Un mois plus tard apparaît la roséole et bientôt après survient une hémiplégie faciale.

Obs. Yvaren. — Un homme de trente ans a un chancre syphilitique. Quatre mois plus tard apparaît une hémiplégie faciale guérie en quelques semaines par le traitement mercuriel.

Obs. Knorre. — Un homme de trente ans a un chancre syphilitique; six semaines après apparaît la roséole, et à la septième semaine survient une hémiplégie faciale droite; forte déviation de la bouche à gauche, impossibilité de fermer l'œil droit. Cette hémiplégie guérit après six semaines de traitement mercuriel.

Obs. Lane. — Une femme porte à la lèvre un chancre syphilitique datant de deux mois, avec roséole généralisée. Au septième mois de l'infection apparaît une paralysie du côté droit du visage, la bouche est entraînée à gauche et l'œil droit ne peut se fermer. En dix-huit jours de traitement mercuriel et ioduré la paralysie était guérie.

Obs. Valot. — Une femme de vingt-quatre ans, atteinte de syphilis, a été prise de paralysie faciale droite deux mois après l'infection. La malade est traitée pendant six mois par galvanisation associée au traitement mercuriel et ioduré. La motricité est notablement améliorée, mais il y a un peu de contracture secondaire. Une autre malade de M. Valot futprise de paralysie faciale droite au sixième mois de son infection [1].

A ces observations, je peux ajouter quatre cas de Goldflam (citation de M. Boix); sept cas de Wachsmuth (citation de M. Raymond)[2], ce qui vous prouve que la paralysie faciale syphilitique est loin d'être rare.

1. Valot. *Thèse* de Paris, 1899.
2. Raymond. *Clinique des maladies du système nerveux*, Paris, 1897, p. 631.

Dans les observations de paralysie faciale syphilitique précoce que je viens de vous citer, la paralysie était unilatérale, elle n'occupait qu'une moitié du visage; il est d'autres cas où la paralysie est *double*, elle atteint les deux nerfs faciaux. En voici des exemples :

J'ai eu dans mon service, à l'hôpital Necker, un homme qui nous était arrivé au deuxième mois d'une infection syphilitique, avec une roséole papuleuse, des plaques muqueuses de la gorge et une paralysie faciale gauche. La paralysie était classique et je vous fais grâce de la description. Le malade fut mis immédiatement au traitement spécifique, pilules de protoiodure de mercure et iodure de potassium. Mais voilà qu'après une huitaine de jours, apparut une paralysie faciale du côté droit (diplégie faciale). Le visage de cet homme prit alors l'aspect étrange d'un masque sans expression, ce masque de la diplégie faciale si bien décrit jadis par notre illustre Duchenne (de Boulogne). L'amélioration se fit graduellement et la guérison survint en deux mois.

La double paralysie faciale syphilitique est connue depuis longtemps; dès 1836, Ch. Bell en rapportait un cas observé par Dupuytren en 1828.

L'observation suivante est de M. Fournier[1] : chez un homme atteint de deux chancres syphilitiques, une paralysie faciale gauche se déclare au troisième mois de l'infection : la bouche est déviée et entraînée à droite; la joue droite est flasque et s'enfle légèrement au moment de l'expiration; le malade ne peut ni siffler ni souffler; il ne peut fermer qu'à demi l'œil droit, qui reste continuellement ouvert. Deux jours après, se déclare une hémiplégie faciale droite. « La face, dit M. Fournier, offre une expression étrange d'immobilité et d'hébétude »; la gêne de la mastication est telle que les aliments s'accumulent entre les arcades dentaires et les lèvres et tombent ensuite au dehors. Le traitement mercuriel et iodure lui prescrit dès l'apparition de la paralysie. En treize jours de traitement, l'amélioration est notable, le malade peut fermer les yeux presque complètement, les mouvements

1. Thèse de M. Ludreit de la Charrière. Paris, 1861.

des lèvres sont plus faciles, les aliments sont mieux retenus dans la bouche. Après vingt-trois jours de traitement, l'amélioration est très sensible, les yeux se ferment complètement, le malade mange beaucoup plus facilement. En deux mois, « il ne reste plus trace de la paralysie faciale dont le malade a été affecté. »

Voici une autre observation de paralysie faciale syphilitique double concernant un malade de M. Bouveret[1]. Cet homme est en pleine évolution secondaire de syphilis ; il porte, à la face dorsale du prépuce, une cicatrice indurée de son chancre syphilitique et aux deux aines une pléiade ganglionnaire. Sur tout le corps existe une roséole en train de pâlir. Dans le cours de ces accidents secondaires, probablement au deuxième ou troisième mois de l'infection, est apparue une paralysie faciale gauche. Lors de l'entrée du malade à l'hôpital, la paralysie existe depuis une quinzaine de jours : impossibilité de fermer l'œil gauche et épiphora très marquée ; forte déviation de la commissure droite, immobilité et abaissement de la commissure gauche ; impossibilité de siffler. L'hémiplégie faciale gauche était en voie d'amélioration, lorsque survint une hémiplégie faciale droite ; dès lors « le masque facial est immobile ». L'amélioration survient progressivement et le malade quitte l'hôpital avant sa complète guérison.

Si je vous ai cité cette quantité d'observations, c'est que je désirais vous bien convaincre que la paralysie faciale syphilitique *précoce* ne doit pas être considérée comme une rareté. C'est par douzaines, vous le voyez, que nous comptons les cas de paralysie faciale survenant dès les premiers mois de l'infection syphilitique. Il y a longtemps que M. Fournier avait émis cette opinion qui est absolument justifiée. « Des paralysies syphilitiques secondaires, dit-il, la plus commune (et de beaucoup) est l'hémiplégie faciale : ajoutons qu'elle est aussi la plus précoce[2] ». La précocité de cet acci-

1. Commandeur. Diplégie faciale au cours de la syphilis secondaire. *La province médicale*, 13 mai 1893.

2. Fournier. *Leçons sur la syphilis*, Paris, 1873, p. 806.

dent syphilitique est en effet remarquable. En compulsant les quinze observations où la date d'apparition de la paralysie est nettement consignée, j'arrive à la répartition suivante :

La paralysie faciale est apparue, une fois au septième mois de l'infection syphilitique (observation Lane), une fois au sixième mois (observation Valot), une fois au quatrième mois (observation Yvaren), quatre fois au troisième mois (observations Fournier, Bouveret, Dieulafoy, Boix), sept fois au deuxième mois (observations Mauriac, Vidal de Cassis, Knore, Dieulafoy, Marty, Valot), une fois au premier mois (observation Bahuaut).

La dénomination de *précoce* est donc bien appliquée à cette paralysie, puisque son époque d'apparition la plus habituelle est aux deuxième et troisième mois de l'infection syphilitique et qu'elle est même survenue au premier mois. Du reste, les accidents syphilitiques, même les plus redoutables, peuvent apparaître d'une façon tout à fait précoce, dès les premiers mois de l'infection. C'est là une notion importante à connaître et que je ne manque jamais de vous signaler dès que l'occasion s'en présente. L'an dernier, dans mes leçons sur les néphrites syphilitiques[1], je vous ai cité bon nombre de cas (et vous en avez vu dans notre service), où des néphrites syphilitiques aiguës, parfois terribles et mortelles, ont apparu au quatrième mois, au troisième mois, au deuxième mois de l'infection. Il y a quelques années, lors de mon cours de pathologie sur la syphilis cérébrale[2], je vous ai cité un grand nombre d'exemples (et vous en avez vu dans le service) d'artérites cérébrales syphilitiques, survenant d'une façon précoce, quelques mois après le chancre et aboutissant à l'apoplexie et à la mort par rupture d'un anévrisme, ou à l'hémiplégie, par oblitération du vaisseau (endartérite oblitérante)

Plusieurs fois aussi, je vous ai parlé de myélites syphilitiques précoces, survenant dès la première année de l'infection et pouvant se terminer par la mort.

1. *Clinique médicale de l'Hôtel-Dieu*, Paris, 1898 : « Néphrite syphilitique et syphilis du rein », p. 242.

2. *Manuel de pathologie interne*, p. 468, 1898, 11e édition.

Vous voyez donc qu'en fait d'accidents syphilitiques « le temps ne fait rien à l'affaire », puisqu'ils peuvent éclater, graves et redoutables, à une époque très voisine de l'infection. Aussi faudrait-il en finir, une fois pour toutes, avec les vieilles nomenclatures, et ne plus se cantonner à l'étroite classification « des accidents secondaires et des accidents tertiaires ». On a l'habitude de considérer les accidents secondaires (ou précoces) comme beaucoup moins redoutables que les accidents tertiaires (ou tardifs); je viens de vous dire combien sont nombreuses les exceptions; si nombreuses, qu'on les a rangées sous la rubrique de « tertiarisme précoce » (Fournier).

Cela dit, reprenons l'histoire de la paralysie faciale syphilitique précoce. Son début est soudain, et d'emblée le nerf facial est paralysé dans toute son étendue; facial supérieur et facial inférieur. La paralysie ne s'installe pas d'une façon lente et progressive, on ne la voit pas débuter par la bouche pour gagner, le lendemain, le surlendemain ou les jours suivants, la joue et la paupière; dès son apparition, ou peu s'en faut, la paralysie occupe tout un côté du visage. Le malade s'aperçoit que sa bouche est déviée et il éprouve en même temps quelque difficulté à fermer l'œil; la salive s'écoule par la commissure labiale, pendant que les larmes s'écoulent sur la joue. En un mot, légère ou intense, la variété de paralysie qui nous occupe actuellement n'est pas progressive; d'emblée elle est générale à la façon de la paralysie faciale périphérique dite *a frigore*. Tantôt les branches superficielles du nerf facial sont seules prises, tantôt les branches profondes (intra-temporales) sont également intéressées : la perte du goût aux deux tiers antérieurs de la langue du côté paralysé (corde du tympan), la déviation de la luette (nerfs palatins), les modifications de l'ouïe (nerfs de l'appareil moteur de la chaîne des osselets) sont autant de symptômes de la paralysie faciale intra-temporale.

L'interprétation de ces paralysies faciales précoces est difficile; à quoi les attribuer? faut-il incriminer une lésion osseuse ou méningée comprimant le nerf facial à son entrée ou dans son trajet à travers l'aqueduc de Fallope? Ce

n'est pas impossible, mais ce n'est pas probable. Faut-il incriminer une lésion centrale des noyaux d'origine du nerf facial? Ce n'est guère vraisemblable, puisque le nerf est compromis d'emblée dans sa totalité, tandis que les noyaux du facial supérieur et du facial inférieur sont distincts dans le bulbe. Il est plus rationnel d'admettre ici une névrite périphérique, la toxi-infection périphérique des nerfs étant aujourd'hui bien connue.

Cette théorie, applicable à la paralysie faciale, quand elle est unilatérale, est moins admissible, dira-t-on, quand la paralysie faciale est double; dans ce dernier cas, ne peut-on pas incriminer une lésion centrale au lieu d'admettre des névrites périphériques? Je ne pense pas; d'abord la paralysie n'est pas double d'emblée; dans les trois cas que je vous ai cités, la seconde paralysie est survenue deux jours, huit jours, quinze jours après la première, et puis il est permis de supposer, en pareil cas, que la syphilis détermine deux paralysies symétriques, la *symétrie* étant assez habituelle aux allures de la syphilis. Ainsi, quand une artère sylvienne, ou autre artère de la base de l'encéphale, est atteinte d'artérite syphilitique, il n'est pas rare de trouver une lésion symétrique à l'artère du côté opposé. Quand un malade est atteint d'hémiplégie syphilitique consécutive à l'endartérite oblitérante d'une artère sylvienne, on voit parfois (j'ai observé le cas) une seconde hémiplégie (par lésion symétrique), se déclarer quelques semaines après la première. Dans un cas où Leudet put observer de près une artérite oblitérante syphilitique de l'artère temporale superficielle gauche, il constata, peu de temps après, une artérite oblitérante symétrique de l'artère temporale superficielle droite[1]. Nous avons là des exemples nombreux de symétrie syphilitique; je pense donc que la paralysie faciale devenant double à quelques jours de distance est une affaire de symétrie.

Envisageons maintenant la question à un autre point de vue. L'apparition de la paralysie faciale chez un syphilitique

1. Leudet. Congrès de Blois 1884.

n'est pas sans jeter quelque trouble chez le malade et parfois chez le médecin. On se demande si cette paralysie n'est pas le signe révélateur de lésions cérébrales plus ou moins graves. Un individu atteint quelques mois avant de chancre syphilitique se réveille un matin avec la bouche de travers et la face déviée; affolé, il court chez son médecin, il se croit menacé d'une « attaque d'apoplexie », il vient vous demander conseil; que lui répondrez-vous?

Examinez-le attentivement et vous constaterez aussitôt qu'il s'agit ici, non pas d'une paralysie du facial inférieur associée à des symptômes d'hémiplégie, mais d'une paralysie de tout le nerf facial, ce qui est absolument différent. Que la paralysie soit légère ou intense (parésie ou paralysie), le nerf facial est compromis dans toutes ses branches superficielles et parfois aussi dans ses branches profondes intratemporales. La bouche et la face sont déviées et entraînées du côté sain (territoire du facial inférieur), l'œil (du côté paralysé) reste largement ouvert, le malade ne peut arriver à le fermer complètement, le clignement ne se fait pas ou se fait mal (territoire du facial supérieur) et quelques larmes s'écoulent sur la joue. A l'examen électrique vous constatez souvent, plus ou moins accentués, les phénomènes de la réaction de dégénérescence.

Eh bien, en pareille circonstance, n'ayez aucune hésitation et portez un pronostic favorable relativement à la localisation de la lésion. Votre malade n'a à redouter ni l'hémiplégie ni l'apoplexie; sa paralysie faciale n'est pas le résultat d'une lésion cérébrale puisqu'elle est disséminée au facial supérieur et au facial inférieur, elle est périphérique, elle durera plus ou moins longtemps, mais elle n'annonce rien de mauvais. Du reste, chez cet homme, dont le nerf facial seul est compromis, l'examen le plus minutieux ne vous permet de découvrir aucune trace d'hémiplégie au bras et à la jambe; la main a conservé toute sa force, le bras n'est pas lourd et exécute facilement tous les mouvements, la démarche est naturelle, le malade ne traîne pas la jambe, il ne bronche pas en montant un escalier.

Tout autre est la paralysie faciale syphilitique qui n'atteint

que le facial inférieur; en pareil cas, la partie inférieure du visage est seule paralysée, la partie supérieure reste indemne; la bouche est déviée, la commissure labiale est entraînée par les muscles du côté sain, la joue est flasque, l'acte de siffler et de souffler est difficile ou impossible, mais les muscles qui sont innervés par le facial supérieur n'ont rien perdu de leurs fonctions, l'œil se ferme aussi bien que celui du côté opposé, il ne reste pas ouvert, le clignement est normal, il n'y a pas d'épiphora, bref le facial supérieur est indemne, le facial inférieur est seul paralysé. En pareil cas, la lésion est d'origine cérébrale; la contractilité électro-musculaire des muscles paralysés est conservée.

Du reste, examinez votre malade et vous verrez que sa paralysie n'atteint pas seulement la partie inférieure de la face; le bras et la jambe du même côté sont également paralysés; en un mot, il y a *hémiplégie*. Les symptômes de cette hémiplégie peuvent être légers ou intenses, mais pour si légers qu'ils soient, ils existent néanmoins; interrogez votre malade, il répondra qu'il a moins de force dans la main, le bras lui paraît lourd, la démarche est défectueuse; il bronche facilement en montant un escalier « et tout cela, dit-il, est survenu en même temps que la déviation de la bouche, avec quelques troubles de la parole ».

Cette dernière variété de paralysie faciale (n'intéressant que le facial inférieur) rentre dans le domaine de l'*hémiplégie syphilitique précoce*, laquelle peut survenir dès les premiers mois de l'infection. Ce qui domine ici, ce n'est pas la paralysie de la face, c'est l'hémiplégie, qui plus ou moins accentuée prend tout un côté du corps, et qui, abstraction faite de localisation, est le témoignage irrécusable d'une lésion cérébrale, dont le pronostic peut être fort grave.

Les paralysies faciales syphilitiques *précoces* se présentent donc sous deux aspects bien différents : dans le premier cas, la paralysie, plus ou moins déssiminée à toutes les branches du nerf, intéresse, à la fois, le facial supérieur et le facial inférieur; le nerf seul est en cause, le cerveau est indemne; les membres ne sont jamais paralysés, le pronostic est bénin, la maladie doit être étiquetée « paralysie faciale ou para-

lysie du nerf facial ». Dans le second cas, la maladie doit être étiquetée « hémiplégie »; la paralysie faciale n'atteint que le facial inférieur (le facial supérieur étant respecté); par contre, on constate un degré plus ou moins accentué d'hémiplégie du bras et de la jambe; la lésion est cérébrale, le pronostic est réservé, parfois très grave.

Après vous avoir parlé des paralysies faciales syphilitiques *précoces*, celles qui surviennent au début de l'infection syphilitique, je vais vous parler des paralysies faciales syphilitiques *tardives*, celles qui apparaissent des années, dix ans, vingt ans après l'infection. Dans cette forme tardive, le critérium pathogénique peut n'être pas aussi probant que dans la forme précoce : un individu vient d'avoir un chancre syphilitique; quelques semaines plus tard, apparaissent les accidents secondaires, roséole, plaques muqueuses; au milieu de ces accidents secondaires survient une paralysie de la face (sans autre cause appréciable), il est d'autant moins niable que cette paralysie est de nature syphilitique, qu'un grand nombre d'observateurs ont rapporté des cas semblables et ces cas se comptent par douzaines.

Il est difficile d'être aussi affirmatif quand la paralysie faciale est tardive, car toute paralysie survenant chez un ancien syphilitique peut fort bien n'être pas syphilitique. Cependant les observations que je vous citerai me paraissent, pour des raisons que je vous donnerai, hors de toute contestation.

Commençons par un des malades de notre service. Cet homme que je vous présente, est au n° 17 de notre salle Saint-Christophe, il a quarante-quatre ans, et exerce la profession de fleuriste. Quand il est entré à l'Hôtel-Dieu, le 3 septembre dernier, il nous a raconté qu'il était malade depuis cinq semaines. Il a d'abord éprouvé des douleurs faciales très vives sur lesquelles je reviendrai dans un instant et une huitaine de jours après, il a été pris de paralysie faciale gauche généralisée. Sa bouche était déviée et entraînée à droite vers le côté sain, la joue gauche était flasque et immobile; l'œil gauche restait continuellemet ouvert et le

clignement était impossible. A son arrivée dans notre service, nous constatons tous les symptômes de la paralysie faciale : asymétrie des deux côtés de la face; immobilité des traits du côté gauche qui contraste avec l'animation et l'expression des traits du côté droit; la joue est flasque et soulevée comme un voile inerte à chaque expiration; la bouche est fortement tiraillée à droite; dans les grandes inspirations la narine gauche ne se dilate pas. L'œil gauche est plus largement ouvert que l'œil droit, il se ferme incomplètement, le clignement est impossible, des larmes s'écoulent sur la joue. La mastication est gênée par les aliments qui séjournent entre l'arcade dentaire et la joue gauche.

Le sens du goût est atteint; une substance sapide déposée sur les deux tiers antérieurs de la moitié gauche de la langue ne détermine aucune sensation gustative. La bouche est sèche et le malade constate une diminution de la sécrétion salivaire. L'ouïe du côté gauche est émoussée. M. Lacaille constate que la réaction de dégénérescence est très accentuée.

Notre malade avait donc une paralysie faciale gauche, paralysie à forme périphérique (variété intra-temporale), atteignant presque toutes les branches superficielles et profondes du nerf facial. Cette paralysie faciale n'était accompagnée d'aucun symptôme paralytique du bras ou de la jambe, il ne s'agissait donc en rien d'une lésion cérébrale.

Je vous ai dit que, chez ce malade, la paralysie avait été précédée de douleurs faciales fort intenses, qui duraient encore lors de l'entrée à l'hôpital. Il me paraît utile d'insister sur la nature de ces douleurs, qui constituent « la paralysie douloureuse de la septième paire ». Les douleurs avaient débuté huit jours environ avant la paralysie, elles occupaient toute la moitié gauche de la face, les régions temporale, génienne, auriculaire et mastoïdienne; toutefois, vous avez pu voir que leur répartition sur la face coïncidait, non pas avec la distribution du trijumeau (nerf sensitif) mais avec la distribution du facial (nerf moteur). C'est par l'oreille que les douleurs avaient débuté et c'est dans la région auriculaire qu'elles avaient acquis leur plus forte intensité; sur

la joue et sur la tempe, le malade les comparait à une forte pression; ailleurs, surtout en avant et en arrière de l'oreille, elles reparaissent sous forme d'élancements. Bien que continues, elles revenaient par accès paroxystiques, plusieurs fois en vingt-quatre heures; la nuit, elles étaient assez intenses pour empêcher tout sommeil.

Ces douleurs sont loin d'être rares chez les gens atteints de paralysie faciale; elles étaient très vives à l'oreille et à la face du côté droit, chez la malade qui fait le sujet de notre première observation; un des malades de M. Mauriac « éprouvait des douleurs vives derrière l'oreille gauche et dans la région mastoïdienne »; j'ai vu jadis, avec Vulpian, une dame chez qui les douleurs précédèrent la paralysie faciale et persistèrent pendant six mois; j'ai eu autrefois dans mon service un jeune malade chez lequel la paralysie douloureuse de la 7e paire était accompagnée de zona, et un de mes élèves, M. Testaz, a fait sur cette forme de paralysie douloureuse une très intéressante thèse[1]. D'après Weber, les douleurs existeraient dans plus de la moitié des cas de paralysie faciale. Tantôt les douleurs précèdent la paralysie, tantôt elles éclatent avec elle et peuvent lui survivre; elles siègent de préférence à l'oreille, derrière l'oreille, à la joue, à la tempe, au front, que la paralysie soit ou non syphilitique.

Quelle interprétation faut-il donner à ces douleurs? Sont-elles dues à une névralgie du nerf trijumeau évoluant parallèlement à la paralysie du nerf facial? Faut-il admettre un retentissement sur les filets nerveux, entre autres le rameau auriculaire du pneumogastrique, qui s'anastomosent avec le facial? L'explication de ces douleurs est assez simple, depuis qu'on sait que le facial est un nerf mixte, sensitif et moteur.

Le nerf intermédiaire de Wrisberg paraît être la portion sensitive de la 7e paire. Ce nerf de Wrisberg, intermédiaire comme situation entre le facial et l'auditif, s'étend de l'émergence bulbaire de ces deux nerfs au ganglion géniculé du facial. « Sa signification est restée longtemps douteuse. A

1 Testaz. Paralysie douloureuse de la 7e paire, *Thèse* de Paris, 1887.

plusieurs reprises, anatomistes et physiologistes l'avaient considéré comme la portion sensitive du nerf facial, mais sans preuve précise, alors que Duval, en raison de ses origines centrales, le rattachait au glosso-pharyngien dont il représentait une partie détachée ou aberrante. Une série de recherches, dont les premières remontent à Sapolini, ont établi définitivement qu'il est l'équivalent d'une racine postérieure rachidienne; il est la racine postérieure du facial, dont le ganglion est le ganglion géniculé [1]. »

Ainsi se trouve expliquée la paralysie douloureuse du nerf facial. Cette forme douloureuse n'existe que dans les cas où la paralysie est d'origine périphérique ou intra-temporale, elle n'existe pas quand la paralysie, limitée au facial inférieur, fait partie d'une hémiplégie d'origine cérébrale.

Revenons à notre malade atteint de paralysie douloureuse du nerf facial. Restait à savoir quelle était la cause de sa paralysie ; pouvait-on invoquer l'étiologie banale du refroidissement? Rien ne nous y autorisait. Nous devions au contraire suspecter la syphilis, cet homme ayant eu autrefois une vérole qui fut traitée à l'hôpital, en Algérie, pendant son service militaire. Dans cette hypothèse, je prescrivis sans tarder les injections de biiodure d'hydrargyre et le résultat a été vraiment remarquable. N'oubliez pas que chez cet homme les douleurs faciales étaient si vives la nuit que tout sommeil était impossible. Dès la cinquième injection, les douleurs disparaissaient et l'insomnie cessait. En même temps, les symptômes paralytiques s'amendaient rapidement, la déviation de la bouche était moindre, l'occlusion de l'œil était possible, le sens du goût reparaissait sur sa langue. A la quinzième injection, la guérison était complète. La réaction de dégénérescence très accusée avant le traitement avait presque disparu, elle n'existait plus six semaines plus tard.

L'efficacité du traitement mercuriel et la rapidité d'action de ce traitement seraient suffisantes à démontrer chez ce malade la nature syphilitique de la paralysie, mais en faveur

1. Poirier. *Traité d'anatomie humaine*, t. III, 2e fascicule, p. 501.

de cette opinion j'ai d'autres arguments à faire valoir. Trois mois plus tard, cet homme nous est revenu complètement guéri de sa paralysie de la 7e paire, mais atteint cette fois de paralysie de la 3e paire avec céphalée. Vous savez combien est fréquente la paralysie syphilitique du moteur oculaire commun. Le malade a été soumis de nouveau aux injections mercurielles et nous avons triomphé de sa paralysie de la 3e paire comme nous l'avions guéri de sa paralysie faciale. Il a quitté l'hôpital et il est revenu deux mois après, ayant une céphalée violente, sans qu'il restât la moindre trace de ses paralysies. Nous l'avons encore soumis au traitement mercuriel et la céphalée a disparu. Voilà donc un cas de paralysie faciale syphilitique *tardive* que nous allons étudier comparativement à la paralysie faciale syphilitique *précoce*.

Que savons-nous de la paralysie faciale syphilitique *tardive?* Nous devons la diviser, elle aussi, en deux variétés : à la première variété appartient la paralysie faciale proprement dite, intéressant le nerf dans son ensemble, facial supérieur et facial inférieur, les membres étant absolument indemnes de toute paralysie; à la deuxième variété appartient la paralysie du facial inférieur associée à une paralysie plus ou moins complète des membres; en un mot, il s'agit d'*hémiplégie* comprenant les membres et la partie inférieure de la face.

Eh bien, dans ses formes tardives, la paralysie faciale est rarement généralisée à tout le nerf, contrairement à ce que nous savons de la forme précoce. Habituellement, la paralysie faciale syphilitique *tardive* « n'est à vrai dire que l'expression préalable d'une hémiplégie totale; c'est, en termes techniques, *un segment d'hémiplégie dissociée* » (Fournier)[1]. En somme, il s'agit, en pareil cas, d'une hémiplégie à laquelle participe le facial inférieur. Un malade vient se plaindre à vous d'un léger embarras de la parole, d'une distorsion des traits, la bouche est déviée, il se demande « s'il n'a pas eu une attaque ». Examinez-le avec soin, vous verrez que le facial supérieur est libre, l'œil se

1. Fournier. *La syphilis du cerveau*. Paris, 1869, p. 402.

ferme bien, le clignement est normal, les larmes ne s'écoulent pas sur la joue; par contre, il existe des symptômes d'hémiplégie des membres, la main est maladroite, elle serre mal, le bras est lourd, la jambe traîne un peu, en un mot, il y a « *hémiplégie* », il y a lésion cérébrale. En pareille circonstance, le pronostic doit être réservé; il comporte toujours une certaine gravité, tandis que la gravité est nulle au cas de paralysie faciale périphérique.

Je termine cette étude par les conclusions suivantes :

1° Il est assez fréquent d'observer la paralysie du nerf facial dans les premiers mois de l'infection syphilitique. C'est la forme *précoce* de la paralysie faciale syphilitique. Son apparition coïncide souvent avec l'éclosion des accidents secondaires habituels, roséole, plaques muqueuses.

2° Les symptômes de cette paralysie ne diffèrent en rien de la paralysie faciale dite *a frigore*. D'emblée, elle se diffuse à toutes les branches du facial, facial supérieur, facial inférieur, y compris parfois les branches profondes (variété intratemporale). La paralysie est indolore ou douloureuse, tantôt légère, tantôt intense. La réaction de dégénérescence existe ici, avec toutes ses nuances comme dans la paralysie faciale vulgaire.

3° La paralysie faciale syphilitique est parfois double. Les deux nerf faciaux ne sont pas pris en même temps; la paralysie de l'un précède de quelques jours ou de quelques semaines la paralysie de l'autre.

4° Dans un autre ordre d'idées rentre la paralysie syphilitique précoce limitée au facial inférieur. En pareille circonstance, il s'agit d'une hémiplégie syphilitique précoce, plus ou moins accentuée, à laquelle participe le facial inférieur.

5° La paralysie faciale syphilitique *tardive* est celle qui survient aux époques éloignées de l'infection. Ici encore la même division doit être faite; tantôt, il s'agit de paralysie faciale proprement dite, le nerf facial étant intéressé dans toutes ses branches, à la façon de la paralysie périphérique; tantôt, il s'agit d'hémiplégie syphilitique tardive à laquelle participe le facial inférieur.

6° Les paralysies faciales syphilitiques périphériques, précoces ou tardives, n'ont pas la gravité des paralysies syphilitiques d'origine centrale, associées à l'hémiplégie.

7° La syphilis entre pour une large part dans l'étiologie des paralysies faciales et le traitement spécifique doit leur être appliqué sans retard.

8° Les observations nombreuses que j'ai citées prouvent que la paralysie faciale syphilitique n'est pas, il s'en faut, un fait exceptionnel.

DIX-NEUVIÈME LEÇON

CURABILITÉ DE L'ASCITE CIRRHOTIQUE ET DE LA CIRRHOSE DU FOIE

Messieurs,

Je vous présente aujourd'hui une femme de trente et un ans, qui est au n° 22 de notre salle Sainte-Jeanne, et que je considère comme guérie d'une maladie autrefois réputée incurable.

A l'entrée de cette femme dans notre service, le 15 mars dernier, nous constatons une ascite considérable; le ventre est extrêmement volumineux, les flancs sont étalés, l'ombilic est distendu, le moindre choc de la paroi abdominale donne la sensation de flot, tout le ventre est mat, à l'exception d'une zone sonore sus-ombilicale. En faisant lever la malade, en la faisant coucher alternativement sur le côté droit et sur le côté gauche, on obtient quelques modifications dans le niveau des régions mates et sonores. Ces signes nous permettent d'affirmer que le liquide est libre dans la cavité péritonéale, et nous évaluons à douze litres environ la quantité du liquide épanché. Il s'agit d'une ascite.

Interrogée sur l'évolution de sa maladie, cette femme nous raconte que le début des accidents remonte à sept mois, c'est-à-dire fin août 1897. A cette époque, elle re-

marqua qu'elle avait peine à mettre son corset, le ventre était plus tendu, plus développé que d'habitude. En fait de troubles digestifs, elles n'eut que quelques rares vomissements.

En novembre apparaît un léger œdème des membres inférieurs, qui augmente bientôt au point de rendre la marche impossible. Le ventre continue à se développer, la miction devient difficile et douloureuse, les urines prennent une teinte rose foncé. C'est dans cet état qu'elle entre, le 2 février 1898, dans un service de chirurgie. On l'examine et on diagnostique une ascite consécutive à une lésion kystique de l'ovaire.

Le 5 février, on fait une incision sur la partie médiane sous-ombilicale du ventre, et on retire une quinzaine de litres de liquide séreux. On examine les ovaires; ils sont sains; ce n'était donc pas une ascite consécutive à une lésion ovarique; on examine avec soin le péritoine, on le trouve sain; il n'y avait donc pas à penser à la forme ascitique de la péritonite tuberculeuse. On s'arrête alors au diagnostic d'ascite d'origine cirrhotique et, aussitôt la plaie abdominale cicatrisée, on fait passer la malade en médecine, dans le service de M. Chauffard.

Les jours qui suivent l'évacuation du liquide ascitique, la malade se sent mieux, elle respire plus librement, les jambes sont moins œdématiées. On la soumet au régime lacté, et on prescrit l'oxymel scillitique. A dater du 15 février (dix jours après la laparotomie), l'ascite se reforme, l'œdème des jambes reprend son ampleur, les urines deviennent moins abondantes.

Le 2 mars, M. Chauffard juge qu'il est utile de pratiquer une ponction et on retire treize litres et demi de liquide limpide, d'une légère teinte jaune verdâtre. A la suite de cette ponction l'œdème des jambes diminue rapidement, et la malade quitte l'hôpital Cochin le 6 mars pour rentrer chez elle. Elle remarque de nouveau la teinte acajou de son urine, et à son grand désespoir, l'œdème reparaît aux jambes, le ventre se développe de nouveau, si bien qu'elle doit presque continuellement garder le lit.

Le 15 mars, cette femme entre à l'Hôtel-Dieu dans notre service, se plaignant, comme précédemment, du volume de son ventre, de l'œdème de ses jambes et de sa difficulté à uriner. Elle n'a ni douleurs, ni troubles digestifs, sa respiration est gênée par l'épanchement péritonéal. A l'examen de la malade, nous constatons la cicatrice récente de la laparotomie médiane; le liquide ascitique est très abondant et libre dans la cavité péritonéale; le développement de l'abdomen et le refoulement des anses intestinales rendent impossible, pour le moment, la mensuration du foie. Le palper ne décèle ni tumeur ni induration. Au flanc droit et à l'épigastre se dessine une circulation collatérale assez développée. Les urines ne contiennent ni albumine, ni sucre, ni urobiline; l'épreuve de la glycosurie alimentaire reste négative. Notons l'existence de quelques hémorroïdes.

La constatation qui avait été faite, chez cette malade, le ventre ouvert, simplifiait singulièrement notre diagnostic; nous savions qu'on n'avait trouvé ni dégénérescence kystique, ni tuberculose péritonéale, et nous n'avions qu'à nous ranger au diagnostic d'ascite cirrhotique porté avant nous. Du reste, la malade avait « un passé hépatique » avec lequel il faut toujours compter; elle avait eu un ictère quelques années avant. De plus, elle avait dirigé, depuis 1897, un débit de vin, ce qui est une invite à l'alcoolisme. Quoi qu'il en soit, notre diagnostic fut le suivant : ascite abondante liée à une cirrhose hépatique; intégrité relative de la cellule hépatique; troubles vésicaux dus à l'abondance de l'ascite. Je portai un pronostic fort réservé, étant donné la gravité de la cirrhose du foie. Je recommandai le repos au lit et la malade fut mise au régime lacté absolu : deux litres et demi à trois litres de lait par jour. L'iodure de potassium ne fut donné que peu de temps.

Le 27 mars, l'ascite a pris de telles proportions qu'il faut pratiquer la ponction. On retire seize litres d'un liquide citrin très albumineux. Après l'évacuation de l'ascite, on sent fort bien le bord inférieur du foie lisse et net; la percussion donne une matité de 12 centimètres en hauteur. Le foie est-il gros? Je n'oserais affirmer qu'il est volumineux,

mais il n'est certainement pas petit, la cirrhose n'est pas atrophique, elle a plutôt une tendance hypertrophique. Les semaines suivantes, l'ascite se reproduit lentement; l'œdème des jambes persiste toujours.

Le 16 mai, étant donné le volume du ventre, on fait une nouvelle ponction et on retire treize litres et demi de liquide citrin. Cette fois, l'ascite est beaucoup plus lente à se reformer et l'œdème des jambes est beaucoup plus lent à reparaître. La malade continue son régime lacté, elle reste couchée et se sent fort améliorée. Les mois suivants la situation est totalement modifiée; l'œdème des jambes est insignifiant et l'accroissement du liquide péritonéal est si lent qu'en deux mois et demi le ventre ne contient que quelques litres de liquide. Néanmoins, je fais pratiquer, le 2 août, une ponction qui donne issue à cinq litres du même liquide limpide et citrin. Depuis lors, on n'a plus constaté le moindre épanchement péritonéal, l'œdème des jambes a complètement disparu et cette femme se sent en parfait état. Cependant, je la laisse toujours au lit et au régime lacté. Le 15 octobre, c'est-à-dire deux mois et demi après la dernière ponction, je lui permets de se lever et j'ajoute à son régime lacté des œufs et des légumes. Elle quitte l'hôpital le 1er novembre, en parfait état, avec la promesse de continuer son régime. Elle est revenue nous voir à plusieurs reprises, et sur ma demande elle est venue aujourd'hui se montrer à vous en pleine santé. Elle travaille, elle a repris la vie active, elle mange à peu près tous les aliments, mais elle ne boit que du lait. Aux jambes, il n'y a plus trace d'œdème, l'ascite n'a jamais reparu, le foie a son volume normal.

En résumé, chez cette femme atteinte d'ascite cirrhotique, on a retiré 67 litres de liquide en six mois, à savoir :

Le 5 février — laparotomie, évacuation de 15 litres.
Le 2 mars — ponction de 13 litres et demi.
Le 27 mars — ponction de 16 litres.
Le 16 mai — ponction de 13 litres et demi.
Le 2 août — ponction de 5 litres.

Depuis la dernière ponction (il y a sept mois et demi), la guérison ne s'est pas démentie.

Vous avez été témoin d'un cas à peu près analogue chez un malade qui occupe le n° 2 de la salle Saint-Christophe. Cet homme, exerçant la profession de courtier en vins, est entré dans notre service avec une ascite considérable. Interrogé sur le début de sa maladie, il nous raconte que son ventre a commencé à se développer il y a trois mois. En six semaines, il a acquis un volume énorme. L'apparition de l'ascite a été précédée de symptômes précirrhotiques : troubles dyspeptiques, diminution de l'appétit, irrégularité des selles, apparition d'hémorrhoïdes, tympanisme abdominal, épistaxis, amaigrissement, diminution des forces.

A notre examen nous trouvons le teint terreux, les conjonctives subictériques. Le ventre est très développé, il mesure 128 centimètres de circonférence au niveau de l'ombilic qui est fort saillant; les flancs sont étalés, la peau est parcourue de veines dilatées, témoins de circulation complémentaire. La matité est complète aux flancs et à l'hypogastre, la sonorité n'apparaît qu'à partir de l'ombilic. La sensation de flot est très nette. Nous évaluons à une dizaine de litres la quantité de liquide ascitique épanché dans le péritoine.

Malgré le développement de l'abdomen, on arrive à percevoir l'accroissement de volume du foie. En déprimant brusquement la paroi avec les doigts placés verticalement, on a, très nettement, la sensation du foie qui déborde les fausses côtes de deux travers de doigt. L'hypertrophie du foie est également démontrée par l'étendue de la matité qui atteint 15 centimètres dans le diamètre vertical. La rate est grosse. Les urines sont en quantité normale et contiennent de l'urobiline en faible proportion. Chose insolite, les jambes ne sont pas œdématiées. Le cœur est normal. On trouve quelques râles à la base des poumons, surtout du côté droit.

Cet homme est un alcoolique; il est employé dans une maison de vins et de spiritueux; il place les vins et il les déguste. Il lui arrive de boire avec les clients, dans une journée, six litres de vin et une douzaine de petits verres de liqueurs. Voilà vingt-cinq ans qu'il fait ce métier. Les symptômes d'alcoolisme chronique se traduisent chez lui par des symptômes tels que troubles dyspeptiques, cau-

chemars, douleurs et crampes dans les jambes, tremblement des mains et de la langue.

Le diagnostic d'ascite associée à une cirrhose alcoolique hypertrophique s'imposait; je ne vois même pas quel autre diagnostic on aurait pu proposer. Le gros volume du foie ne venait pas à l'encontre de ce diagnostic; au contraire, le gros foie étant souvent la caractéristique de la cirrhose hépatique alcoolique.

Malgré l'abondance de l'ascite, rien ne justifiant pour le moment l'urgence d'une ponction, on ne retire pas le liquide péritonéal et on soumet le malade au repos complet et au régime lacté exclusif, auquel on ajoute tous les jours une cuillerée de vin diurétique de Trousseau. Cet homme, qui, depuis vingt-cinq ans, absorbait tous les jours plusieurs litres de vin, sans compter les liqueurs, accepte fort docilement de se nourrir avec trois ou quatre litres de lait. Sous l'influence de ce régime, les urines deviennent plus abondantes et l'état général s'améliore. Le lait est parfaitement toléré.

Après un mois de traitement, le ventre est plus souple, son volume paraît moindre, le traitement est continué dans toute sa rigueur et nous assistons à la guérison progressive de l'ascite et de la cirrhose. Voici, du reste, le résultat des mensurations de l'abdomen pratiquées au niveau de l'ombilic :

Le 1er avril (avant le traitement), 128 centimètres de circonférence.

Le 15 mai (en plein traitement), 124 centimètres de circonférence.

Le 30 mai	—	121 cent. de circonférence.
Le 15 juin	—	119 cent. de circonférence.
Le 30 juin	—	114 cent. de circonférence.
Le 15 juillet	—	110 cent. de circonférence.

Pendant que le volume du ventre diminuait ainsi progressivement, la palpation et la percussion nous indiquaient la disparition progressive du liquide ascitique; les urines dont l'émission journalière s'était élevée à deux litres et demi, ne contenaient plus d'urobiline.

A dater du 1er juillet, le malade avait été autorisé à se lever et j'avais ajouté du pain et des soupes à sa ration de

lait. Après la disparition du liquide, on a pu sentir d'autant mieux le foie hypertrophié. L'amélioration a fini par aboutir à la guérison; quand le malade a quitté l'hôpital, le liquide péritonéal avait complètement disparu, l'état général était excellent, l'alimentation se composait de viandes blanches, pain et légumes; le vin était totalement supprimé et remplacé par deux litres de lait. Nous avons revu le malade un mois après sa sortie de l'hôpital; le foie avait repris son volume normal, la guérison ne s'était pas démentie et elle se maintiendra pourvu que cet ancien buveur ne reprenne pas ses habitudes alcooliques.

Voilà deux observations qui témoignent de la curabilité de l'ascite cirrhotique; chez la femme, plusieurs ponctions ont été nécessaires; chez l'homme, on a pu s'en passer; chez la femme, l'étiologie alcoolique de la cirrhose n'était que soupçonnée, chez l'homme elle était avérée; chez la femme le volume du foie était à peine augmenté, chez l'homme l'hypertrophie hépatique était notable. Je vais profiter de ces deux observations pour reprendre dans son ensemble l'histoire de la *curabilité* de l'ascite cirrhotique et de la cirrhose du foie.

Il fut un temps où cirrhose et ascite cirrhotique étaient considérées comme incurables [1]; tout individu atteint de cirrhose du foie était condamné, au même titre, ou à peu près, qu'un individu atteint de cancer. Ces opinions devaient se modifier. « On regarde généralement la cirrhose alcoolique du foie comme une affection dont la marche est progressive et fatale et cependant les choses ne se passent pas toujours ainsi. » C'est par cette phrase que M. Troisier [2] inaugurait, en 1886 à la Société médicale des hôpitaux, la série de ses intéressantes communications sur la curabilité de l'ascite cirrhotique, en rappelant à ce sujet les travaux de Lendet [3] et la thèse de M. Ribeton.

Voici la première observation de M. Troisier : Un homme

1. Saucerotte. *Gazette hebdomadaire*, 20 août 1886.
2. Troisier. *Société médicale des hôpitaux*, séance du 9 juillet 1886.
3. Lendet. *Clinique médicale de l'Hôtel-Dieu de Rouen*, 1874, p. 540.

entre à l'hôpital Saint-Antoine pour une ascite avec œdème des membres inférieurs et circulation complémentaire des veines abdominales ; la quantité de liquide péritonéal est évaluée à sept ou huit litres ; le foie paraît augmenté de volume, la rate est hypertrophiée. M. Troisier porte le diagnostic de cirrhose alcoolique du foie au début et prescrit le régime lacté absolu. Sous l'influence de ce régime, les urines, qui ne dépassaient pas un demi-litre, atteignent et dépassent 3 litres. En même temps l'ascite diminue d'une façon surprenante, en trois semaines elle disparait ainsi que l'œdème des membres inférieurs. Depuis lors, l'ascite ne s'est pas reproduite et l'état du malade est excellent.

Dans la séance du 23 juillet, M. Troisier fit part d'une observation de M. Descoust. Il s'agit d'un malade atteint d'ascite considérable avec œdème des jambes et teinte ictérique. Les urines sont rares et non albumineuses, le cœur est sain. Chez cet homme, adonné depuis longtemps aux boissons alcooliques, on fait le diagnostic de cirrhose avec ascite. Les mêmes accidents, ascite, œdème des membres inférieurs, ictère, s'étaient déjà montrés quatre ans avant, puis ils avaient disparu aussi longtemps que le malade cessa ses abus alcooliques. Vulpian qui vit le malade lors de sa seconde attaque cirrhotique porta le pronostic le plus grave. Peu de temps après cette consultation, cet homme partit pour la campagne et ne recevant plus de nouvelles on supposa qu'il était mort. Quelle fut la surprise de M. Descoust de le voir entrer dans son cabinet, complètement rétabli, n'ayant plus ni ascite, ni cirrhose, mais ayant absolument abandonné l'usage du vin et des boissons alcooliques.

Dans cette même séance de la Société médicale des hôpitaux, M. Letulle fit part d'observations analogues à celles de M. Troisier et de mon côté je donnai le résumé de trois cas ayant trait au même sujet.

Quelques mois plus tard, à la séance du 10 décembre, M. Troisier communiqua une instructive observation de M. Séailles. La voici : Un forgeron, ayant des habitudes alcooliques et atteint depuis quelque temps de troubles dyspeptiques et d'amaigrissement, fut pris d'ascite et

d'œdème des jambes. Le foie était volumineux et débordait les fausses cotes de 4 à 5 centimètres. C'était une cirrhose alcoolique à gros foie. On pratiqua la ponction abdominale qui donna issue à dix litres de liquide citrin et la reproduction du liquide fut si rapide, si intense, que du 28 janvier 1885 au 5 novembre de la même année, on fut obligé de pratiquer dix-huit ponctions qui donnèrent issue à 165 litres de liquide. Chaque ponction amenait du soulagement, mais l'état cachectique s'accentuait et le malade dépérissait. Dès le début du traitement, on avait prescrit le régime lacté absolu. Après la dix-huitième ponction, l'ascite s'était encore reproduite, lorsque les urines devinrent abondantes, la circonférence de l'abdomen tomba de 114 centimètres à 102 et peu à peu le liquide ascitique disparut complètement, bien que le foie restât hypertrophié. En quelques semaines, cet homme se sentait revenir à la santé; il reprenait son métier de forgeron, il mangeait de bon appétit, mais en fait de boisson, il avait remplacé le vin par le lait.

J'ai encore à vous citer des observations analogues de MM. Lancereaux, Bucquoy et Rendu et la communication de M. Millard [1]. L'un des cas rapportés par M. Millard concerne un homme de quarante-quatre ans dont les habitudes alcooliques ne laissent aucun doute. Après une phase prodromique qui avait duré un an et demi (diarrhée, tympanisme abdominal, teinte jaunâtre, émaciation), apparaît un œdème des membres inférieurs et bientôt après une ascite. Un médecin pratique la ponction et retire 10 litres de liquide clair. Malgré le vin diurétique, l'épanchement se reproduit rapidement. M. Millard, appelé en consultation, constate un ascite considérable; le foie est volumineux, la rate est hypertrophiée, le cœur et les poumons sont sains, les membres amaigris contrastent avec l'énorme développement de l'abdomen. Le régime lacté exclusif est institué et on prescrit une purgation hebdomadaire à l'eau-de-vie allemande. Dès lors l'ascite décroît progressivement, le foie et la

1. Millard. Note sur trois cas de guérison de cirrhose alcoolique (Présentation des malades). *Société méd. des hôpitaux*, séance du 23 novembre 1888.

rate diminuent de volume, l'amélioration suit son cours et en quelques mois la guérison est obtenue, l'ascite a complètement disparu, le foie et la rate ont repris leur volume normal, cet homme a retrouvé la santé; il est guéri de son ascite et de sa cirrhose alcoolique.

Vous avez vu souvent, dans notre service, un de nos excellents confrères, ayant exercé autrefois la profession médicale en Bourgogne et faisant aujourd'hui de la médecine en amateur. Il a été atteint il y a une dizaine d'années d'ascite et de cirrhose hépatique alcoolique dont il est complètement guéri. Il se plaît à raconter son histoire, comme preuve de la curabilité de l'ascite et de la cirrhose. On lui avait fait la ponction abdominale douze fois en deux ans et se fiant aux opinions anciennes sur le pronostic de la cirrhose, il se crut perdu. Toutefois il s'était mis au régime lacté exclusif et il avait abandonné définitivement le bon vin de Bourgogne qu'il avait tant aimé. Progressivement l'œdème des membres inférieurs disparut, les ponctions devinrent inutiles, l'ascite se résorba et en moins de deux années il était complètement guéri.

Aux observations que je viens de vous citer, je vais en ajouter une qui a une grande importance, car la constatation anatomique a confirmé le diagnostic. Cette observation est de Dujardin-Beaumetz[1]. Un homme, marchand de vins, et alcoolique, entre à l'hôpital pour une ascite consécutive à une cirrhose alcoolique à gros foie; il a l'aspect d'un cachectique, les joues creuses, la figure émaciée, le nez couperosé. Le ventre est énorme, la sensation de flot est très nette; un réseau veineux fort développé existe aux parois de l'abdomen et du thorax. Une ponction donne issue à 5 litres et demi de liquide citrin. Le foie déborde de plusieurs centimètres le rebord des fausses côtes, il est gros et dur. On institue le régime lacté exclusif et on prescrit l'hippurate de chaux. Les urines, rares jusque là, deviennent abondantes, le liquide ascitique se reproduit en petite quantité et finit par se résorber

1. Disparition de l'ascite dans les cas de cirrhose du foie. *Société médicale des hôpitaux*. 1880. p. 359.

complètement. L'état général du malade est excellent, on le considérerait comme guéri si le foie n'était resté hypertrophié. Il quitte l'hôpital et, fidèle à ses anciennes habitudes, il se grise et s'endort à l'humidité dans le bois de Meudon. Il rentre à l'hôpital, cette fois avec une pneumonie gauche et il succombe. A l'autopsie, on ne trouve qu'une faible quantité de liquide dans le péritoine. Le foie est volumineux, il pèse 2 kilog. 700; il est lisse à sa surface, il crie sous le couteau; à la surface de la coupe, on voit les granulations de la cirrhose; l'examen histologique dénote une cirrhose peu avancée. La rate est volumineuse, elle pèse 800 grammes.

Les nombreuses observations que je viens de vous citer vous prouvent, Messieurs, que l'ascite associée à la cirrhose du foie est curable; tantôt elle guérit après cinq ponctions, comme chez notre première malade; après douze ponctions, comme chez notre confrère de Bourgogne; après dix-huit ponctions, comme dans le cas de M. Séailles; tantôt elle guérit sans ponction, comme chez notre second malade. Cette guérison de l'ascite n'est pas spontanée; elle est due au traitement, régime lacté exclusif, boissons et médicaments diurétiques, suppression d'aliments, suppression absolue de boissons vineuses et alcooliques. Deux facteurs contribuent à la guérison de l'ascite; d'une part, la diurèse (la quantité des urines augmentant chez les gens en traitement); d'autre part, la suppression totale des boissons alcooliques, cause du mal. Mais comment expliquer la guérison de l'ascite cirrhotique[1]?

En réalité, nous ne sommes pas absolument édifiés sur la pathogénie de l'ascite des cirrhoses du foie. C'est une question que j'ai traitée autrefois dans mes cours de pathologie interne; elle s'adapte complètement à l'étude que nous avons entreprise aujourd'hui. La *pathogénie* de l'ascite dans la cirrhose est loin d'être élucidée. Pendant longtemps on s'est contenté d'une théorie toute mécanique, et voici comment on la formulait : Les altérations des veines portes

1. Villemin. Curabilité des accidents péritonéo-hépatiques d'origine alcoolique. *Thèse* de Paris, 1890.

dans le foie, la transformation de leurs parois, le rétrécissement de leur calibre, leur oblitération par des thromboses, tout cela est un obstacle à la circulation veineuse intra-hépatique, aussi un épanchement peut-il se faire dans le péritoine, comme un œdème se fait dans le tissu cellulaire de la jambe lorsque les veines principales sont oblitérées. Il y a cependant, disait-on, un correctif à cet obstacle de la circulation intra-hépatique, c'est la formation d'une circulation veineuse extra-hépatique, circulation supplémentaire, qui retarde ou amoindrit la production de l'épanchement ascitique. Et pour que la théorie fût complète, on admettait une sorte de balancement entre la production de l'ascite et la formation de cette circulation complémentaire, l'ascite devant être d'autant moins abondante que la circulation collatérale était plus développée.

Certes, on ne peut nier l'influence que doivent avoir sur la production de l'ascite les causes mécaniques que je viens d'énumérer, et cependant il faut bien reconnaître que cette théorie est souvent en défaut.

D'abord, l'ascite apparaît quelquefois *dès le début* de la cirrhose, presque comme un symptôme initial, alors que la circulation intra-hépatique est si peu compromise, si peu gênée, qu'elle ne suscite encore aucune circulation extra-hépatique complémentaire. On ne peut donc pas dire, en pareil cas, que l'ascite vient d'un « obstacle mécanique ». D'autre part, la cirrhose du foie peut parcourir toute son évolution et arriver à la période la plus atrophique sans produire la moindre ascite; il suffit pour s'en convaincre de lire les observations suivies d'autopsie publiées à ce sujet (Hanot[1], Lécorché[2]). Si l'ascite n'était vraiment que le résultat d'un obstacle mécanique à la circulation intra-hépatique, elle se serait produite dans les cas en question, elle se serait produite d'autant mieux, que dans ces observations il n'y avait même pas de cirrhose complémentaire.

Si l'obstacle mécanique à la circulation intra-hépatique

1. Hanot. *Arch. de méd.*, nov. 1886, p. 602.
2. Lécorché. *Etudes méd.*, Paris, 1881, p. 213.

ne peut à lui seul expliquer la formation de l'ascite, où donc en rechercher les causes? On a invoqué les lésions *péritonéales*. En effet, on trouve presque toujours à l'autopsie des lésions de périhépatite des lésions péritonéales capables d'apporter leur appoint à la genèse de l'ascite. Outre les inflammations péritonéales qui sont directement associées à la cirrhose hépatique, Leudet[1] a décrit, chez les alcooliques, des péritonites chroniques qui évoluent pour leur compte (le foie n'étant pas en cause) ou qui peuvent évoluer en même temps que des lésions cirrhotiques du foie. Ces péritonites presque latentes se traduisent un jour ou l'autre par une ascite abondante.

Autre cause d'ascite : la cirrhose du foie est assez fréquemment associée à la tuberculose hépatique et péritonéale. La lésion péritonéale consiste parfois en quelques granulations miliaires à peine visibles. Pareilles lésions peuvent entrer pour une part dans la formation de l'ascite.

Mais la question concernant la pathogénie de l'ascite au cas de cirrhose n'est pas épuisée. Je me demande si l'ascite des cirrhotiques ne tient pas également à des lésions intéressant directement les origines mésentériques et péritonéales de la veine porte. Les recherches que nous avons entreprises sur ce sujet avec M. Giraudeau ne permettent pas d'être affirmatif, mais elles méritent d'être connues. Chez un malade mort de cirrhose atrophique avec ascite, sans péritonite, il y avait à l'estomac, à l'intestin, au mésentère, des phlébites atteignant des veinules ayant moins de deux millimètres de diamètre. En quelques points, la tunique externe des veinules était doublée, triplée de volume; les autres tuniques étaient atrophiées ou disparues. Dans les territoires les plus atteints, la périphlébite des branches d'origine de la veine porte donnait naissance à des prolongements fibreux qui rejoignaient les tractus nés autour de veines voisines et qui englobaient dans leur épaisseur l'artériole et les nerfs du voisinage. Si de nouvelles recherches confirmaient ces données, elles prouveraient peut-être que l'inflammation veineuse

1. Leudet. *Gazet. hebdom.*, 1879, et *Clin. méd.*, p. 547.

systématique qui domine le processus de la cirrhose atrophique frappe le système porte, *aussi bien dans ses branches d'origine* (rameaux extra-hépatiques) *que dans ses branches de terminaison* (rameaux intra-hépatiques); elles contribueraient à expliquer quelques symptômes, parfois précoces (hémorragies de l'œsophage, de l'estomac, de l'intestin; flux intestinal), qu'on ne mettrait plus uniquement sur le compte de la stase sanguine; elles entreraient pour une part dans la pathogénie de l'ascite.

Quoi qu'il en soit de la question de pathogénie non encore élucidée, il est certain que sous l'influence du traitement, l'ascite cirrhotique peut rétrocéder et guérir.

L'ascite cirrhotique est curable, fort bien, mais la cirrhose du foie est-elle susceptible de guérison? Oui, la cirrhose du foie peut guérir; je pense qu'elle est d'autant plus curable qu'elle se rapproche davantage du type décrit par MM. Hanot et Gilbert sous la dénomination de « cirrhose alcoolique hypertrophique[1] »; elle est d'autant moins curable qu'elle s'éloigne de ce type. Je m'explique : Dans les cirrhoses à tendance atrophique, dont le type est la cirrhose de Laënnec, les lobules hépatiques subissent une telle destruction que la maladie est incurable, mais il y a des cirrhoses alcooliques à tendance hypertrophique, avec hyperplasie compensatrice des éléments de l'organe. Grâce à cette hypertrophie compensatrice, mise en relief par Hanot[2], dans ses beaux travaux, et par mon chef de clinique M. Kahn[3], dans sa remarquable thèse, les pertes subies par les territoires hépatiques cirrhosés sont compensées, et au delà, par des territoires hépatiques de formation nouvelle. Le remède est à côté du mal; le processus de régénération supplée au processus dégénératif, et au lieu d'aboutir à l'atrophie de l'organe le foie cirrhotique alcoolique peut aboutir à une hypertrophie telle que son poids dépasse

1. *Société médicale des hôpitaux*, séance du 30 mai 1890.

2. Hanot. De l'hypertrophie compensatrice dans la cirrhose alcoolique hypertrophique. *Soc. méd. des hôpitaux*, séance du 10 juillet 1896.

3. Kahn. Etude sur la régénération du foie dans les états pathologiques. *Thèse* de Paris, 1897.

de plusieurs centaines de grammes, d'un kilogramme, le volume normal.

Je ne veux pas reprendre en détail cette question de l'hypertrophie compensatrice du foie dont je vous ai entretenus il y a quelque temps à propos de l'hypertrophie compensatrice de la rate atteinte de kyste hydatique, mais ce que je tiens à bien préciser, c'est que la curabilité de l'ascite et de la cirrhose hépatique, sous l'influence d'un traitement approprié, est d'autant plus probable que la cirrhose se rapproche davantage du type de la cirrhose alcoolique à gros foie. Cliniquement, ce type ne diffère guère de la cirrhose de Laënnec; cependant, la marche en est moins rapide, elle est moins cachectisante, enfin et surtout le foie est gros et hyperplasié.

Si nous reprenons une à une chacune des observations que je vous ai citées, observations démontrant la curabilité de l'ascite, et dans quelques cas, la guérison de la cirrhose, nous voyons que dans ces cas-là, on a noté l'hypertrophie du foie, bien que l'observateur ne se soit pas toujours rendu compte de la signification de cette hypertrophie, l'attention n'ayant pas encore été appelée sur ce côté de la question. Chez le malade de M. Troisier, le foie paraissait augmenté de volume. — Chez un des malades de M. Letulle [1], le foie était très gros et donnait à la percussion sur la ligne mamelonnaire une matité de 12 à 13 centimètres. — Chez le malade de M. Séailles, le foie était plus volumineux qu'à l'état normal, il débordait les fausses côtes de 4 à 5 centimètres. — Chez les trois malades de M. Millard, le foie était très gros; ce point, dit M. Millard, mérite d'être relevé, « car, le foie, au lieu d'être atrophié, comme on le décrit généralement, était, chez nos trois malades, très tuméfié. » — Chez l'un de nos deux malades, le foie était manifestement augmenté de volume.

La guérison de l'ascite et de la cirrhose, est encore nettement précisée dans l'une des observations de M. Kahn [1]. Voici le cas : une femme de cinquante-deux ans, ayant des

1. Kahn. *Loco citato*, p. 67.

habitudes alcooliques et présentant des signes manifestes d'éthylisme, s'aperçoit un jour du développement progressif de son ventre; bientôt après, elle est prise de légères poussées ictériques, d'œdème des membres inférieurs et d'essoufflement. Elle entre dans le service de Hanot. On constate une ascite considérable avec développement de la circulation supplémentaire; les membres inférieurs sont œdématiés, la teinte du visage est subictérique, les selles sont peu colorées; au moindre effort apparaît l'essoufflement. Les urines ne contiennent ni albumine, ni sucre; on y trouve de l'urobiline et le pigment rouge.

On pratique la ponction abdominale et on retire 15 litres de liquide citrin. La malade est mise au régime lacté. Après la ponction, on peut apprécier plus facilement le volume du foie qui est très volumineux. On fait le diagnostic de cirrhose alcoolique hypertrophique. Le liquide se reproduit si rapidement qu'on est obligé de pratiquer une nouvelle ponction à trois semaines de distance et on retire 17 litres. Plusieurs autres pontions sont faites aux dates suivantes. Le 3 avril, ponction avec issue de 21 litres. Le 20 avril, ponction avec issue de 20 litres 1/2. Le 6 mai, cinquième ponction avec issue de 20 litres 1/2. Le 25 mai, sixième ponction avec issue de 20 litres. Le 26 juin, septième ponction avec issue de 18 litres 1/2. Le 16 août, huitième ponction avec issue de 17 litres. Le 10 octobre, neuvième ponction avec issue de 18 litres. A dater de ce moment, l'ascite ne se reproduit pas, le foie diminue progressivement de volume, l'état général devient excellent et la malade finit par guérir. Chose essentielle, elle a été revue trois ans après; la guérison s'était maintenue.

En résumé, vous voyez, Messieurs, que la curabilité porte non seulement sur l'ascite, mais sur la cirrhose du foie elle-même. Néanmoins, toutes les cirrhoses ne sont pas aptes à guérir, et je vous répète que la guérison (sous l'influence du régime et du traitement), est d'autant plus probable, que la cirrhose se rapproche davantage du type alcoolique hypertrophique.

Le *traitement* est bien simple. Il consiste à supprimer

d'une façon absolue les boissons alcooliques de toute nature, vins, liqueurs et vins médicamenteux. Le malade doit être mis au régime lacté absolu, lait et eaux diurétiques lactosées, eau de Vittel, eau d'Évian, avec ou sans 20 grammes de lactose par bouteille. Le malade doit garder le repos. Si l'ascite est considérable, on donne issue au liquide ; si elle se reproduit avec intensité, on pratique la ponction abdominale aussi souvent que c'est nécessaire. L'amélioration et la guérison sont parfois faciles à obtenir, parfois au contraire la guérison ne survient que tardivement, après la cinquième ponction, comme chez notre malade ; après la neuvième, comme chez le malade de Hanot ; après la douzième ponction, comme chez notre confrère de Bourgogne ; après la dix-huitième ponction, comme chez le malade de M. Séailles.

Je termine cette leçon par les conclusions suivantes :

1° L'ascite cirrhotique est curable. La cirrhose hépatique est également curable. La guérison s'obtient d'autant mieux que la cirrhose se rapproche davantage du type de la cirrhose alcoolique hypertrophique.

2° Le régime lacté absolu et la cessation radicale de toute boisson alcoolique, quelle qu'elle soit, sont les conditions de la guérison.

3° Chez un malade en apparence guéri, l'ascite et la cirrhose peuvent reparaître avec la reprise des boissons alcooliques.

TABLE DES MATIÈRES

Pages.

PREMIÈRE LEÇON

LA PLEURÉSIE MÉDIASTINE. — SYNDROME MÉDIASTINAL . . 1

DEUXIÈME LEÇON

LA PLEURÉSIE INTERLOBAIRE (ÉTUDE MÉDICO-CHIRURGICALE) 26

TROISIÈME LEÇON

LA PLEURÉSIE INTERLOBAIRE (ÉTUDE MÉDICO-CHIRURGICALE) 46

QUATRIÈME LEÇON

PERFORATION SYPHILITIQUE DE LA VOUTE PALATINE. — SYPHILIS NASO-BUCCALE 69

CINQUIÈME LEÇON

LES KYSTES HYDATIQUES DE LA RATE (ÉTUDE MÉDICO-CHIRURGICALE) 96

SIXIÈME LEÇON

LES KYSTES HYDATIQUES DE LA RATE (ÉTUDE MÉDICO-CHIRURGICALE) 115

SEPTIÈME LEÇON

RAPPORTS DU TRAUMATISME AVEC LES DIABÈTES 142

HUITIÈME LEÇON

PHLEGMON PÉRINÉPHRÉTIQUE PRIMITIF (ÉTUDE MÉDICO-CHIRURGICALE) 163

Pages.

NEUVIÈME LEÇON

DISCUSSION SUR LE TRAITEMENT CHIRURGICAL DES KYSTES HYDATIQUES DU FOIE 182

DIXIÈME LEÇON

SCIATIQUE SYPHILITIQUE. — SCOLIOSE HOMOLOGUE 202

ONZIÈME LEÇON

GASTRITE ULCÉREUSE PNEUMOCOCCIQUE. — GRANDES HÉMATÉMÈSES 219

DOUZIÈME LEÇON

LES ACCALMIES TRAITRESSES DE L'APPENDICITE 238

TREIZIÈME LEÇON

DIAGNOSTIC DE L'APPENDICITE 258

QUATORZIÈME LEÇON

A PROPOS DU TRAITEMENT DE L'APPENDICITE 282

QUINZIÈME LEÇON

NÉVRALGIE SYPHILITIQUE DU NERF TRIJUMEAU 298

SEIZIÈME LEÇON

LES MÉNINGITES CÉRÉBRO-SPINALES 315

DIX-SEPTIÈME LEÇON

LES MÉNINGITES CÉRÉBRO-SPINALES 338

DIX-HUITIÈME LEÇON

PARALYSIE FACIALE SYPHILITIQUE 355

DIX-NEUVIÈME LEÇON

CURABILITÉ DE L'ASCITE CIRRHOTIQUE ET DE LA CIRRHOSE DU FOIE 374

TABLE GÉNÉRALE DES MATIÈRES

CONTENUES

DANS LES TROIS PREMIERS VOLUMES DE CLINIQUE

APPAREIL DIGESTIF

PERFORATION SYPHILITIQUE DE LA VOUTE PALATINE.

TOME III, 4e LEÇON, PAGE 89.

CHANCRE DE L'AMYGDALE.

TOME II, 6e LEÇON, PAGE 97.

PERFORATION DE L'ULCÈRE SIMPLE DE L'ESTOMAC. — PÉRITONITE SURAIGUE.

TOME II, 5e LEÇON, PAGE 81.

TRANSFORMATION DE L'ULCÈRE STOMACAL EN CANCER.

TOME I, 13e LEÇON, PAGE 249.

EXULCERATIO SIMPLEX. — HÉMATÉMÈSES FOUDROYANTES. — DIAGNOSTIC ANATOMIQUE ET DIAGNOSTIC CLINIQUE. — TRAITEMENT MÉDICAL. — GUÉRISON PAR INTERVENTION CHIRURGICALE.

TOME II, 1re, 2e ET 3e LEÇONS, PAGES 1, 23, 44.

SYPHILIS DE L'ESTOMAC.

TOME II, 4e LEÇON, PAGE 63.

GASTRITE ULCÉREUSE PNEUMOCOCCIQUE. — GRANDES HÉMATÉMÈSES.

TOME III, 11e LEÇON, PAGE 219.

PERFORATION DE L'ULCÈRE SIMPLE DU DUODENUM.

TOME I, 12e LEÇON, PAGE 225.

LITHIASE INTESTINALE ET ENTÉRO-COLITE SABLEUSE.

TOME I, 14e LEÇON, PAGE 273.

APPENDICITE ET PÉRITONITE APPENDICULAIRE

APPENDICITE. — PÉRITONITES APPENDICULAIRES.

TOME I, 15e, 16e ET 17e LEÇONS, PAGES 299, 328, 367.

ABCÈS DU FOIE CONSÉCUTIFS A L'APPENDICITE. — FOIE APPENDICULAIRE.

TOME II, 10e LECON, PAGE 167.

LITHIASE APPENDICULAIRE ET GROSSESSE.

TOME II, 15e LEÇON, PAGE 294.

APPENDICITE ET GROSSESSE.

TOME II, 16e LEÇON, PAGE 315.

TOXICITÉ DE L'APPENDICITE.

TOME II, 17e LEÇON, PAGE 334.

LES ACCALMIES TRAITRESSES DE L'APPENDICITE.

TOME III, 12e LEÇON, PAGE 238.

DIAGNOSTIC DE L'APPENDICITE.

TOME III, 13e LEÇON, PAGE 258.

A PROPOS DU TRAITEMENT DE L'APPENDICITE.

TOME III, 14e LEÇON, PAGE 282.

PÉRITONITES

PÉRITONITE SURAIGUE PAR PERFORATION DE L'ULCUS SIMPLEX DE L'ESTOMAC ET DU DUODENUM.

TOME I, 12e LEÇON, PAGE 225 ET TOME II, 5e LEÇON, PAGE 81.

PÉRITONITE A PNEUMOCOQUES.

TOME I, 18e LEÇON, PAGE 396.

PÉRITONITES APPENDICULAIRES.

TOME I, 15e, 16e ET 17e LEÇONS, PAGES 299, 328, 367.

MALADIES DU FOIE

OBLITÉRATION PERMANENTE DU CANAL CHOLÉDOQUE. — DIAGNOSTIC DES CAUSES DE L'OBLITÉRATION. — TRAITEMENT CHIRURGICAL.

TOME II, 11e ET 12e LEÇONS, PAGES 191, 215.

FOIE APPENDICULAIRE.

TOME II, 10e LEÇON, PAGE 167.

LITHIASE BILIAIRE ET GROSSESSE.

TOME II, 15e LEÇON, PAGE 294.

DISCUSSION SUR LE TRAITEMENT CHIRURGICAL DES KYSTES HYDATIQUES DU FOIE.

TOME III, 9e LEÇON, PAGE 182.

CURABILITÉ DE L'ASCITE CIRRHOTIQUE ET DE LA CIRRHOSE DU FOIE.

TOME III, 19e LEÇON, PAGE 374.

MALADIES DE LA RATE

LES KYSTES HYDATIQUES DE LA RATE (ÉTUDE MÉDICO-CHIRURGICALE).

TOME III, 5e ET 6e LEÇONS, PAGES 96, 115.

APPAREIL RESPIRATOIRE

ŒDÈME BRIGHTIQUE DU LARYNX.

TOME I, 3e LEÇON, PAGE 49.

ŒDÈME BRIGHTIQUE SURAIGU DU POUMON.

TOME I, 2e LEÇON, PAGE 23.

SYPHILIS DU POUMON.

TOME II, 18e ET 19e LEÇONS, PAGES 354, 382.

PLEURÉSIE MÉDIASTINE; SYNDROME MÉDIASTINAL.

TOME III, 1re LEÇON, PAGE 1.

PLEURÉSIE INTERLOBAIRE (ÉTUDE MÉDICO-CHIRURGICALE).

TOME III, 2e ET 3e LEÇONS, PAGES 26, 46.

EMPYÈME PULSATILE, PATHOGÉNIE, DIAGNOSTIC. — GUÉRISON PAR INTERVENTION CHIRURGICALE.

TOME II, 7e ET 8e LEÇONS, PAGES 118, 134.

SYPHILIS DE LA PLÈVRE.

TOME II, 18e ET 19e LEÇONS, PAGES 354, 382.

APPAREIL CIRCULATOIRE

SYPHILIS DE L'AORTE. — LÉSIONS SYPHILITIQUES AORTIQUES.

TOME I, 4e, 5e ET 6e LEÇONS, PAGES 71, 91, 113.

MALADIES DES REINS

NÉPHRITE SYPHILITIQUE. — SYPHILIS DU REIN.

TOME II, 13e LEÇON, PAGE 252.

SYPHILIS TERTIAIRE DU REIN.

TOME II, 14e LEÇON, PAGE 269.

LITHIASE URINAIRE ET GROSSESSE.

TOME II, 15e LEÇON, PAGE 294.

PHLEGMON PÉRINÉPHRÉTIQUE PRIMITIF (ÉTUDE MÉDICO-CHIRURGICALE).

TOME III, 8e LEÇON, PAGE 163.

ŒDÈME BRIGHTIQUE DU LARYNX.

TOME I, 3e LEÇON, PAGE 49.

ŒDÈME BRIGHTIQUE SURAIGU DU POUMON.

TOME I, 2e LEÇON, PAGE 23.

MALADIE D'ADDISON SANS TEINTE BRONZÉE. — FORME FRUSTE.

TOME II, 9e LEÇON, PAGE 150.

SYSTÈME NERVEUX

UN CAS DE CHORÉE MORTELLE.

TOME I, 8e LEÇON, PAGE 148.

UN CAS D'ÉPILEPSIE JACKSONIENNE.

TOME I, 9e LEÇON, PAGE 165.

UN CAS DE MALADIE DE BASEDOW.

TOME I, 10e ET 11e LEÇONS, PAGES 184, 201.

ANGINE DE POITRINE TABÉTIQUE.

TOME I, 7e LEÇON, PAGE 131.

NÉVRALGIE SCIATIQUE SYPHILITIQUE. — SCOLIOSE HOMOLOGUE.

TOME III, 10e LEÇON, PAGE 202.

NÉVRALGIE SYPHILITIQUE DU NERF TRIJUMEAU.

TOME III, 15e LEÇON, PAGE 298.

PARALYSIE FACIALE SYPHILITIQUE.

TOME III, 18e LEÇON, PAGE 355.

LES MÉNINGITES CÉRÉBRO-SPINALES.

TOME III, 16e ET 17e LEÇONS, PAGES 315, 338.

DIABÈTES

RAPPORTS DU TRAUMATISME AVEC LES DIABÈTES.

TOME III, 7e LEÇON, PAGE 142.

MALADIES SYPHILITIQUES

CHANCRE DE L'AMYGDALE.

TOME II, 6e LEÇON, PAGE 97.

SYPHILIS DE L'AORTE.

TOME II, 4e, 6e ET 6e LEÇONS, PAGES 71, 91, 113.

SYPHILIS DE L'ESTOMAC.

TOME II, 4e LEÇON, PAGE 63.

SYPHILIS DU POUMON ET DE LA PLÈVRE.

TOME II, 18e ET 19e LEÇONS, PAGES 354, 382.

PERFORATION SYPHILITIQUE DE LA VOUTE PALATINE.

TOME III, 4e LEÇON, PAGE 69.

NÉPHRITE SYPHILITIQUE. — SYPHILIS DU REIN.

TOME II, 13e ET 14e LEÇONS, PAGES 242, 269.

NÉVRALGIE SCIATIQUE SYPHILITIQUE.

TOME III, 10e LEÇON, PAGE 202.

NÉVRALGIE SCIATIQUE DU NERF TRIJUMEAU.

TOME III, 15e LEÇON, PAGE 298.

PARALYSIE FACIALE SYPHILTIQUE.

TOME III, 18e LEÇON, PAGE 355.

Paris. — L. MARETHEUX, imprimeur, 1, rue Cassette.

LANE MEDICAL LIBRARY

This book should be returned on or before
the date last stamped below.

JAN 1 5 1966

10M-4-49-63280

L61
D56
v. 3
1898-99

Dieulafoy, G.
Clinique medicale
de l'Hotel-Die
de Paris

NAME | DATE DU

VALA

JAN 14